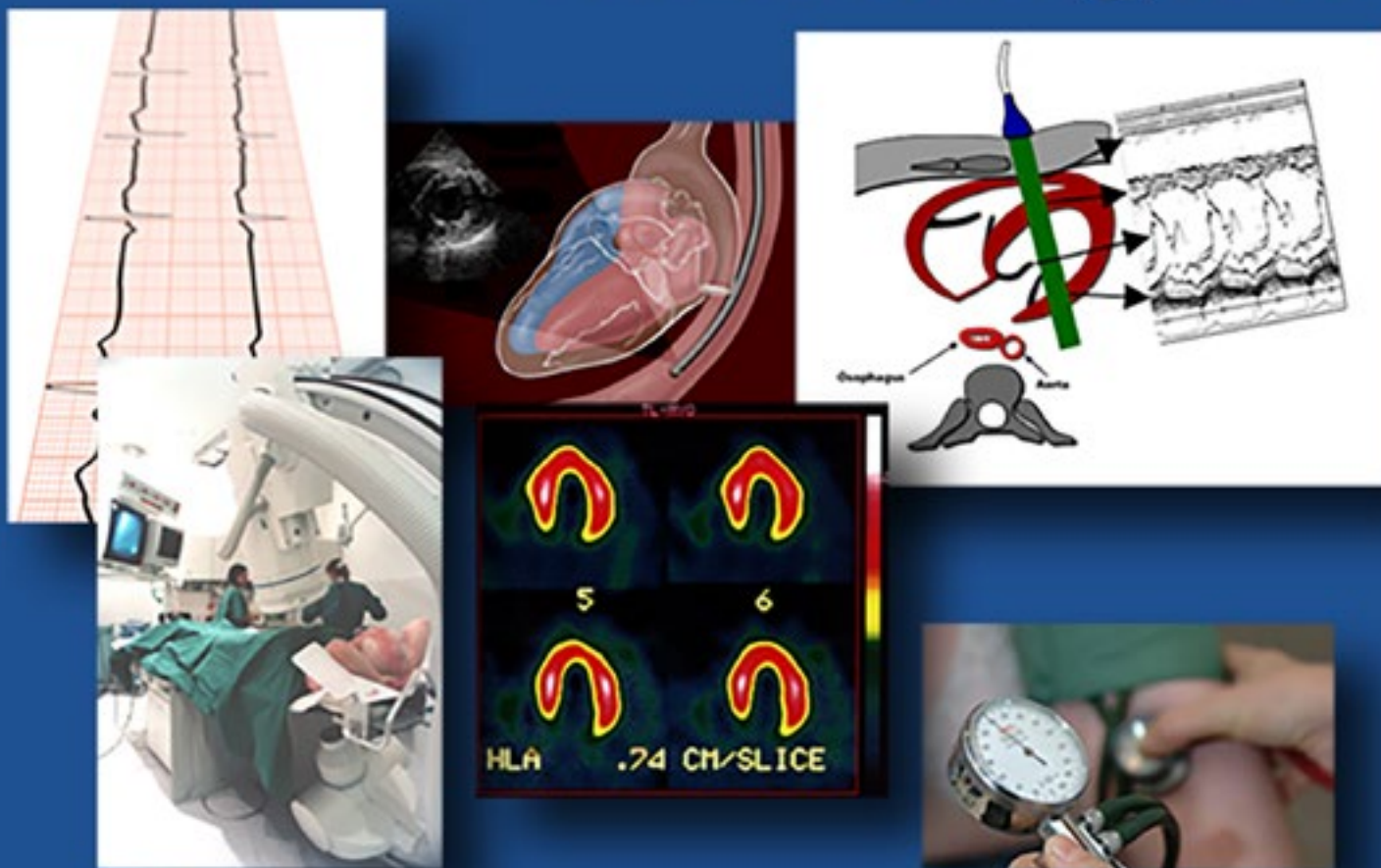


Kardiologische Untersuchungen



Dr. Andreas Lauber
2. Auflage

Aufbau und Funktion des Herzens

Die in diesem eBook beschriebenen Methoden haben das Ziel, krankhafte Veränderungen der verschiedenen „Bauteile“ des Herzens und ihre funktionellen Auswirkungen zu untersuchen. Dabei geht es nicht nur darum, die krankhaften Veränderungen nur „einfach“ festzustellen, sondern es geht um die Klärung der Frage, wie man diese Veränderungen am besten behandelt.

Um die einzelnen Untersuchungen zu verstehen ist es sinnvoll, den Aufbau und die Funktion des Herzens zu kennen. Hierzu gibt es ein eBook, das sich hiermit sehr detailliert beschäftigt. Sie können es bekommen, wenn Sie [hier klicken](#).

An dieser Stelle soll aber eine kurze Zusammenfassung erfolgen, damit Sie die einzelnen Untersuchungsmethoden verstehen können.

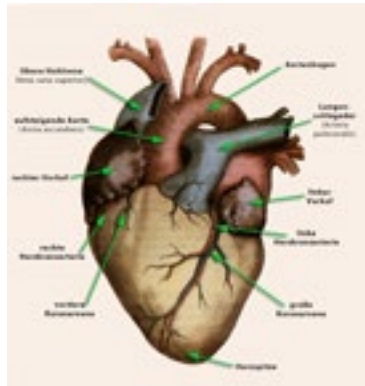


Abb. 1

Auch über die wichtigsten der verschiedenen Herzerkrankheiten,

über die hier berichtet wird gibt es ausführlichere eBooks, auf die in den jeweiligen Kapiteln verwiesen wird.

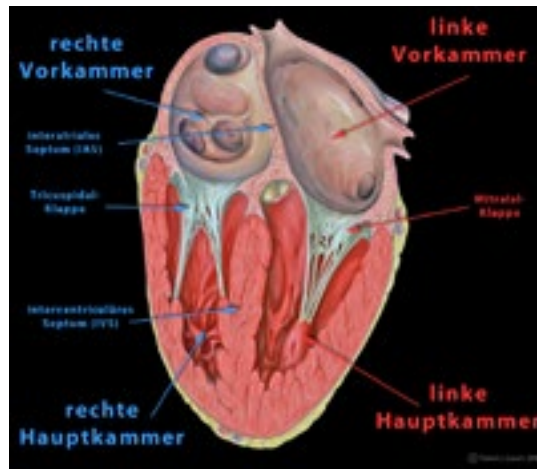


Abb. 2: Bild von Patrick Lynch, das ich allerdings verändert habe: Die Teile des rechten Herzens sind in blauer, diejenigen des linken Herzens in roter Schrift bezeichnet.

Das Herz (Abb. 1) ist ein muskulöses Organ, etwa von der Größe Ihrer Faust und liegt hinter dem Brustbein.

Es besteht (Abb. 2) aus 2 Vor- und 2 Hauptkammern, vier Klappen und Blutgefäßen, die den Herzmuskel mit Blut und dem notwendigen Sauerstoff und Nährstoffen versorgen.

Der Kreislauf

Die Aufgabe des Herzens ist es, den Blutkreislauf in Gang zu halten (Abb. 3, Film 1). Er ist dafür zuständig, daß ausreichende Mengen sauerstoffreichen Blutes zu den einzelnen Organen des Körpers gelangt und der Kreislauf sorgt auch dafür, daß verbrauchtes, sauerstoffarmes Blut wieder aus den Organen abtransportiert wird.

Wenn man in diesem Zusammenhang von „einem Kreislauf“ spricht muß man wissen, daß es sich eigentlich um zwei Kreisläufe handelt:

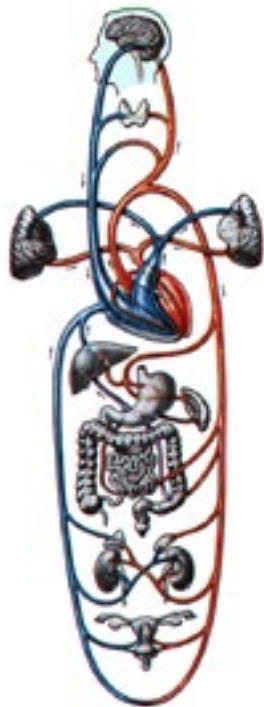
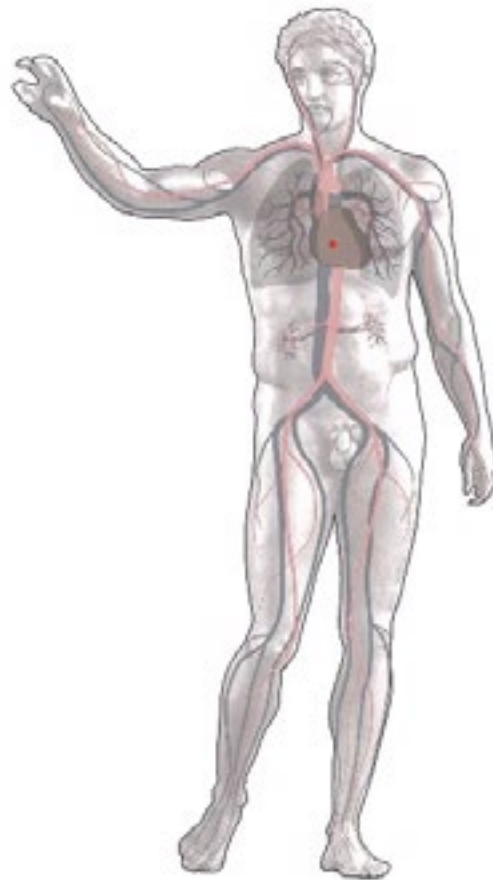


Abb. 3



Film 1

Das sauerstoffarme, dunkle Blut wird über die Venen zum rechten Teil des Herzens geleitet. Dabei wird es in der rechten Vorkammer gesammelt und in die rechte Hauptkammer (= rechter Ventrikel) weiter geleitet. Der rechte Ventrikel pumpt das Blut durch die Lungenschlagadern in die Lungen, wo es das Kohlendioxyd (CO_2) abgibt und frischen Sauerstoff aufnimmt. Aus der Lungen fließt es über die Lungenvenen wieder zum Herzen und gelangt hier in die linke Vorkammer. Die Kreislaufstrecke zwischen dem rechten Ventrikel und dem linken Vorhof bezeichnet man als „kleinen“ Kreislauf (= Lungenkreislauf).

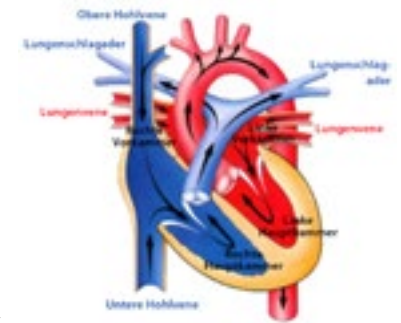
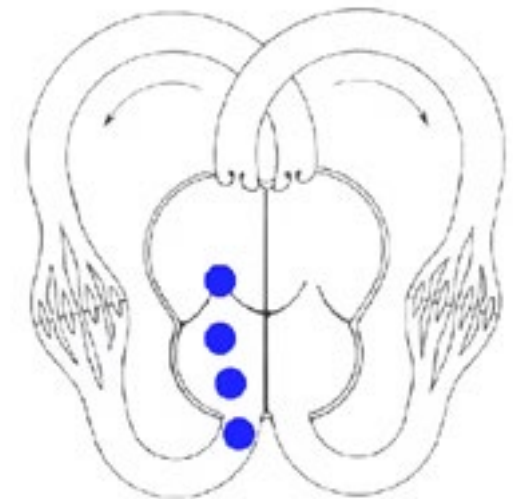


Abb. 4

Von der linken Vorkammer fließt das Blut in die linke Hauptkammer (= linker Ventrikel), der es durch die Hauptkörperschlagader (= Aorta) und die heraus entspringenden Organarterien in die einzelnen Organe (z.B. Gehirn, Muskeln, Darm usw.) pumpt. Hier gibt das Blut seinen Sauerstoff und seine Nährstoffe ab und fließt über Venen am Ausgang der einzelnen Organe wieder zurück zu rechten Teil des Herzens. Die Teil der Kreislaufstrecke zwischen dem linken Ventrikel und dem rechten Vorhof bezeichnet man als „großen“ Kreislauf (= Körperkreislauf“).



Film 2

Sehen Sie diese Kreisläufe in Film 2.

Die Aufgabe des Herzens ist es, diese beiden Kreisläufe in Gang zu halten.

Die wichtigsten „Bauteile“ des Herzens sind


- der Herzmuskel
- die Herzklappen
- die Herzkranzarterien und
- das elektrische System des Herzens.

Der Herzmuskel

Normal

Im Grunde genommen besteht das gesamte Herz aus Muskulatur. Sie ist mikroskopisch betrachtet anders aufgebaut als beispielsweise ein Muskel, mit dessen Hilfe wir unsere Arme bewegen, aber seine Arbeitsweise und Aufgabe sind dieselben: Der Muskel soll arbeiten, d.h. im Fall des Herzens: pumpen. Wichtig ist in diesem Zusammenhang der Muskel der beiden Herz-Hauptkammern, der Ventrikel, denn sie sind es, die das Blut in den Körper pumpen. Die beiden Vorkammern bestehen zwar auch aus Muskulatur, jedoch ist diese nur dünn und daher schwach; sie hat andere Aufgaben.

Sehen Sie in Film 3 die Arbeitsweise eines gesunden Herzmuskels (ich verdanke diesen schönen Film der BBC London).



Film 3

Wie es ein Muskel anstellt, sich zusammen zu ziehen und damit etwas

zu bewirken können Sie in dem [eBook „Aufbau und Funktion des Herzens“](#) lesen und sehen.

Krankhaft

Wenn der Herzmuskel nicht mehr so kräftig pumpt, daß er den gesamten Blut- und damit Sauerstoffbedarf des Körpers decken kann spricht man von einer Herzschwäche oder (wie der Arzt sagt) von einer Herzinsuffizienz.

Nicht jede Schwäche des Herzmuskels führt sofort zu einer Schwächung des ganzen Herzens. Von einer Herzinsuffizienz spricht man nur dann, wenn die Pumpschwäche des Herzens auch zu entsprechenden Beschwerden führt. Also:

Pumpschwäche ohne Beschwerden = Pumpstörung

Pumpschwäche mit Beschwerden = Herzinsuffizienz.

Genauer erfahren Sie über die Herzinsuffizienz in dem eBook „Herzinsuffizienz“ und in einem eBook über Herzmuskelerkrankungen. Sie können sie lesen, wenn Sie hier klicken.

Es gibt verschiedene Ursache für eine Pumpschwäche des Herzens:

- Der Herzmuskel kann z.B. durch einen vorausgegangenen Herzinfarkt geschwächt sein. Bei einem solchen Herzinfarkt stirbt Herzmuskelgewebe ab und kann daher nicht mehr an der Pumparbeit der Herzkammern beteiligt sein. Der übrig gebliebene Herzmuskel muß nun die Arbeit des abgestorbenen, funktionslosen Herzmuskels mit übernehmen. Je nachdem, wie groß der abgestorbene Herzmuskel ist, kann der gesunde „Rest-Muskel“ diese Arbeit nicht mehr schaffen und es kommt zu einer Pumpschwäche des gesamten Herzens.

- In anderen Fällen ist der gesamte Herzmuskel geschwächt. Dies kann geschehen, wenn er z.B. von einer Virusentzündung (= Virus-Myokarditis) befallen wird. Der entzündete Herzmuskel arbeitet dann müde. Nach einer solchen Herzmuskelentzündung erholt sich der Herzmuskel meistens wieder; es kann aber vorkommen, daß einzelne Muskelzellen irreparabel zerstört werden und vernarben. Auch in diesen Fällen kommt es, je nachdem, wie viele Herzmuskelzellen zerstört wurden, zu einer Pumpschwäche des Herzens.
- Auch Alkohol, wenn er über lange Zeit in höheren Mengen getrunken wird, kann zu einer solchen Zerstörung von Herzmuskelgewebe und dadurch zu einer Herzschwäche führen (= alkoholische Cardiomyopathie).
- Schließlich gibt es noch die Möglichkeit, daß der Herzmuskel ohne erkennbaren Grund geschädigt wird und müde wird (dilatative Cardiomyopathie).
- Diejenige Blutmenge, die das Herz mit jedem Schlag auspumpt, muß vor dem Herzschlag in die Herzkammer einströmen. Es ist möglich, daß auch dieser Füllungsmechanismus der Herzkammern gestört ist und sich die Herzkammer nicht mehr ausreichend mit Blut füllen kann. Auch diese Störung des Füllungsvorganges des Herzens kann zu einer Funktionsstörung des Herzens führen. Solche Störungen der Herzfüllung können auftreten bei Menschen mit verdickten Herzwänden (etwa als Folge eines langjährigen Bluthochdruckes), bei sog. hypertrophischen Cardiomyopathien, bei denen die Herzwände verdickt und steif werden oder bei Erkrankungen des Herzbeutels, der sich verdickt, hart wird und vielleicht sogar verkalkt ist.

Die Herzklappen

Normal

Innerhalb des Herzens gibt es 4 Klappen, die sich jeweils am Eingang und am Ausgang der beiden Hauptkammern befinden (Abb. 5). Sie funktionieren alle als Rückschlagventile, d.h. sie sollen verhindern, daß Blut dorthin zurückfließt, woher es gerade gekommen ist. Die Funktion einer solchen Herzklappe sehen Sie schematisch in Film 4.

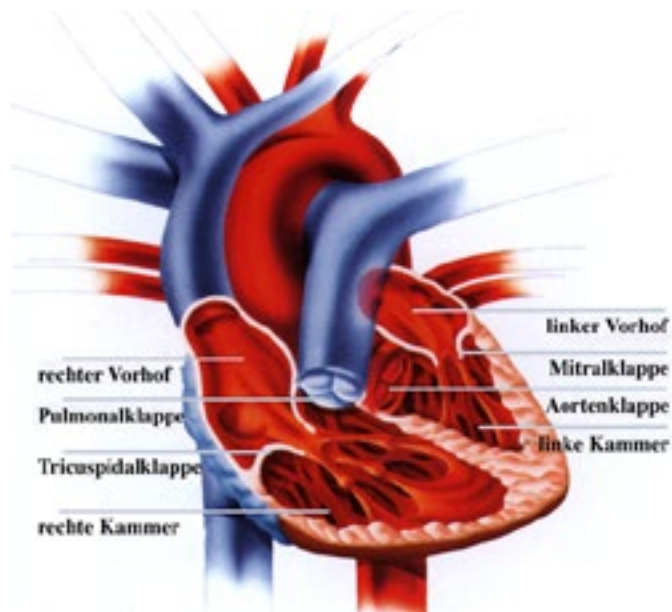
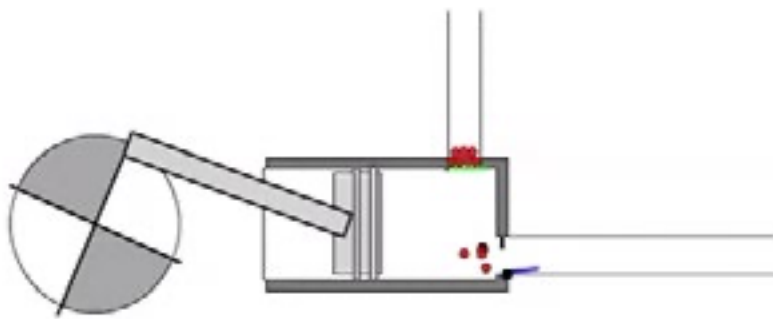


Abb. 5



Film 4

Obwohl ihre Funktion (= Rückschlagventil) identisch sind die Klappen unterschiedlich aufgebaut: Man unterscheidet Segel- und Taschen-

klappen.

Segelklappen sind die Tricuspidalklappe zwischen dem rechten Vorhof und dem rechten Ventrikel und die Mitralklappe zwischen linkem Vorhof und linkem Ventrikel. Dabei handelt es sich um feine Hautläppchen, deren äußerer Rand an vielen feinen Fäden aufgehängt ist. Wenn sich das Blut nun gegen die Stromrichtung fließen möchte entfalten sich die Häutchen der Klappe wie ein Fallschirm (Abb. 6 und 7) und dichtet die Öffnung damit ab.

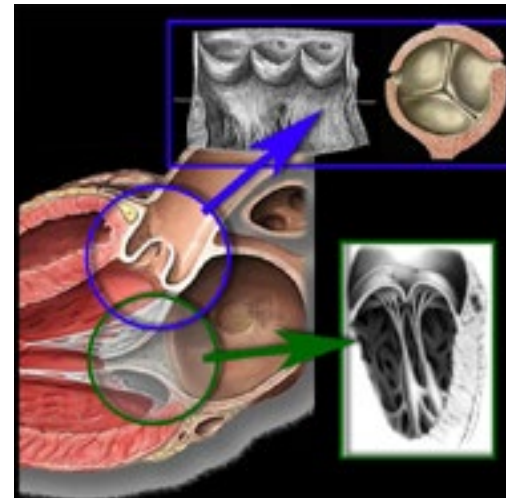


Abb. 6



Abb. 7

Taschenklappen hingegen bestehen aus 3 feinen Taschen, die an den Wänden der Lungen- und Körper-Hauptschlagader befestigt sind. Möchte das Blut an diesen Klappen in die falsche Richtung fließen entfalten sich diese Taschen und dichten die Öffnung hiermit ab (Abb. 8).

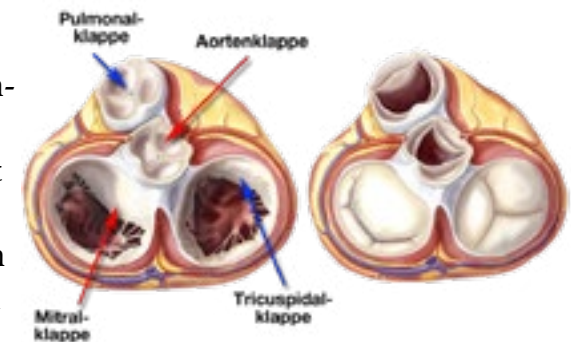


Abb. 8

Mehr über Aussehen und Funktion der Herzklappen erfahren Sie im [eBook „Aufbau und Funktion des Herzens“](#).

Krankhaft

Sowohl die Segel- als auch die Taschenklappen sind äußerst feine Gebilde. Durch ihre Öffnungs- und Schließbewegungen während eines ganzen Lebens können sie verschleifen, sie können sich aber auch entzünden und dadurch vernarben und verkalken.

Als Folge einer solchen Klappenerkrankung können Herzklappen entweder undicht werden und daher ihrer Schließfunktion nicht mehr gerecht werden, sie können sich aber durch Vernarbungsprozesse und Verkalkungen verengen. In beiden Fällen wird der Herzmuskel der Herzkammer übermäßig stark belastet: Sei es, daß er vermehrt Druck aufbringen muß, um das Blut durch die verengte Klappe hindurch zu pumpen, sei es, daß er das durch die undichte Klappe zurück fließende Blut „ein zweites Mal“ weg pumpen muß.

Mehr über solche Klappenfehler, ihre Ursache und ihre Auswirkungen aber auch über ihre Behandlung können Sie im [eBook „Herzklappenfehler“](#) lesen.

Die Herzkranzarterien

Normal

Weil das Herz im wesentlichen aus Muskulatur besteht muß es, um zu arbeiten zu können auch ernährt werden. Diese Aufgabe fällt den sog. Herzkranzarterien zu.

Es handelt sich um diejenigen Blutgefäße, die das Herz mit dem notwendigen Sauerstoff und anderen Nährstoffen versorgen.

Anatomisch gesehen gibt es 2 Herzkranzgefäße (Abb. 9), die rechte und die linke Koronararterie. Sie entspringen aus der Aorta direkt über der Aortenklappe und verlaufen von hier aus über die Oberfläche der linken Hauptkammer (= linker Ventrikel).

Die **linke Herzkranzarterie (LCA)** (Abb. 10) entspringt von der linken Seite der Aorta, weshalb sie auch „linke Koronararterie“ genannt wird.

Sie teilt sich nach einem kurzen Verlauf in 2 bedeutende Nebenäste auf. Das gemeinsame Stück dieser Arterie nennt man den „Hauptstamm der linken Koronararterie“, die beiden Nebenäste werden Ramus interventricularis anterior

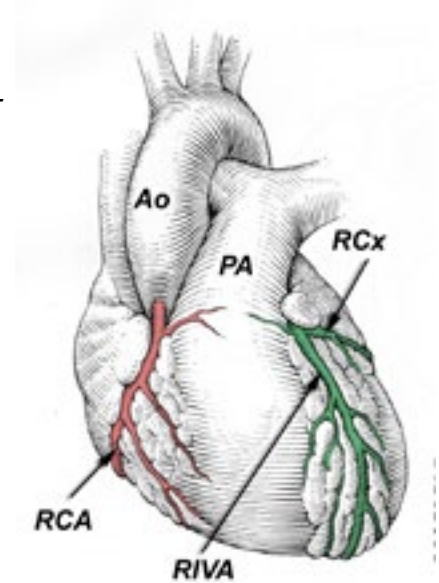


Abb. 9

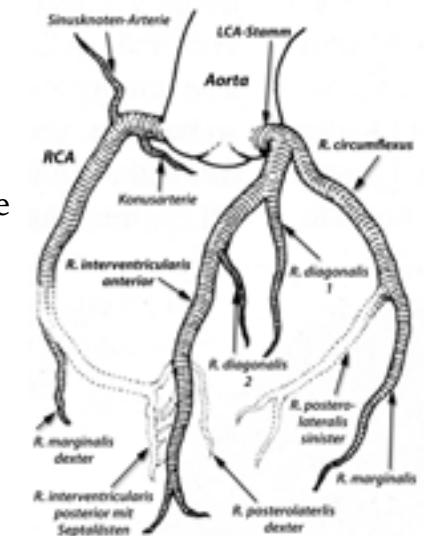


Abb. 10

(abgekürzt: RIVA) und Ramus circumflexus (abgekürzt: RCx) genannt.

Der RIVA versorgt die Vorderseite des linken Ventrikels und das sogenannte Septum (d.i. eine kräftige Muskelwand zwischen der rechten und der linken Hauptkammer).

Der Ramus circumflexus umgreift das Herz von links und versorgt die seitlichen und hinteren Wandanteile des linken Ventrikels.

Die andere Herzkranzarterie entspringt aus der rechten Seite der Aorta, weshalb sie auch „rechte Herzkranzarterie“ (abgekürzt: RCA) genannt wird. Sie versorgt die unteren Wandanteile des linken Ventrikels und zusätzlich auch die Wand des rechten Ventrikels.

Normalerweise sind die Koronararterien weich, elastisch und haben eine glatte Innenhaut.

Krankhaft

Wenn Schlagadern erkranken bilden sich in der Gefäßwand Ablagerung aus Fett (Abb. 11).

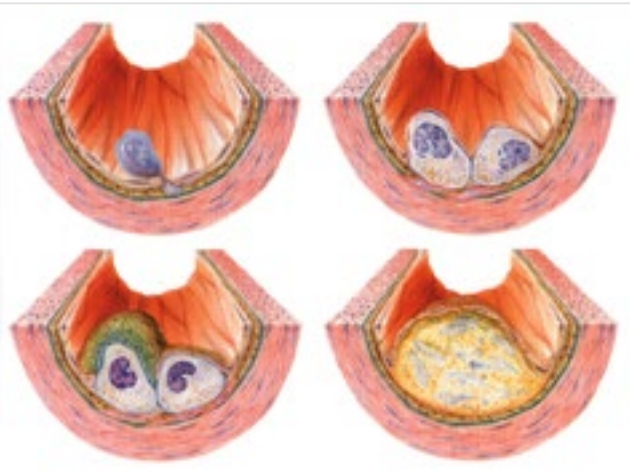


Abb. 11

Zunächst sind diese Fettablagerungen mikroskopisch klein. Trotzdem gehören auch kleine Fettmengen von Natur aus nicht in die Gefäßwand, was der Körper natürlich sofort bemerkt. Daher schickt er bestimmte Blutzellen los, damit diese das Fett „auffressen“ und besei-

tigen. Die Fresszellen dringen in die Gefäßwand ein und machen sich sofort an die Arbeit.

Auch wenn nur wenig Fett vorliegt: Es ist für die Fresszellen zuviel und schließlich überfressen sie sich und platzen. Wenn sie platzen gelangt die gesamte aggressive Verdauungschemie dieser Zellen in die Gefäßwand und ruft hier eine starke Entzündungsreaktion des Gewebes hervor, in deren Verlauf sich auch kleine Verkalkungen bilden. Diese Entzündungsreaktion wiederum lockt andere Entzündungszellen an, sodaß im Laufe der Zeit ein Gebilde entsteht, in dessen Zentrum sich das Fett befindet und das umgeben ist von noch aktiven und abgestorbenen Fresszellen, von Entzündungszellen, kleinen Narben und Verkalkungen. Ein solches komplexes Gebildet nennt man Plaque (sprich: „Plack“).

Ein solcher Plaque ist zunächst nur mikroskopisch kleinen, aber wenn er weiter heranwächst kann er das Gefäß vollständig verschließen. Dieses „Zuwachsen“ des Gefäßes benötigt relativ viel Zeit (Monate oder sogar Jahre), aber ein solcher Plaque ist aus anderen Gründen gefährlich:

Wenn er nämlich heranwächst dehnt er das feinen Innenhäutchen der Schlagader, die sich nun wie eine Membran über den Plaque spannt. Dieses gespannt Innenhäutchen (= Intima) kann nun einreißen. Und dann quillt der Fettkern des Plaques aus, so wie Sie dies kennen, wenn Sie einen Pickel ausdrücken. Das Fett gelangt in Kontakt mit dem vorbei fließenden Blut, das hierdurch zur sofortigen Gerinnung provoziert wird. Dies ist eigentlich ein sinnvoller Mechanismus, denn auch wenn man sich verletzt gelangt Blut in Kontakt mit dem Fettgewebe der Haut, was zur Entstehung eines Blutgerinnsels führen soll, das das verletzte Blutgefäß abdichtet und uns damit am Verbluten hindert. Ein aufgeplatzter Plaque und die hierdurch bedingte Entstehung eines Blutgerinnsels innerhalb eines Gefäßes hingegen hat fatale Folgen,

denn das Blutgefäß ist nun komplett verschlossen. Die Folgen sind, je nachdem, welches Gefäß betroffen ist ein Schlaganfall, ein Herzinfarkt oder die Schaufensterkrankheit.

Die soeben beschriebenen Vorgänge werden als „Arteriosklerose“ bezeichnet. Diese arterielle Gefäßerkrankung kann alle Schlagadern (= Arterien) des Körpers betreffen: Die Halsschlagadern, die Herzkranzgefäße, die Bein-, Bauch- oder Nierenarterien. Man spricht dann von der „Arteriosklerose der Herzkranzgefäße“, der Arteriosklerose der Halsarterien“, der Arteriosklerose der Beinschlagadern“ usw..

Obwohl die exakte Ursache der Arteriosklerose nicht bekannt ist, gibt es gewisse Risikofaktoren, die bei Patienten mit Herzerkrankungen beobachtet wurden, z.B. fortschreitendes Lebensalter, hoher Blutdruck, Rauchen, Übergewicht, falsche Ernährung (zu viele tierische Fette), mangelnde Bewegung, Diabetes mellitus (Zuckerkrankheit) und/oder familiäre Neigung zu Herzerkrankungen.

Interessierte können sich in dem [eBook „Koronare Herzkrankheit“](#), [„Angina pectoris“](#) und [„Herzinfarkt“](#) genauer über die Art der Erkrankung, ihre Folgen und über die jeweilige Behandlung informieren.

Das elektrische System

Normal

Das Herz besteht aus Millionen einzelner Muskelzellen. Damit diese Menge individueller Zellen zum Wohle des ganzen Herzens zusammenarbeiten ist das Herz ähnlich organisiert wie eine große Firma:

Es gibt 1 Chef, der sagt, wie die Firma arbeiten soll. Und der Chef hat Abteilungsleiter, die die „Anordnungen“ des Chefs weiter geben. Und dann gibt es schließlich die Arbeiter und Angestellten, die die Arbeit nach den Vorgaben des Chefs verrichten (gegen angemessene Vergütung natürlich).

Der Chef des Herzens ist der Schrittmacher. Er bildet elektrische Impulse, in deren Takt das Herz schlagen soll.

Vom Schrittmacher aus (= Sinusknoten) werden die Impulse über bestimmte Leitungsbahnen (= Abteilungsleiter) an jede einzelne Muskelzelle des Herzens (= Arbeiter und Angestellte) übermittelt. Dieses System nennt man das „elektrische System“ des Herzens.

Es läuft normalerweise reibungslos (Abb. 12): Der Sinusknoten liegt ganz oben in der Wand der rechten Vorkammer. Er produziert seine Impulse mal etwas langsamer, mal etwas schneller, je nachdem, was gerade benötigt wird. Vom

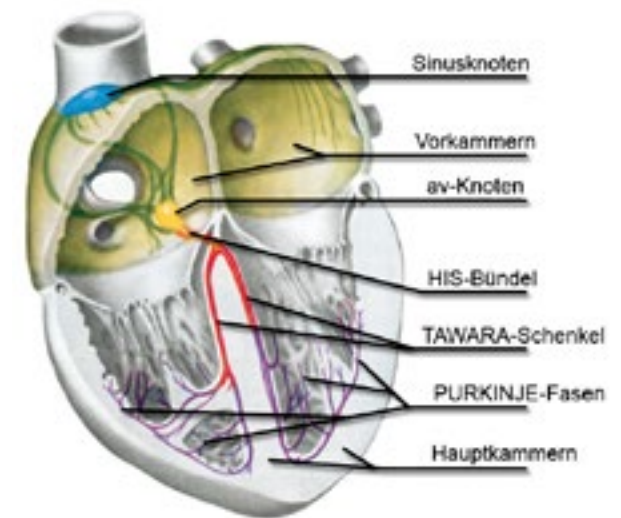
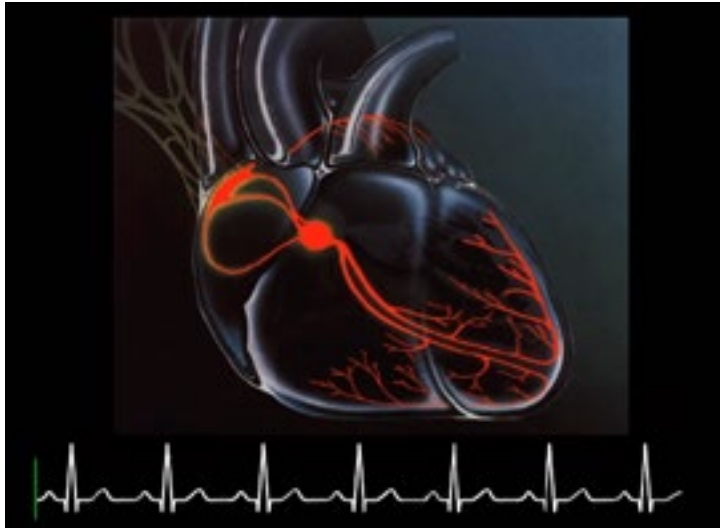


Abb. 12



Film 5

Sinusknoten aus werden die Impulse über 3 feine Leitungsbahnen durch die Wand der Vorkammern zum sogenannten av-Knoten geleitet, der an der Grenze zwischen den Vor- und den Hauptkammern liegt. Vor- und Hauptkammern sind elektrisch vollständ-

dig voneinander isoliert und die einzige Stelle, an der die Impulse in die Hauptkammern gelangen können ist der av-Knoten. Von hier aus entspringen weitere Leitungsbahnen (HIS-Bündel, TAWARA-Schenkel und die PURKINJE-Fasern), die letztlich jede einzelne Muskelzelle erreichen und im Takt des Sinusknotens schlagen lassen (Film 5).

Den detaillierten Aufbau und die Funktion des elektrischen Systems des Herzens können Sie im [eBook über den Aufbau und die Funktion des Herzens](#) nachlesen und sehen.

Krankhaft

Diese normale Funktion des elektrischen Systems kann an verschiedenen Stellen gestört sein:

Der Sinusknoten kann ausfallen, er kann zu langsam oder zu schnell schlagen, der av-Knoten kann ebenfalls vollständig oder teilweise ausfallen, es kann an den verschiedenen Stellen des elektrischen Systems zu Leitungsunterbrechungen kommen und schließlich können an der

verschiedenen Stellen des Herzens auch außerhalb des elektrischen System Störimpulse auftreten. Solche Störimpulse können die Regelmäßigkeit des Herzschlages stören, sodaß das Herz unregelmäßig, unruhig schlägt, sodaß das Herz extrem langsam schlägt oder sodaß es sogar derartig schnell schlägt, daß es stehenbleibt.

Einzelheiten über die Vielzahl der elektrischen Störungen des Herzens können Sie in der ausführlichen Broschüre über die „[Herzrhythmusstörungen](#)“ nachlesen.

Belastungs-EKG

Prinzip

Es gibt verschiedene Gründe, um ein Belastungs-EKG durchzuführen:

1. Um bei Menschen mit bestimmten Beschwerden danach zu suchen, ob die Beschwerden durch bestimmte Herzerkrankungen zu erklären sind:

Bestimmte Herzerkrankungen zeigen sich nur bei einer starken Anstrengung des Herzens. Eine Durchblutungsstörung des Herzmuskels beispielsweise macht sich zunächst nur unter Belastung bemerkbar, in körperlicher Ruhe ist noch alles normal. Bei einem Belastungs-EKG wird daher das EKG eines Menschen unter körperlicher Belastung aufgezeichnet. Aus der Form der EKG-Kurven, aus dem Auftreten von Herzrhythmusstörungen und aus dem Verhalten des Blutdrucks kann der Arzt Rückschlüsse auf bestimmte Herzkrankheiten ziehen.

2. Um bei Menschen mit einer bekannten Herzkrankheit festzustellen, ob sich die Krankheit bzw. der Leistungszustand des Herzens und des Kreislaufes verschlechtert hat
3. Um bei Menschen mit bekannter Herzkrankheiten die Schwere der Krankheit und damit die Lebenserwartung zu erfassen
4. Um im Rahmen von Rehabilitationsmaßnahmen und arbeitsmedizinischen Untersuchungen zu prüfen, ob der Mensch für einen bestimmten Beruf geeignet ist oder ob er mit seiner Herz- oder Kreislaufkrankheit noch in der Lage ist, seinen bisherigen Beruf auszuüben
5. Um im Rahmen von Vorsorgeuntersuchungen danach zu suchen,

ob ein Mensch Anzeichen dafür aufweist, eine bislang unbemerkte Herzkrankheit (z.B. Durchblutungsstörung des Herzens, Bluthochdruckkrankheit) zu haben

6. Um bei Menschen, die sportlich aktiv werden möchten deren körperliche Belastungsgrenze zu messen:

Hierzu wird eine körperliche Belastung mit Hilfe verschiedener Verfahren (siehe unten) durchgeführt und dabei gemessen, wie stark sich ein Mensch belasten kann, bevor er erschöpft ist oder bestimmte Beschwerden auftreten. Dieses Verfahren wird häufig in der Sportmedizin eingesetzt und wird hier „Ergometrie“ genannt.

Im Rahmen einer solchen Ergometrie wird meistens auch ein EKG geschrieben, manchmal wird gemessen, wieviel Sauerstoff der Mensch im Rahmen der Belastung verbraucht (Spiroergometrie), in einigen Fällen mißt man die Laktatproduktion des Körpers unter Belastung und manchmal wird eine einfache Ergometrie auch ohne EKG oder sonstige Messungen durchgeführt.

Solche Belastungsuntersuchungen sind für Sportler wichtig, um die Leistungsgrenze seines Körpers zu untersuchen. Belastungsuntersuchungen werden aber auch in Kardiologie, Lungenheilkunde und Rehabilitationsmedizin benutzt, um die Leistungsfähigkeit des Herzens zu beschreiben. Das ist oft wichtig, um die Schwere einer Herz- oder auch Lungenkrankheit messen zu können (Prinzip: Je geringer die körperliche Belastbarkeit eines Menschen ist desto schwerer, weiter fortgeschritten und gefährlicher ist seine Krankheit.)

Durchführung

Das Prinzip einer Belastungs-Untersuchung ist immer gleich:

Ein Mensch wird körperlich belastet und gleichzeitig wird das EKG aufgezeichnet und der Blutdruck gemessen. (Für [Laktatmessungen: Siehe spezielles Kapitel](#)). Unterschiede gibt es in der Art der körperlichen Belastung: Man kann ein Fahrradergometer, ein Laufband und eine Kletterstufe benutzen:

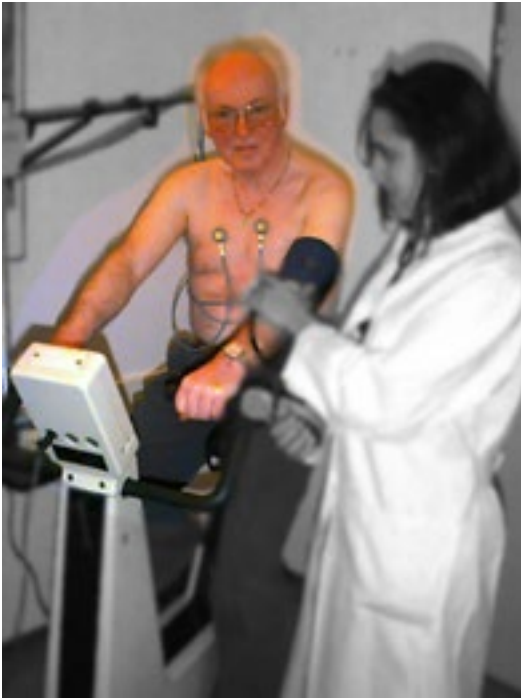

Abb. 13

Das **Fahrradergometer** (Abb. 13) ist das in der Kardiologie am häufigsten benutzte Belastungs-Gerät. Es handelt sich um ein Standfahrrad, dessen Tretwiderstand durch sogenannte Wirbelstrombremsen verändert werden kann. Eine solche Untersuchung läuft üblicherweise folgendermaßen ab:

Der zu untersuchende Mensch setzt sich mit nacktem Oberkörper auf das Fahrrad, dessen Sattelhöhe optimal eingestellt wird, um die beste körperliche Belastbarkeit zu ermöglichen. Dann werden am vorderen Brustkorb und am Rücken EKG-Elektroden

aufgesetzt; diese Elektroden werden entweder aufgeklebt, angesaugt (sog. Saugelektroden) oder es werden kleine Metallplättchen mit kleinen feuchten Schwämmchen oder speziellen feuchten Papierstückchen darunter (zur Verbesserung des elektrischen Kontaktes mit der Haut)

mit Hilfe eines breiten Gummibandes am Brustkorb befestigt. Am Oberarm wird darüber hinaus eine Blutdruckmanschette angelegt.

Zunächst wird in körperlicher Ruhe ein EKG geschrieben und der Blutdruck gemessen, danach beginnt die körperliche Belastung:

Mit Hilfe der Wirbelstrombremse des Ergometers wird zunächst ein geringer Widerstand eingestellt. Man mißt diesen Widerstand in der physikalischen Größe mit Namen „Watt“. Zu Beginn der Untersuchung wird man mit 50 (oder 25) Watt belastet, d.h. der zu untersuchende Mensch tritt die Fahrradpedalen mit einer bestimmten Geschwindigkeit, die an einem Tacho am Lenker des Fahrrads angezeigt wird. Er sollte weder zu schnell noch zu langsam treten, weil dies dazu führt, daß die Wattzahl nicht mehr korrekt erreicht und entweder über- oder unterschritten wird. Während der gesamten Belastungsphase wird das EKG kontinuierlich und mit geringer Geschwindigkeit aufgezeichnet bzw. in einem Computersystem abgespeichert.

Am Ende der 1. Belastungs-Minute wird der Blutdruck gemessen und ein kurzes Stück EKG mit schneller Registriergeschwindigkeit aufgezeichnet. Diese schnellen EKG-Registrierungen und Blutdruckmessungen erfolgen von nun an nach jeder weiteren Belastungsminute.

Je nachdem, welches „Belastungsprotokoll“ der Arzt benutzt wird der Tretwiderstand des Ergometers im Verlaufe der Belastung nach jeder abgelaufenen Minute, alle 2 oder alle 3 Minuten um 25 Watt gesteigert. Üblicherweise benutzen die Kardiologen das sog. „Bruce-Protokoll“ (benannt nach dem amerikanischen Erfinder), das vorsieht, daß die Belastungsstärke alle 2 Minuten gesteigert wird.

Die Belastung wird auf diese Weise so lange fortgesetzt, bis der zu untersuchende Mensch körperlich erschöpft ist und nicht mehr weiter treten kann oder bis die sogenannte „maximale Herzfrequenz“ erreicht wird. Diese maximale Herzfrequenz wird nach der Formel: $220 - \text{Le}$

bensalter ermittelt. Das Erreichen dieser maximalen Herzfrequenz ist sehr wichtig, weil das Ergebnis eines Belastungs-EKG nur dann mit ausreichender Sicherheit beurteilt werden kann, wenn 70% dieser Frequenz erreicht wurden.

Auch wenn diese oben genannten Kriterien noch nicht erfüllt sind muß die Untersuchung beendet werden, wenn bestimmte krankhafte Veränderungen der EKG-Kurve oder Herzrhythmusstörungen auftreten oder der systolische Blutdruck eine Grenze von 260 mm Hg erreicht hat.

Nach dem Abbruch der Untersuchung wird für weitere 3-5 Minuten das EKG aufgezeichnet und minütlich der Blutdruck gemessen. Danach ist die Untersuchung beendet und kann ausgewertet werden.

Eine andere Form der körperlichen Belastung erfolgt mit Hilfe einer Kletterstufe (Abb. 14).

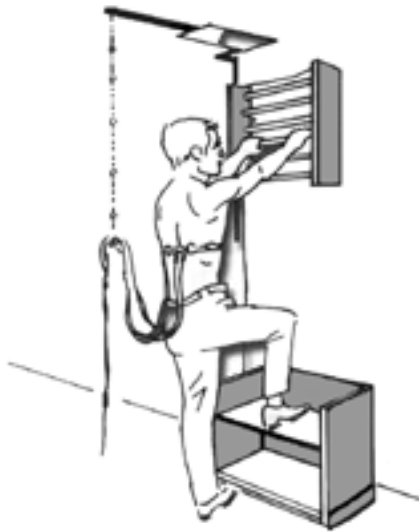


Abb. 14

Dies ist ein Verfahren, das vor allem im Frankfurter Raum häufig benutzt wurde, sich aber in allen Teilen Deutschlands nicht durchgesetzt hat. Bei dieser Form der Untersuchung muß der zu untersuchende Mensch die Sprossen einer an der Wand befestigten Kletterwand im Takt eines Metronoms herauf- und wieder herabsteigen. Die Schwere der körperlichen Belastung ergibt sich bei dieser Untersuchung aus der Höhe der Sprosse, die mit einem Schritt „erklettert“ werden muß.

Neben dem Fahrradergometer kann

man auch ein **Laufband** (Abb. 15) zur körperlichen Belastung benutzen:

Dieses Verfahren wird von vielen Kardiologen in Amerika und vor allem von Gefäßspezialisten eingesetzt. Ein solches Laufband ist im Grunde genommen nichts anderes als ein Fließband mit einer Halteleiste an beiden Seiten. Das Fließband läuft unter dem zu untersuchenden Menschen weg und der Mensch muß mit der Geschwindigkeit des Bandes „auf der Stelle laufen“. Die Stärke der körperlichen Belastung ergibt sich bei dieser Form der Belastung aus der Geschwindigkeit des Laufbandes und aus seinem Neigungswinkel, den man ebenfalls stufenweise steigern kann. Damit kann man das Bergauf-Laufen imitieren.

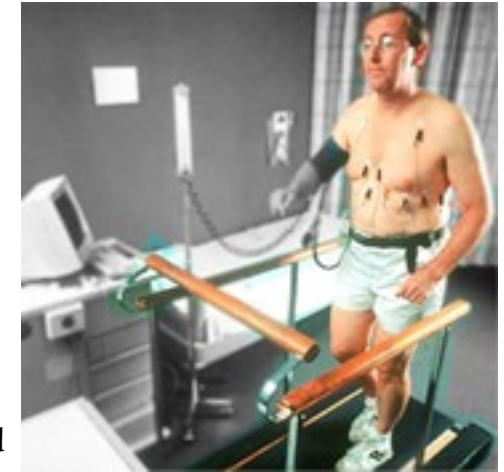

Abb. 15

Welches Belastungsverfahren der Arzt einsetzt hängt von seiner Ausrüstung und Erfahrung ab. Es gibt kein Verfahren, daß eindeutig besser oder schlechter wäre als die anderen. Die Kletterstufe empfinde ich persönlich als das beste Verfahren, jedoch hat es sich aus mir unbekanntem Gründen nicht durchsetzen können und man kann die Sprossenwände nicht mehr kaufen. Auch das Laufband ist eine sehr gute Art der Belastung, weil dazu nicht nur die Beinmuskeln wie auf dem Fahrrad, sondern der ganze Körper eingesetzt wird. Schwierig ist diese Untersuchungstechnik aber deshalb, weil das Gerät sehr viel Platz braucht, der in Arztpraxen und den Untersuchungszimmern der Ärzte nicht immer vorhanden ist und weil die Messung der Belastungsstärke nicht einfach ist. Die körperliche Belastung hängt hier nämlich nicht nur von der Geschwindigkeit und dem Neigungswinkel des Laufbandes ab, sondern auch beispielsweise vom Gewicht eines

Menschen (ein schwerer Mensch muß für dieselbe Laufgeschwindigkeit mehr Energie aufwenden als ein leichter Mensch, das ist logisch). Auf diese Weise ist es schwierig, eine vergleichbare Wattzahl zu berechnen. Beim Fahrradergometer hingegen hängt die Belastungsstärke ausschließlich von der Schwere des Tretwiderstandes ab, was leicht zu messen ist. Aus diesen Gründen haben sich die Fahrradergometer in der Kardiologie heute zumindestens in Deutschland als Belastungsverfahren durchgesetzt.

Was merkt man?

Die Untersuchung tut nicht weh, ist aber anstrengend und daher bei den zu untersuchenden Menschen nicht sehr beliebt. Man kommt aus der Puste und (beim Fahrradergometer) schmerzen auch oftmals Beine und Hüft- und Kniegelenke. Dies läßt sich nicht vermeiden und ist zwangsläufig mit der Art der Untersuchung verbunden.

Trotzdem ist es wichtig, daß man sein Möglichstes gibt und den inneren Schweinehund überwindet, denn wenn man sich nicht maximal belastet nimmt die Aussagekraft der Untersuchung ab.

Bei Menschen, die man zur weiteren Abklärung von Brustschmerzen oder Herzklopfen untersucht werden kann es geschehen, daß genau diese Beschwerden, deretwegen sie untersucht werden während der Belastung auftreten.

Was kann passieren (Komplikationen)?

Ein Belastungs-EKG ist eine Routineuntersuchung. Komplikationen sind sehr selten.

Bei der Untersuchung von mehreren Hunderttausend gesunder Menschen kam es in keinem Fall zu einer bedrohlichen Komplikation.

Bei Herzkranken können in sehr seltenen Fällen (1 von 10.000 bis 20.000 Untersuchungen) bedeutsame Herzrhythmusstörungen (ventrikuläre Tachykardie oder Kammerflimmern) auftreten. Diese Rhythmusstörungen müssen sofort behandelt werden (z.B. durch einen Elektroschock), weil sie ansonsten tödlich wären. Die zur Behandlung erforderlichen Gerätschaften und Medikamente sind aber in allen Abteilungen, in denen Belastungs-Untersuchungen durchgeführt werden stets und sofort griffbereit.

Sehr selten sind auch das Auftreten einer plötzlichen Herzschwäche mit Lungenstauung (1 auf 30.000) und das Auftreten eines Herzinfarktes (1 auf 40.000).

Bei allen diesen Komplikationen geht die Gefahr nicht vom EKG, sondern von der gewollten Belastung für das Herz aus. Das bedeutet, daß solche schwerwiegenden Komplikationen prinzipiell auch im Alltag bei den dort ausgeübten Belastungen auftreten könnten. Treten sie jedoch in einer Arztpraxis oder in einem Krankenhaus auf sind sie (im Gegensatz zum Auftreten im Alltag und „in freier Wildbahn“) schnell und optimal zu behandeln, denn jede Abteilung, in der solche Untersuchungen durchgeführt werden sind auf solche Komplikationen vorbereitet, sodaß schnell und wirksam eingegriffen werden kann.

Ergebnisse

Mit einem Belastungs-EKG können grundsätzlich folgende oder ähnliche Befunde erhoben werden:

Normalbefund

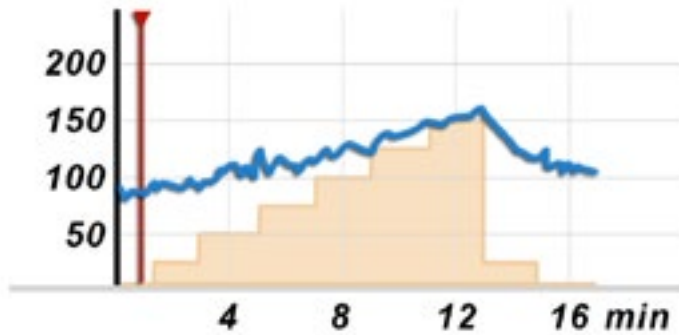


Abb. 16

In einem normalen Belastungs-EKG schlägt das Herz zwar mit zunehmender Belastungsstärke immer schneller (das ist normal, Abb. 16), der Herzrhythmus ist aber stets

regelmäßig. Ganz vereinzelte Extraschläge dürfen auftreten, ohne daß dies beunruhigend wäre.

Besondere Beachtung verdienen in den EKG-Kurven die sogenannten „Kammerendteile“ (Abb. 17 mit „ST-Strecke“ und „T-Welle“ bezeichnet).

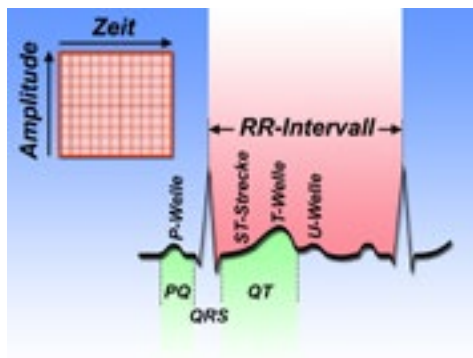


Abb. 17

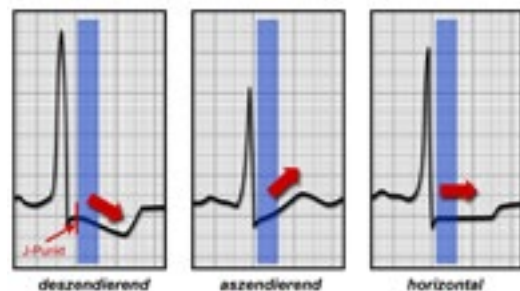


Abb. 18

Sie sollten auch unter maximaler Belastung immer im positiven Bereich (also oberhalb der elektrischen Nulllinie) oder zumindestens aufsteigend (= „aszendieren“) verlaufen müssen (Abb. 18).

Der obere Wert des Blutdrucks

sollte bei einer normalen Untersuchung stets geringer als 260 mm Hg betragen.

Und schließlich sollten während einer Belastungsuntersuchung bis auf die „normale“ Luftnot keine Beschwerden auftreten.

Sehen Sie in Abb. 19 das normale Belastungs-EKG eines 54 Jahre alten Mannes, der ein Belastungs-EKG zu Vorsorgezwecken hatte durchführen lassen.




Abb. 19

Durchblutungsstörungen des Herzens

Siehe „die Herzkranzgefäße“ in den [Vorbemerkungen dieses eBooks](#) und im eBook über die „[koronare Herzkrankheit](#)“.

Wenn ein Herzmuskel wegen einer verengten Koronararterie zu wenig Sauerstoff bekommt führt dies zu einer charakteristischen Veränderung der EKG-Kurve:

Die Kammerendteile verlaufen in diesen Fällen nicht horizontal im elektrisch positiven Bereich, sondern sie werden negativ oder sie verlaufen sogar abfallend (= „deszendierend“, siehe Abb. 18).

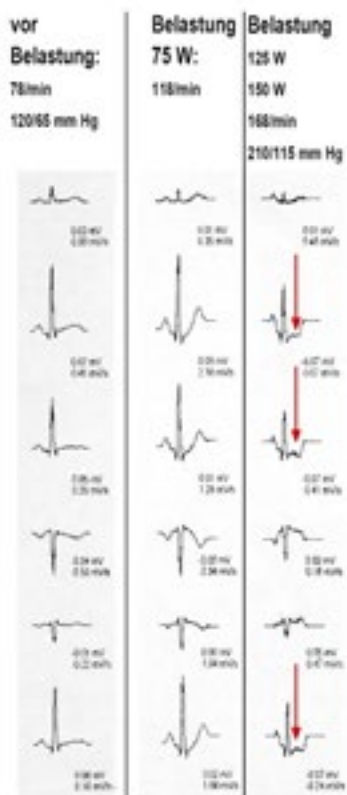


Abb. 20

Solche sogenannten Kammerendteilveränderungen sind bis zum Beweis des Gegenteils als dringender Verdacht auf das Vorliegen einer koronaren Herzkrankheit zu werten.

Diese Veränderungen entwickeln sich erst während der Belastung, nämlich dann, wenn der Herzmuskel am meisten Blut und Sauerstoff benötigt; in Ruhe kann das EKG noch völlig normal aussehen. Vergleichen Sie dies mit einem Automotor: Wenn die Benzinleitung verstopft ist wird der Motor im Leerlauf vielleicht normal laufen, unter Vollgas hingegen, wenn er viel Benzin benötigt wird er husten. Daher ist es von großer Bedeutung, daß man bei der Belastung sein Äußerstes gibt, denn nur so kann das Problem entdeckt (oder auch ausgeschlossen!) werden. Ein normales Ruhe-EKG besagt noch nichts und auch ein Belastungs-EKG, das bei zu geringem Anstieg der Herzfrequenz beendet wird

ist hinsichtlich seiner Aussagekraft wenig hilfreich.

Sehen Sie in Abb. 20 ein Belastungs-EKG eines Menschen mit verengten Herzkranzgefäßen in Ruhe, zur Hälfte und am Ende der Belastung: In Ruhe und bei der Hälfte der Belastung war das EKG normal und der krankhafte Befund zeigte sich erst mit maximaler Belastung. Hätte dieser Patient vor der maximalen Belastungsstufe aufgegeben und die Belastung abgebrochen wäre die Durchblutungsstörung nicht feststellbar gewesen und erst der nachfolgende Herzinfarkt hätte gezeigt, daß der Mann krank war!

Üblicherweise treten Kammerendteilveränderungen unter Belastung gemeinsam mit Brustschmerzen ([Angina pectoris](#), siehe entsprechendes eBook) auf. In solchen Fällen ist die Diagnose eigentlich schon nach dem Belastungs-EKG klar und es ist jetzt „nur noch“ eine [Herzkatheteruntersuchung](#) erforderlich, um zu klären, welche Ader am Herzen verengt ist und was man tun kann, um die Durchblutung wieder zu normalisieren.

Schwieriger wird es, wenn das Belastungs-EKG entweder verdächtige Kammerendteilveränderungen zeigt, der zu untersuchende Mensch aber keine Beschwerden angibt oder wenn der Mensch über Brustschmerzen klagt, das EKG aber (bei ausreichendem Anstieg der Herzfrequenz!) normal ausfällt. In diesen Fällen sagt irgend jemand die Unwahrheit:

Entweder zeigt das EKG etwas an, das in Wahrheit garnicht vorhanden ist und die fehlenden Beschwerden eines Menschen sagen zu Recht, daß er ein gesundes Herz hat.

Oder der Betroffene hat tatsächlich eine Durchblutungsstörung des Herzens, empfindet aber keine Beschwerden!

In diesen Fällen muß man weitere Untersuchungen durchführen, um

die Wahrheit zu finden. Diese weiteren Untersuchungen sind keinesfalls immer ein Herzkatheter; oftmals reicht eine „[Myokardszintigraphie](#)“ oder ein „[Streß-Echo](#)“ aus.

Eine solche Szintigraphie oder ein Streß-Echo helfen auch oft dabei zu erkennen, ob die Kammerendteilveränderungen eines Belastungs-EKG nicht vielleicht andere Ursachen (z.B. Verdickung der Herzwände bei der Hochdruckkrankheit oder bestimmte Medikamente (z.B. Digitalis)) haben.

In diesem Zusammenhang sind Frauen ein spezielles Problem, denn bei Frauen jenseits der Wechseljahre zeigt ein Belastungs-EKG oft Kammerendteilveränderungen an, die aber weder auf Medikamente, verdickte Herzwände oder eine Durchblutungsstörung zu beziehen sind. Die Ursache dieses Phänomens ist bislang unbekannt, aber es handelt sich um ein bei Frauen häufiges Problem (weshalb Frauen bei Kardiologen nicht richtig beliebt sind). Denn ob es sich tatsächlich um solche vollkommen belanglosen und harmlosen Kammerendteilveränderungen handelt oder ob eine ernste Durchblutungsstörung vorliegt

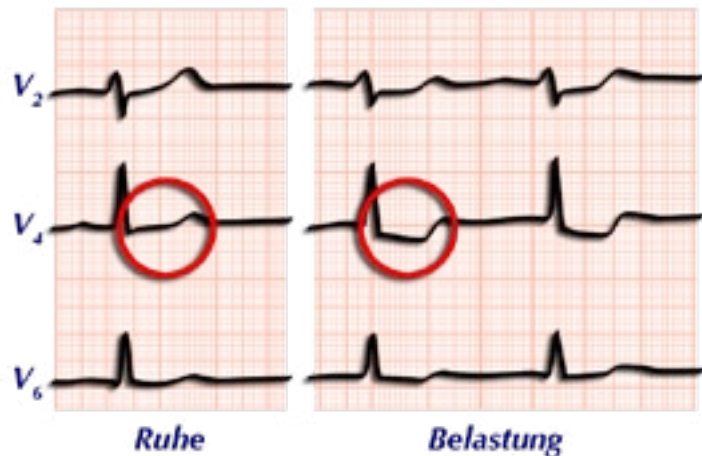


Abb. 21

kann man oft erst nach zahlreichen Untersuchungen klären. In vielen Fällen helfen auch hier Myokardszintigraphie oder Streß-Echo weiter, aber oft genug wird man zum Herzkatheter greifen müssen. Und wenn dann alle Unter-

suchungen gut ausfallen und am Ende definitiv feststeht, daß diese EKG-Veränderungen keine Bedeutung haben dann lachen alle und zeigen mit dem Finger auf die Kardiologen: „Seht, was die für einen Aufwand betreiben und am Ende kommt nix heraus“.

Sehen Sie in Abb. 21 das Belastungs-EKG eines 62 Jahre alten Mannes, der zur Abklärung von Brustschmerzen unter alltäglichen Belastungen kam, ein krankhaftes Belastungs-EKG mit „deszendierenden Kammerendteilveränderungen“ hatte und bei dem sich in der nachfolgenden Herzkatheteruntersuchung eine verengte Herzkranzarterie zeigte.

Und sehen Sie in Abb. 22 das EKG einer 57 alten Frau, deren Belastungs-EKG zwar die krankhaften EKG-Veränderungen zeigte, deren Herzkatheteruntersuchung aber normal verlief.

Herzstolpern

Lesen Sie hierzu den Teil über das elektrische System des Herzens in der Einleitung dieses eBooks, auch das Kapitel „[EKG](#)“, oder das spezielle [eBook über „Herzrhythmusstörungen“](#).

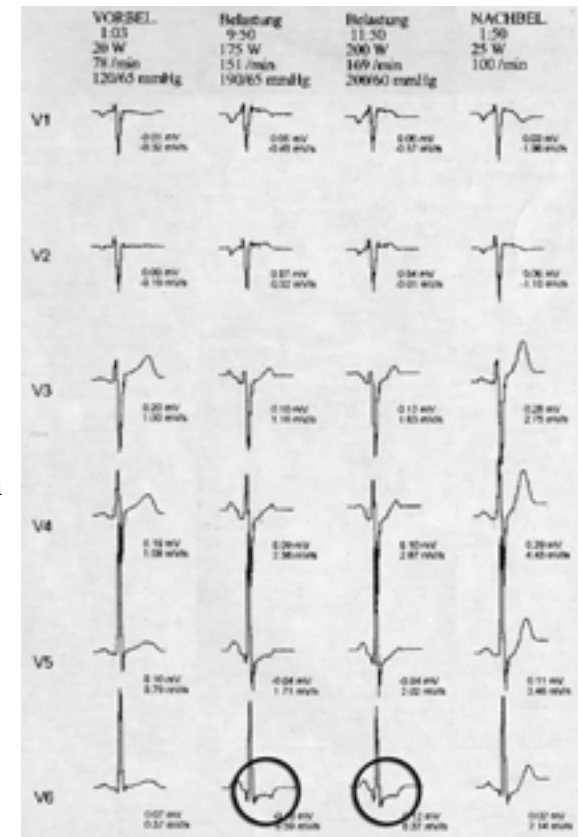


Abb. 22

Herzrhythmusstörungen können auf körperliche Belastung in 2 Arten reagieren:

- Entweder sie treten in Ruhe auf und verschwinden unter Belastung, um in der Erholungsphase des Belastungs-EKG erneut wieder aufzutreten

oder

- sie treten erst unter Belastung auf.

Diejenigen Rhythmusstörungen, die unter körperlicher Belastung verschwinden und nur in Ruhe auftreten mögen unangenehm sein, sie sind aber harmlos.

Anders hingegen diejenigen Rhythmusstörungen, die erst unter Belastung auftreten oder häufiger werden. Ebenso wie die oben schon besprochenen Kammerendteilveränderungen sind solche belastungsabhängigen Rhythmusstörungen bis zum Beweis des Gegenteils ein möglicher Hinweis auf das Vorliegen einer Durchblutungsstörung des Herzens. Denn es gibt Menschen, deren Herz bei Durchblutungsstörungen und Sauerstoffmangel elektrisch nervös wird. Auch hier ein Vergleich:

Wenn man versuchen mich zu erwürgen dann werde ich am Anfang vielleicht nur zaghafte Abwehrbewegungen machen (weil ich es für einen Spaß halte), kurz vor dem Erstickten aber wild um mich schlagen. So ähnlich kann auch der menschliche Herzmuskel reagieren, wenn er zu wenig Sauerstoff bekommt.

Und besonders schlimm gelten solche Herzrhythmusstörungen, die nicht nur als einzelne Schläge, sondern in Gestalt von mehreren direkt aufeinander folgenden Extraschlägen auftreten („Salven“ oder bei mehr als 7 direkt aufeinander folgenden Schlägen „ventrikuläre Tachy-

kardie“).

Auch diese sogenannten „komplexen Arrhythmien“ sind bis zum Beweis des Gegenteils dringend verdächtig auf das Vorliegen einer Durchblutungsstörung des Herzens; sie sind aber zusätzlich noch hochgefährlich, denn sie können plötzlich, unberechenbar und ohne, daß man dies beeinflussen könnte in Kammerflimmern umschlagen und Kammerflimmern bedeutet Herzstillstand und plötzlicher Tod. Daher betrachten Ärzte solche Menschen, bei denen komplexe Herzrhythmusstörungen während einer Belastung auftreten immer als besonders gefährdet und werden sein entsprechend intensiv und schnell weiter untersuchen, denn wie oben schon erwähnt worden: Solche durch einen Sauerstoffmangel bedingten tödlichen Herzrhythmusstörungen können bei jeder Belastung im Alltag fernab von jedem Arzt oder Krankenhaus auch auftreten. Solche Herzrhythmusstörungen sind übrigens der häufigste Grund für den sogenannten plötzlichen Herztod oder den „Herzschlag“, der jedes Jahr etwa 100.000 (!) Menschen allein in Deutschland umbringt.

Natürlich wird man wird man ein Belastungs-EKG nicht so lange durchführen, bis Kammerflimmern auftritt. Vielmehr beobachten die Assistentin und der Arzt das EKG während der gesamten Belastungsphase und werden die Untersuchung sofort und vorzeitig beenden, wenn sich komplexe Herzrhythmusstörungen einstellen sollten. Man betrachtet solche Herzrhythmusstörungen nämlich als mögliche Vorboten des Kammerflimmerns und beendet die Untersuchung daher sofort, bevor etwas Schlimmes passiert.

Das bisher Geschriebene betrifft ausschließlich Herzrhythmusstörungen, die aus den Kammern des Herzens stammen (= „ventrikuläre Extraschläge“). Es gibt aber noch Rhythmusstörungen, die aus den Vorkammern des Herzens stammen (sogenannte „supraventrikuläre Extraschläge“). Ihre extremsten Form ist das Vorhofflimmern, bei dem

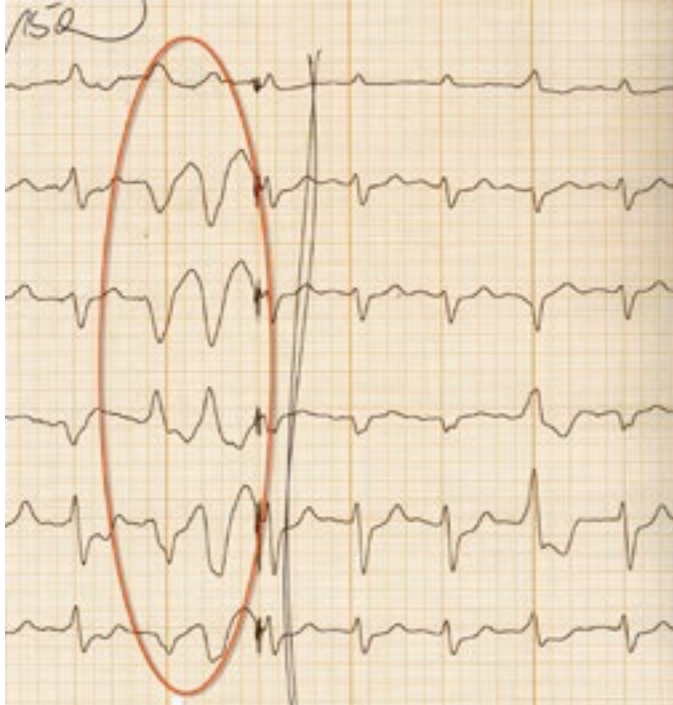


Abb. 23

das Herz auf einmal völlig unregelmäßig schlägt (Einzelheiten: Siehe Vorhofflimmern). Supraventrikuläre Rhythmusstörungen sind in aller Regel nicht möglicher Ausdruck einer gefährlichen Durchblutungsstörung des Herzens, sondern meistens lästig, aber harmlos.

Sehen Sie in Abb. 23 das Auftreten von ventrikulären Extrasystolen und Salven unter Belastung.

Belastungsgrenze

Mit Hilfe eines Belastungs-EKG kann man auch die körperliche Belastbarkeit eines Menschen untersuchen. Dies ist aus verschiedenen Gründen notwendig:

- Bei gesunden Menschen, um vor geplanten sportlichen Aktivitäten festzustellen, wie weit der Betroffene gehen kann
- Zur Abklärung einer körperlichen Einschränkung eines Menschen
- Zur Untersuchung der Prognose einer Krankheit.

Es ist schwierig, die „normale“ Belastbarkeit eines Menschen anzuge-

ben. In der Regel benutzt man hierzu einen Wert mit Namen „PWC“ (= physical work capacity“), den man auf eine bestimmte Herzfrequenz, das Alter eines Menschen und sein Gewicht bezieht. So bedeutet es beispielsweise, daß ein Mensch, der bei einer Herzfrequenz von 130/min eine Belastbarkeit von 150 Watt geleistet hat und der 100 kg schwer ist einen PWC von 1,5 (Rechengang: Watt / Körpergewicht). Aus Tabellen kann man den normalen PWC-Wert ablesen und mit der tatsächlichen Belastbarkeit eines Menschen vergleichen. Solche PCW-Normwert-Tabellen gibt es nur für Männer.

Eine andere Methode ist die „empirische“ Methode, bei der man einfach eine gewisse Anzahl gesunder Menschen mit dem Ergometer belastet und dann statistisch ermittelt, wieviel diese Menschen auf dem Fahrrad leisten können. Auch für diese „Erfahrungswerte-Tabelle“ gibt es Normalwert-Tabellen.

Alle oben genannten Meßmethoden sind letztlich nur grobe Schätzungen, denn die ermittelten Werte in den verschiedenen wissenschaftlichen Untersuchungen unterscheiden sich. Dennoch kann man diese Werte als grobe Richtschnur benutzen.

Bei Menschen, die schon eine bereits bekannte Herzkrankheit haben dienen Belastungsuntersuchungen nicht nur dazu, um die Durchblutungsverhältnisse des Herzmuskels und die Leistungsfähigkeit des Herzens zu untersuchen, sondern hier kann man aus dem Vergleich verschiedener Belastungsuntersuchungen zu verschiedenen Zeitpunkten abschätzen, ob sich die Krankheit gebessert, verschlechtert hat oder sie stabil verlaufen ist.

Zudem kann man anhand der Belastbarkeit eines Menschen grobe Rückschlüsse darauf ziehen, welche Lebenserwartung (Prognose) ein herzkranker Mensch hat. Jemand, dessen Herz beispielsweise durch einen großen Herzinfarkt schwer geschädigt wurde und dessen körper-

liche Belastbarkeit auf dem Fahrradergometer stark vermindert ist hat eine fortgeschrittenere Krankheit mit einer eingeschränkteren Lebenserwartung als jemand, der nur einen kleinen Infarkt hatte und dessen Herzleistung nur gering oder garnicht eingeschränkt ist.

Sportuntersuchungen

Bei Menschen, die wissen möchten, ob sie Profisportler o.ä. werden können wird man nicht nur ein einfaches Belastungs-EKG durchführen, sondern hier werden Sportmediziner in speziellen Instituten Sauerstoff- ([Spiroergometrie](#)) oder [Laktatmessungen](#) durchführen.

Bei „normalen“ Menschen hingegen, die eine sportliche Tätigkeit planen oder die nach langer Pause wieder körperlich aktiv werden möchten und einen Sport betreiben möchten reicht eine einfache Ergometrie, wie sie oben beschrieben wurde durchaus aus. Man überprüft hierbei, ob der Mensch und sein Kreislauf der geplanten Belastungen des Sport gewachsen sein wird oder ob eine Herzkrankheit vorliegt, die weitere Untersuchungen oder Behandlungen erforderlich macht, weil der Sport ansonsten lebensgefährlich werden kann.

Carotis-Druckversuch

Sinn und Zweck

Der Test hat den Zweck, herauszufinden, warum Patienten schwindelig oder gar ohnmächtig werden.

Zum Verständnis

Damit alle Organe des menschlichen Körpers optimal funktionieren, benötigen sie Blut, daß mit einen ganz bestimmten Blutdruck in diese Organe hineingepumpt wird. Der Blutdruck darf nicht unter eine erforderliche Normalhöhe absinken, weil dann zu wenig Blut in die Organe fließt, er darf aber auch nicht über das normales Maß ansteigen, weil dann 1.) die Gefäße und 2.) die einzelnen Organe geschädigt werden. Es muß also immer ein bestimmter Blutdruck herrschen. Die Höhe dieses Blutdruckes kann auch verschiedene Weise beeinflußt werden:

Schlägt ein Herz schnell, steigt der Blutdruck; schlägt es langsam, fällt er; schlägt ein Herz mit viel Kraft, steigt der Druck, schlägt es mit wenig Kraft, fällt er; sind die Blutgefäße sehr eng, steigt der Blutdruck, sind sie weit, fällt er ab.

Nun muß aber irgendeiner dem Kreislauf sagen, was er zu tun hat, wie schnell und wie kräftig das Herz schlagen soll und wie weit die Blutgefäße sein sollen. Hierfür ist zum einen ein Kreislaufzentrum im Gehirn zuständig, zum anderen das Herz selber. Es funktioniert genau wie bei einer Zentralheizung:

Da sitzt ein Thermometer in der Wohnung, das dem Gehirn der Anlage im Keller sagt, wie warm es ist. Wird es zu kalt, dann wird der Heizkessel eingeschaltet, wird es zu warm, wird er abgestellt.

Am Kreislauf funktioniert das im Prinzip genauso. Auch hier muß es Geräte geben, die den Blutdruck messen. Die Meßergebnisse werden ins Gehirn an die Steuerzentrale und direkt ans Herz gefunkt. Hier wird überlegt, was zu tun ist. Melden die Meßorgane (es gibt mehrere) z.B., daß der Blutdruck zu tief ist, ergeht von der Steuerzentrale der Befehl an das Herz, die Frequenz und die Kräfte des Herzschlages zu steigern und an die Blutgefäße, sich zu verengen; steigt der Blutdruck, kommt die Order, die Herzfrequenz und die Kraft des Herzschlages zu senken und die Blutgefäße zu erweitern. So funktioniert das Ganze völlig automatisch, man nennt diese Funktionsweise einen „geschlossenen Regelkreis“.

Eine wesentliche Bedeutung kommt in diesem System den Meßgeräten für die Höhe des Blutdruckes zu. Eines dieser Meßgeräte sitzt in den Halsschlagadern und zwar genau an der Stelle, an der sich die große Halsarterie in einen Ast für die Versorgung des Gehirnes und einen anderen Ast für die Versorgung des Gesichtes teilt. Von diesem Meß-

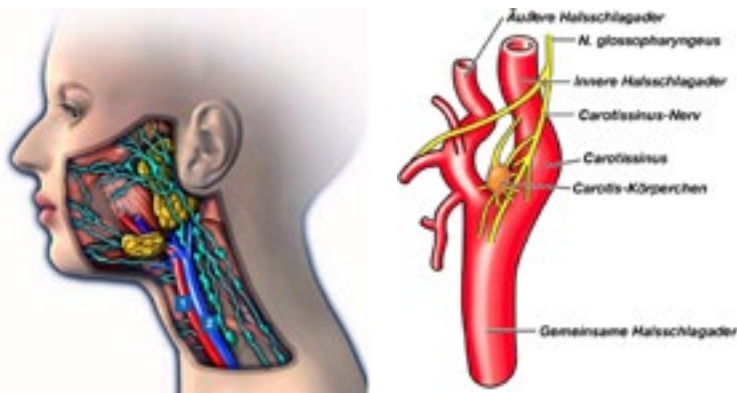


Abb. 24

gerät, dem sogenannten Carotissinus (Abb. 24), gehen die Meldungen über die Höhe des Blutdruckes an Gehirn und Herz.

Nun kann dieses Meßgerät funktionsuntüchtig wird, etwa weil die Gefäßwand verkalkt, es kann auf einmal sehr überempfindlich werden und schon auf kleinste Reizungen überschießend reagieren. Das Meßgerät im Carotissinus liegt am Hals unmittelbar unter der Haut.

Wenn das Gerät einen Druck verspürt, kann es nicht unterscheiden, ob dieser Druck von außen, von einem boshaften Menschen mittels dessen Finger erzeugt wurde oder ob der Blutdruck im Gefäß angestiegen ist und dann, aber diesmal von innen, auf das Meßgerät drückt. Die Reaktion des Gerätes ist immer dieselbe: Es wird „zu hoher Druck“ gemeldet, die entsprechenden Dienststellen leiten die entsprechenden Schritte ein (Frequenzabfall, Herzkraftreduzierung, Blutgefäßerweiterung) und der Blutdruck fällt.

Wenn das Meßgerät nun krank ist, also etwa überempfindlich, dann reagiert es schon auf kleinere Druckerhöhungen mit hysterischen und übertriebenen Meldungen an die Zentrale. Der Effekt ist, daß die Zentrale schon bei geringen Drucken, bei denen sie normalerweise garnichts täte, anfängt, den Druck zu senken.

Da das Meßorgan in diesen Fällen aber nicht nur einfach einen erhöhten Druck meldet, sondern (es ist ja krank) in Panik verfällt und einen extremen Druck meldet, zieht die Zentrale, die ja nicht wissen kann, ob das wirklich so ist, die Notbremse: Das Herz wird über eine kurze oder längere Zeit vollkommen abgeschaltet und stillgelegt: Herzstillstand!

Normalerweise sinkt der Blutdruck dann wieder ab und das Meßgerät kann „OK, Druck ist wieder unten!“ melden, worauf die Zentrale das Herz wieder arbeiten läßt. Da der Blutdruck in Wahrheit garnicht so hoch war, wie die Zentrale gedacht hat, geht der Blutdruckabfall über das Maß des Normalen hinaus. Auf einen solchen unter-normalen Blutdruck reagiert nun das Gehirn mit seinen verschiedenen Zentren sehr empfindlich und der betroffene Mensch empfindet Schwindel oder erleidet gar eine Ohnmacht. Man kann sich die Folgen leicht vorstellen:

Einige Gehirnstellen, die vielleicht von verkalkten Blutgefäßen ver-

sorgt werden, bekommen zu lange zu wenig Blut, was einen Schlaganfall auslösen kann. Oder der Mensch steht gerade an der Straßenbahnhaltestelle oder fährt mit 180 Sachen über die Autobahn, wird schwindelig oder sogar kurz ohnmächtig und schon ist es passiert. Man sieht daraus, daß der betroffene Mensch oft nicht nur durch den Herzstillstand selbst gefährdet wird, der geht meistens so schnell wieder vorbei, daß keine bleibenden Schäden entstehen (anders bei Herzstillstand z.B. beim Herzinfarkt), sondern daß die Gefahren vielmehr von den Symptomen „Schwindel“ oder „Ohnmacht“ ausgehen.

Nun liegt das Meßgerät für den Blutdruck, der sogenannte Carotissinus, am Hals direkt unter der Haut und kann durch alle möglichen Drücke beeinflusst werden: Durch den Blutdruck innerhalb des Gefäßes, wie er das auch soll, oder aber auch durch leichten Druck von außen, durch Kratzen am Hals, durch den Rasierapparat, der morgens über den Hals kratzt oder einen zu engen Kragen des Hemdes. Bei einem kranken Menschen reicht also in der Regel schon die Drehung des Kopfes bei einem zu engen Kragen aus, um den Blutdruck extrem abfallen zu lassen und die oben beschriebenen Symptome auszulösen.

Beim Carotidruckversuch macht man nun im Grunde genommen nichts anderes, als den Carotissinus bewußt zu reizen. Man drückt also mit dem Finger darauf und guckt sich jetzt an, was am Herzschlag passiert. Man drückt man mit dem Finger drauf, was normalerweise nichts ausmacht. Fällt die Herzfrequenz fällt deutlich ab oder das Herz hört sogar kurz auf zu schlagen, dann weiß man, daß das Meßgerät überempfindlich und damit defekt ist und daß man entsprechende Gegenmaßnahmen (Implantation eines Herzschrittmachers) einleiten muß.

Durchführung

Der Patient wird mit entblößtem Oberkörper auf die Liege gelegt und

an das Extremitäten-EKG angeschlossen.

Der Arzt tastet dann auf einer Halsseite nach dem Puls der Halsschlagader. Der Carotissinus befindet sich auf jeder Halsseite unter dem Kieferwinkel an der Vorderseite des queren Halsmuskels, des M. sternocleidomastoideus (Abb. 25)). Das EKG wird eingeschaltet und unter laufendem EKG massiert der Arzt ihn dann mit zartem, aber energischem Druck. Dabei wird die ganze Zeit das EKG beobachtet, was die Herzfrequenz tut. Passiert auf der einen Seite nichts, wird auch auf der anderen Seite auf den Carotissinus gedrückt, wieder unter ständiger Beobachtung der Herzfrequenz.

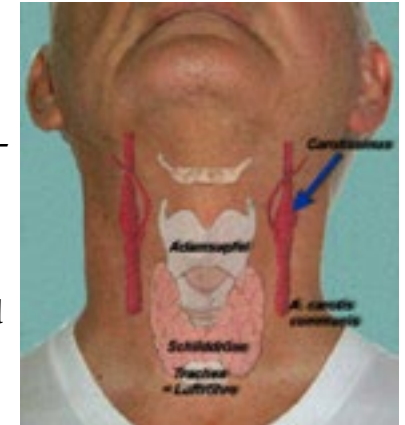


Abb. 25

Wichtig ist, daß man an der richtigen Stelle drückt. Man erkennt dies daran, daß die Herzfrequenz nach Druck auf den Carotissinus absinkt, manchmal nur ein wenig.

Was spürt man?

Normalerweise kommt es bei Druck auf einen Carotissinus nur zu einem geringen Frequenzabfall; der Patient verspürt außer einem etwas unangenehmen Druck auf den Hals nichts.

Was kann passieren (Komplikationen)?

Im Grunde genommen genau das, was bei einem überempfindlichen Carotissinus aus so passiert:

Bei Druck auf den Carotissinus kann das Herz extrem verlangsamt werden, manchmal auch kurz stehenbleiben. Der Patient kann dies als Schwindel spüren, sehr selten tritt auch eine Ohnmacht ein. Daher

muß man, wenn man im EKG einen Frequenzabfall beobachtet, sofort mit dem Drücken aufhören. Setzt der Herzschlag nicht sofort wieder ein, muß man Wiederbelebungsmaßnahmen einleiten, wobei in der Regel aber ein kräftiger Schlag mit der Faust auf den Brustkorb ausreicht, um das Herz wieder in Gang zu bringen. Solche extremen Herzstillstände treten aber nur außerordentlich selten auf.

Es versteht sich von selbst, daß man den Test nicht durchführen darf, wenn eine der beiden großen Halsarterien verengt ist, denn in einem solchen Fall wird das Gehirn nur oder überwiegend von dem Blutgefäß der Gegenseite mit Blut versorgt. Was passiert, wenn man diese Blutversorgung mit dem Finger abdrückt, kann man sich vorstellen. Der Arzt, der den Carotidruck anordnet, muß sich also vorher davon überzeugen, daß z.B. keine Strömungsgeräusche über den Halsarterien zu hören sind. Diese Feststellung kann man sehr einfach mit Hilfe eines Stethoskopes treffen.

Wichtig ist auch, daß man den Test sofort beendet, wenn man beim Druck auf den Carotissinus eine Pause oder Blockierung auslöst und der Patient über Schwindelerscheinungen klagt.

Ergebnisse

Pathologisch, also krankhaft, ist der Test dann, wenn

1. eine Asystolie, also ein Herzstillstand von mehr als 4 Sekunden oder
2. ein Abfall der Herzfrequenz um mehr als 10 Schläge pro Minute bzw. um mehr als 25 % der Ausgangsfrequenz auftreten.

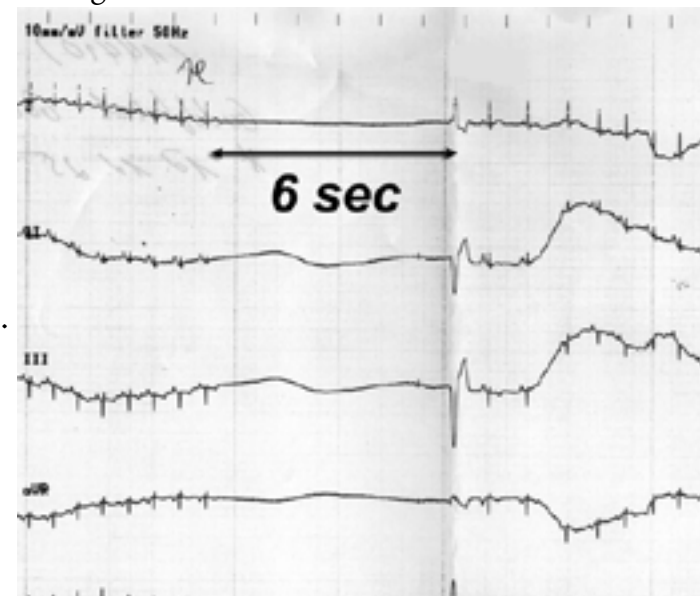
Nicht ganz eindeutig zu interpretieren ist es, wenn während des Carotidruckes eine höhergradige av-Blockierung, also ein av-Block II oder III auftritt. Für die Frage, ob dies pathologisch ist, ist es in der Regel ganz entscheidend, was der Patient vorher für Beschwerden hatte. Das Auftreten eines av-Blockes ohne vorherige Beschwerden in Form von Schwindel oder Ohnmachtsanfällen, wird man daher als kontrollbedürftigen Befund ansehen, bei dem noch kein Schrittmacher implantiert werden soll, während derselbe av-Block bei jemandem, der häufig

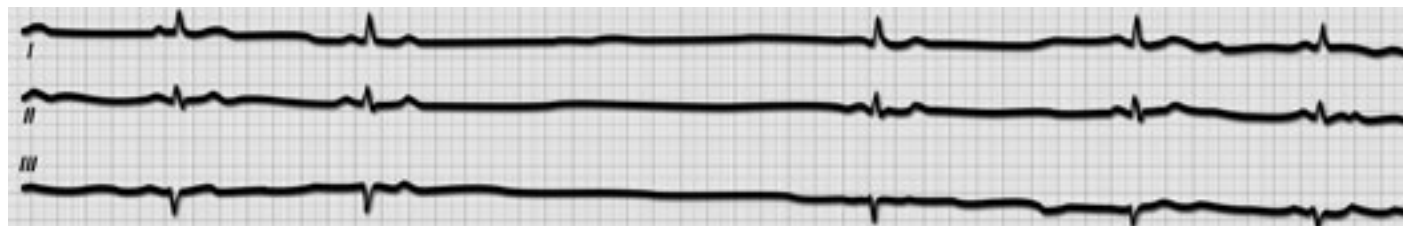

Abb. 26

schwindelig ist, als pathologisch anzusehen ist.

In Abb. 26 sehen Sie das EKG eines Patienten, bei dem im Carotiddruckversuch eine deutliche Verlangsamung seiner Herzfrequenz auftrat.



In Abb. 27 sehen Sie abschließend noch das Beispiel eines Patienten, bei dem es nach Druck auf den Carotissinus zu einem Herzstillstand

Abb. 27

kam, der allerdings spontan wieder verschwand.

Carotis-Sonographie mit Carotisintimadi- ckenbestimmung

Es handelt sich um eine Untersuchung der Blutgefäße des Halses mit Ultraschall. Die Halsschlagadern, die das Blut in das Gehirn transportieren nennt man Arteria carotis.

Man nennt eine Ultraschalluntersuchung der Halsschlagadern auch „Carotis-Duplex“. Dabei bedeutet „Duplex-Sonographie“ eine Kombinationsuntersuchung der Blutgefäße, die aus der bildlichen Darstellung eines Blutgefäßes, der DOPPLER-Sonographie und der Farb-DOPPLER-Sonographie besteht.

Prinzip

Zur bildlichen Darstellung eines Blutgefäßes benutzt man Ultraschallwellen, die man auf ein Blutgefäß aussendet. Das Prinzip wird im Kapitel „[Echokardiographie](#)“ genauer erklärt.

Weil die Halsschlagadern sehr dicht unter der Haut und daher für den Ultraschall sehr gut erreichbar sind ist bildliche Auflösung der Ultraschallgeräte so gut, daß der Arzt damit die Innenwand des Blutgefäßes sehen und erkennen kann, wie dick das Innenhäutchen des Gefäßes (= Intima) ist. Die Darstellungsqualität eines Herzechos ist dagegen

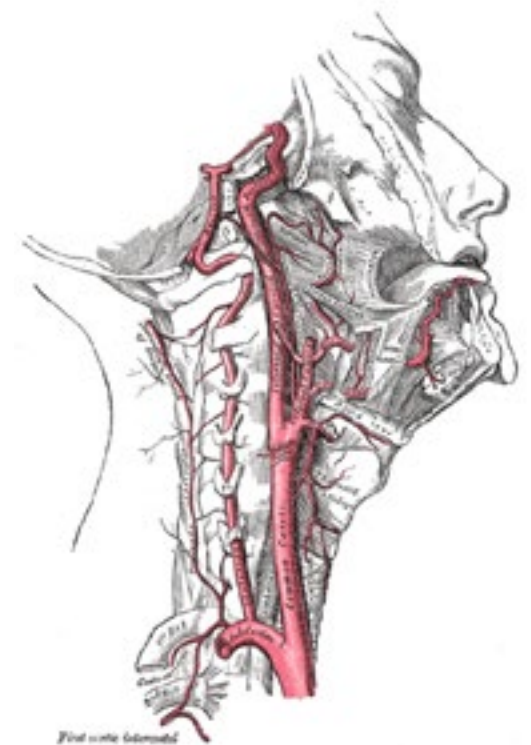

Abb. 28

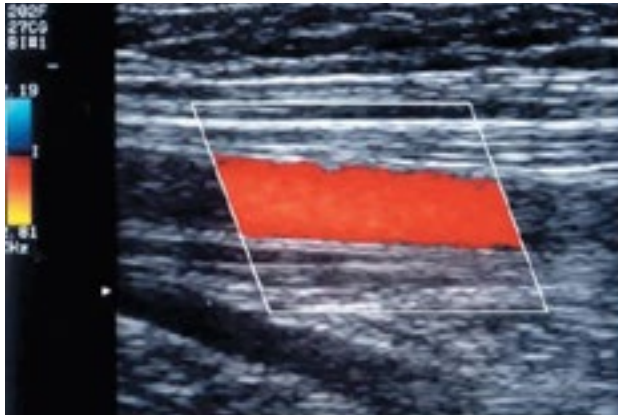


Abb. 29

schlechter, weil das Herz tief in der Brust liegt und die Ultraschallwellen auf ihrem Weg zum Herzen und wieder zurück durch Knochen, Fettgewebe und Lungen abgeschwächt werden.

Das Prinzip der [DOPPLER-](#) und der [Farb-DOPPLER-Echokardiographie](#)

wird in einem separaten Kapitel behandelt. In Abb. 29 sehen Sie an dieser Stelle nur schon einmal, daß man mit Hilfe des Farb-DOPPLERS den Blutfluß innerhalb der Gefäße sichtbar machen kann.

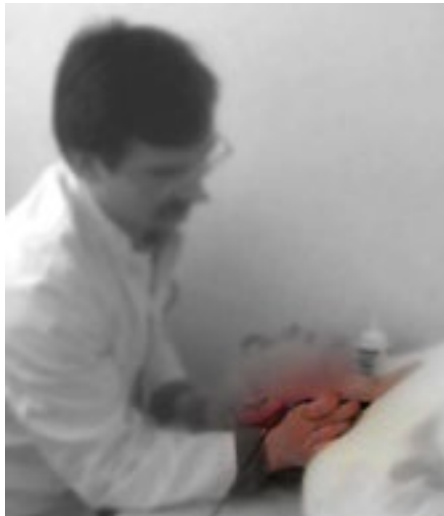

Abb. 30

Durchführung

Die Untersuchung wird mit Hilfe eines kombinierten Ultraschallsenders / -empfängers durchgeführt, der mit Gel bestrichen und dann auf die Haut über der zu untersuchenden Ader aufgesetzt wird.

Was merkt man?

Man hört während der Untersuchung die charakteristisch zischenden Geräusche des fließenden Blutes (Ton 1).



Ton 1

Die Untersuchung ist völlig ungefährlich und schmerzlos.

Was kann passieren (Komplikationen)?

Nichts.

Ergebnisse

Gefäßverengung

Zunächst kann man das Gefäß sehr genau und präzise erkennen (Abb. 31) und dadurch feststellen, ob eine Verengung oder sogar der Verschuß eines Gefäßes vorliegt.

Mit der Duplex-Sonographie kann man die Verengung (Abb 32, rechtes Bild) dabei nicht nur sehen, sondern man kann auch

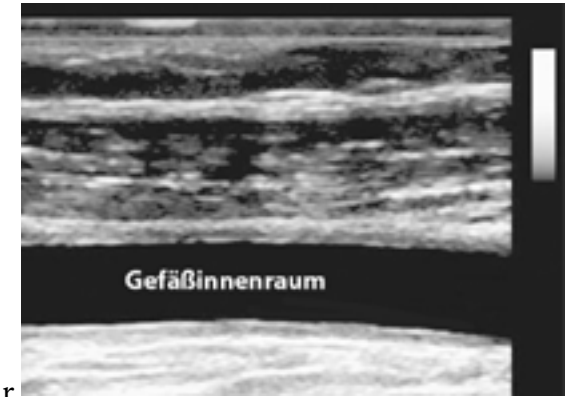


Abb. 31

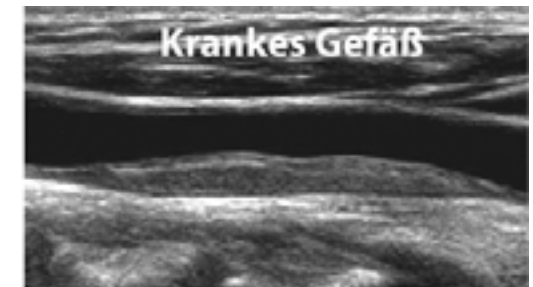
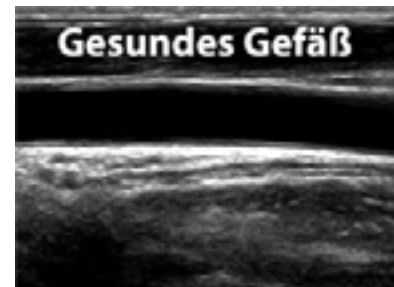
Abb. 32

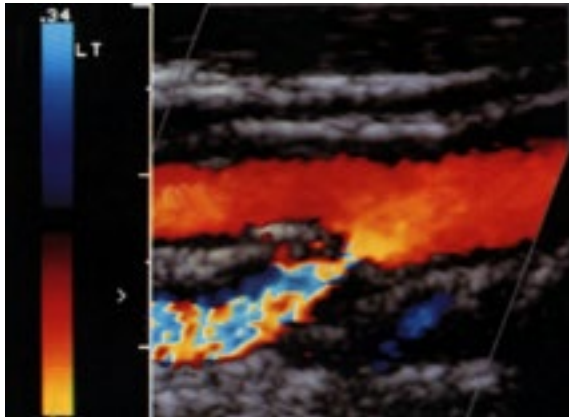


Abb. 33

im Farbdoppler sehen (Abb. 33), wie stark das Blut an der Verengung verwirbelt wird und mit der Doppler-Technik messen, wie schnell das Blut durch die Verengung fließt (Abb. 34).

Dabei gilt, daß das Blut um so stärker verwirbelt und beschleunigt wird, desto höhergradiger die Verengung des Gefäßes ist. Stellen Sie sich einmal einen Gartenschlauch vor, mit dem Sie Ihren Rasen wässern möchten. Wenn Sie den Schlauch einfach in der Hand halten und den Wasserkran aufdrehen dann wird das

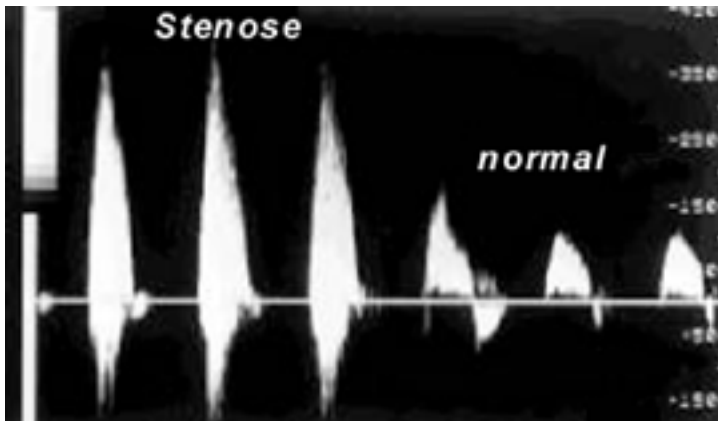


Abb. 34

Wasser einfach schwallartig aus dem Schlauch herausfließen.

Wenn Sie nun den Daumen auf die Schlauchöffnung drücken, dann engen Sie dadurch die Schlauchöffnung ein und es tritt der beliebte Wasserstrahleffekt auf:

Das Wasser wird nun sehr weit spritzen (weil es durch die kleine Schlauchöffnung mit viel größerer Geschwindigkeit austritt) und es wird vor allem spritzen, sodaß Sie selber möglicherweise naß werden;

dieses Spritzen entsteht durch die Verwirbelungen des Wasser in der kleinen Schlauchöffnung. Ebenso funktionieren diese physikalischen Effekte an einer verengten Schlagader: Je größer die Verengung ist desto stärker wird das Blut beschleunigt und desto stärker wird es verwirbelt.

Turbulenzen

Man kann mit Hilfe des Dopplers auch Auffälligkeiten im Flußverhalten des Blutes erkennen:

Normalerweise fließt Blut glatt durch gesunde Gefäß; man nennt einen solchen „glatten“ Fluß auch laminaren Fluß.

Im Gegensatz dazu entstehen an Verengungen von Blutgefäßen oder an Gefäßen mit rauhen Wänden Strömungswirbel. Diese Flußart nennt man „turbulenten Fluß“. In diesen Strömungswirbeln fließt das Blut mit hoher Geschwindigkeit in die verschiedensten Richtungen, was man in einer Flußkurve aus einem kranken Blutgefäß gut erkennen kann, indem die Kurve verwaschen und nicht mehr so klar abgegrenzt aussieht (Abb. 35).

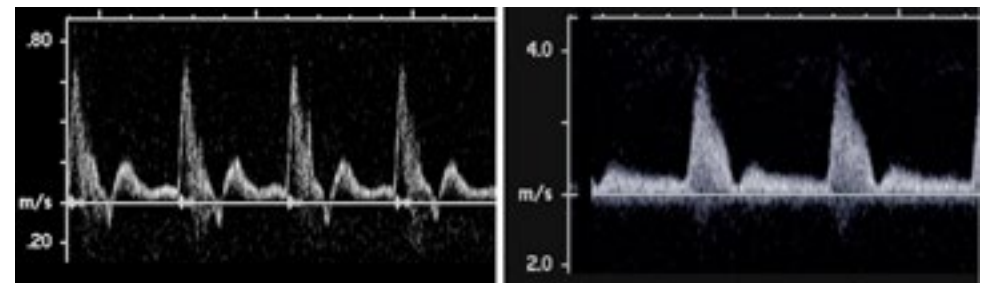


Abb. 35

Im Farb-DOPPLER erkennt man solche Turbulenzen daran, daß der Blutfluß nicht mehr gleichmäßig rot gefärbt ist, sondern daß sich im Blutfluß auch blaue und andere bunte Farben zeigen (siehe Abb. 33

turbulenter Fluß in einem nach unten entspringenden Gefäß).

Intimadicke

Diese Untersuchung dient zur Feststellung einer evtl. Gefäßkrankheit. Siehe hierzu auch den Teil „[Herzkranzgefäße](#)“ in der Einleitung dieses eBooks.

Mit der Untersuchung der Carotis-Intimadicke (also des Gefäß-Innenhäutchens) will man erkennen, ob die Schlagadern schon erkrankt sind und ob die Arteriosklerose des Gefäßsystems nicht vielleicht

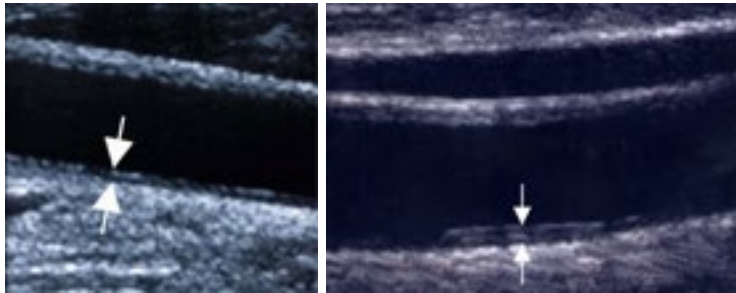


Abb. 36

schon begonnen hat, ohne daß der Betroffene etwas davon bemerkt hat. Normalerweise (Abb. 36) ist eine Intima der Halsschlagadern weniger als 0,7 mm dick, eine

Erkrankung in Form der Arteriosklerose liegt vor, wenn die Intima dicker als 0,8 – 0,9 mm ist oder wenn sogar schon leichte Einengungen zu erkennen sind.

Weil man davon ausgeht, daß die Arteriosklerose eine Krankheit ist, die alle Schlagadern eines Körpers erfaßt, unabhängig davon, ob es die Hals-, Bein- oder Herzkranzarterien sind benutzt man die Carotis-Intima-Dickenbestimmung heute im Rahmen von Vorsorgeuntersuchungen. Man benutzt die Halsschlagadern deshalb, weil sie von außen mit dem Ultraschallgerät sehr leicht aufzufinden und zu untersuchen sind (die Herzkrank können auf diese Weise nicht untersucht werden, denn sie liegen ebenso wie die Beinschlagadern zu tief im Körper).

Wenn man eine verdickte Intima der Halsschlagadern findet kann man zwar vermuten, daß die anderen Schlagadern des Körpers auch erkrankt sind, ob dies aber tatsächlich der Fall ist kann man nicht pauschal sagen, sondern muß dies durch weitere Untersuchungen z.B. des Herzens oder der Beinschlagadern genauer untersuchen. Und auch ein gesundes Halsgefäß besagt keinesfalls, daß auch Bein- oder Herzkranzarterien gesund wären. Sowohl der krankhafte als auch der gesunde unauffällige Befund an den Halsschlagadern dient dem Arzt nur als möglicher Hinweis.

Ob es sinnvoll ist, die Carotis-Intimadicken-Bestimmung im Rahmen von Vorsorgeuntersuchungen durchführen zu lassen hängt von den individuellen Gegebenheiten eines Menschen, seinen Untersuchungswünschen und in gewisser Hinsicht auch von seinem Geldbeutel ab, denn solche Untersuchungen sind kein Bestandteil einer „normalen“ Vorsorgeuntersuchung, die die Krankenkassen vollständig bezahlen. In vielen Fällen kann man das Gefäßrisiko eines Menschen nämlich auch ohne diese Untersuchung klären, lesen Sie mehr hierzu unter „[Vorsorgeuntersuchungen](#)“.

DOPPLER-Echokardiographie

Prinzip

Siehe auch [Echokardiographie](#), [Farb-DOPPLER-](#), [Streß-](#), [Kontrast-](#), [transösophageales Echo](#)

Prinzip



Film 6

Bei der DOPPLER-Sonographie werden Ultraschallwellen auf ein Blutgefäß ausgesendet. Diese Schallwellen werden von den Blutkörperchen im Inneren des Blutgefäßes reflektiert. In Abhängigkeit von der Geschwindigkeit des fließenden Blutes ändert sich die Frequenz der reflektierten Ultraschallwellen. Das Prinzip

kennen Sie vom Autorennen (Film 6):

Das Geräusch des Rennwagens, der auf die Tribüne zu rast ist ein anderes als das Geräusch des sich entfernenden Wagens. Diese Veränderung der Tonhöhe basiert auf dem sog. „DOPPLER-Effekt“ (benannt nach seinem Erfinder Christian Doppler):

Nehmen wir einmal an, Sie hören einen Polizeiwagen, dessen Martinshorn mit einer Frequenz von 1.000 Hertz tut. Töne stellen Schallwellen dar, die Tonhöhe wird durch die Häufigkeit dieser Schallwellen während 1 Sekunde bestimmt

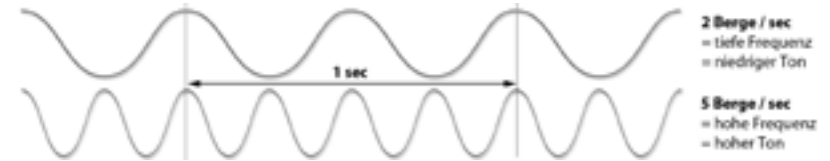


Abb. 37

(Abb. 37); unten sehen Sie einen hohen Ton mit zahlreichen Schallwellen (= hohe Schallfrequenz = Wellenberge und Wellentäler), oben dagegen einen niedrigen Ton mit nur wenigen Schallbergen und -tälern (= niedrigere Frequenz = niedriger Ton).

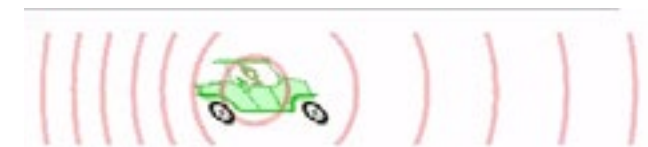Eine Schallfrequenz von 1.000 Hertz wie in unserem Beispiel bedeutet, daß in jeder Sekunde 1.000 Wellenberge und -täler entstehen oder anders gesagt daß 1/1000stel Sekunde nach dem 1. Wellenberg schon der 2. Wellenberg folgt. Diese Wellenberge werden mit der Luft fortgeleitet und treffen auf unser Ohr, wo sie dann den Ton erzeugen.

Solange der Polizeiwagen steht und wir uns auch nicht bewegen treffen also in jeder Sekunde 1.000 Schallwellen auf unser Ohr und der Abstand zwischen den Wellenbergen (= 1/1000stel Sekunde) ändert sich nicht.

Ganz anders ist die Lage aber, wenn sich der Polizeiwagen schnell auf uns zu bewegt. Dadurch verkürzt sich nämlich die Strecke zwischen den einzelnen Wellenbergen um diejenige Strecke, die der Wagen in 1/1000stel Sekunde zurücklegt. Also (Film 7):

Am Startpunkt gibt der Polizeiwagen den 1. Schallwellenberg ab, 1/1000stel Sekunde später den 2. Wellenberg. In dieser 1/1000stel Sekunde hat sich der Wagen

aber auf Sie zu bewegt und das bedeutet, daß der



Film 7

2. Wellenberg schon etwas früher bei Ihnen eintrifft. Wenn sich der Abstand zwischen den bei Ihnen eintreffenden Wellenbergen verkürzt bedeutet dies, daß pro Sekunde mehr Wellenberge bei Ihnen eintreffen und häufigere Wellenberge pro Sekunde bedeuten eine höhere Schallfrequenz und damit einen höheren Ton.

Wenn sich der Wagen von Ihnen entfernt gilt dieses Prinzip umgekehrt: Zwischen der Aussendung von 2 Schallwellenbergen hat sich der Wagen um eine gewisse Strecke weiter von Ihnen entfernt und der Schallberg kommt entsprechend verspätet bei Ihnen an. Größere Abstände zwischen den Wellenbergen bedeuten eine geringere Anzahl von Wellenbergen pro Sekunde, was bedeutet, daß weniger Wellenberge pro Sekunde bei Ihnen eintreffen und Sie einen niedrigeren Ton hören.

Bei der Doppler-Echokardiographie macht man sich dieses Prinzip zu Nutze, indem man (Ultra-) Schall mit einer bestimmten Frequenz auf ein Blutgefäß sendet. Innerhalb des Blutgefäßes trifft der Schall auf Blutkörperchen, die die Schallwelle reflektieren und zum Ultraschallgerät zurück senden (so ähnlich, wie dies im Kapitel „Echokardiographie“ beschrieben wurde). Wie dies oben für den Polizeiwagen beschrieben wurde ändert sich die Frequenz des zurück gesendeten Schall in Abhängigkeit von der Bewegungsgeschwindigkeit der Blutkörperchen und zwar ebenso wie beim Polizeiwagen:

Bewegt sich das Blut schnell auf das Ultraschallsende- und Empfangskopf ist die Frequenz des eintreffenden reflektierten Schalls höher als die Frequenz des ausgesandten Schalls, bewegt sich das Blut vom Schallkopf weg ist die Frequenz niedriger. Das Ultraschallgerät berechnet nun einfach den Unterschied zwischen den Frequenzen der ausgesandten und wieder eintreffenden Schallimpulse und macht diesen Frequenzunterschied hörbar. Dies ist das charakterliche Geräusch, daß man im Laufe einer Doppler-Untersuchung von Blutgefäßen und

natürlich auch von den Blutströmungen innerhalb des Herzens hören kann. Gleichzeitig macht das Ultraschallgerät diesen Doppler-Frequenzunterschied auch sichtbar und zeigt ihn auf einem Bildschirm an.

Ultraschallgeräte können nun in 2 unterschiedlichen Betriebsarten arbeiten (Abb. 38): Als continuous-wave-Doppler (cw-Doppler) und als pulsed-wave-Doppler (pw-Doppler):

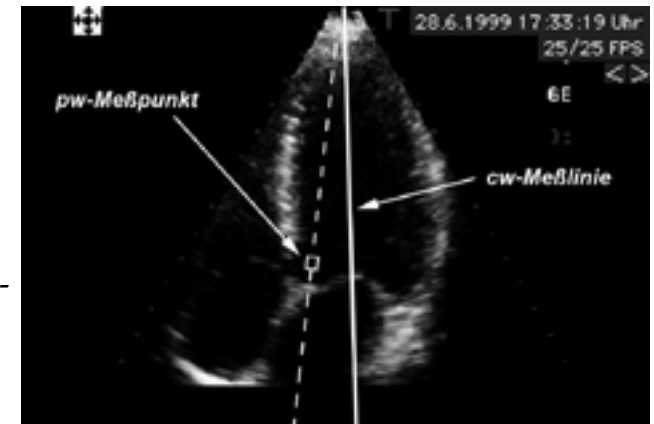


Abb. 38

Beim **cw-Doppler** arbeitet der Schallkopf gleichzeitig als Sender und Empfänger, d.h. ein Teil des Schallkopfes sendet kontinuierlich Ultraschallwellen aus und ein anderer Teil des Schallkopfes empfängt ebenso kontinuierlich den reflektierten Schall. Auf diese Weise erhält man die Doppler-Informationen sämtlicher Strukturen, die sich im Schallstrahl des Gerätes befinden. Wenn sich also beispielsweise 2 Blutgefäße kreuzen erhält man das gemischte Doppler-Signal aus beiden Gefäßen. Mit anderen Worten bedeutet dies, daß man mit Hilfe des cw-Dopplers nur Informationen über Flußrichtungen und die Flußgeschwindigkeiten bekommt, nicht aber Informationen über den Ort, an dem Flußrichtung und Geschwindigkeit gemessen wurden.

Bei **pw-Doppler** hingegen werden nur kurze Schallimpulse ausgesandt, die dann in den Körper eindringen und von den Blutkörperchen reflektiert werden. Indem man den Empfänger des Schallkopfes nur während bestimmter kurzer Zeiten einschaltet kann man erkennen, aus welcher Tiefe die Doppler-Information stammt, weil man die Aus-

breitungsgeschwindigkeit des Schalls im menschlichen Körper kennt.
Also:

Die Leitungsgeschwindigkeit für Ultraschall beträgt in weichen Geweben des Körpers 1.580 m/sec. Für eine Strecke von 20 cm benötigt der Schall also 0.0001256 sec (= 0.1265 milliSekunden) für seine Hin- und wieder 0.1265 msec für die Rückreise. Wenn man also einen kurzen Schallimpuls aussendet und den Empfänger des Schallkopfes erst $2 \times 0.1265 = 0.253$ msec später aktiviert wird man nur diejenigen Schallinformationen bekommen, die aus einer Tiefe von 20 cm kommen. Auf diese Weise bekommt man nicht nur Informationen über die Flußrichtung und Flußgeschwindigkeit des Blutes, sondern auch noch Informationen über den Ort der Entstehung dieser Informationen.

Nun werden Sie sagen:

Woher soll man denn wissen, in welcher Gewebetiefe welches Blutgefäß oder welche Klappe liegen? Ganz einfach: Man kombiniert beim Doppler-Echo die Doppler-Untersuchung mit einem „normalem“ Echo. In diesem normalen Echo kann man die in der Tiefe liegenden Strukturen (Gefäße, Herzklappen usw.) darstellen. In dieses „normale“ Echobild des Herzens werden dann diejenigen Stellen, an denen Doppler-Informationen gemessen werden sollen eingeblendet. Die Meßpunkte kann der Arzt an jede Stelle des Bildes schieben und somit gezielt an jeder beliebigen Stelle des Bildes seine Dopplermessungen vornehmen. Eine Variation der pw-Doppler-Untersuchung ist die Farbdoppler-Echokardiographie.

Der Vorteil einer solchen pw-Doppler-Messung ist im Gegensatz zum cw-Doppler also die Möglichkeit, auch die Orte zu bestimmen, an denen das Blut mit einer bestimmten Geschwindigkeit und Richtung fließt. Der Nachteil des pw-Dopplers besteht darin, daß man durch das kurze Sende- und Empfangsfenster nur relativ niedrige Blutgeschwin-

digkeiten messen kann (siehe „Ergebnisse“).

Durchführung

Die Untersuchung wird mit Hilfe des kombinierten Ultraschallsenders und -empfängers („Schallkopf“) durchgeführt, der auch für eine normale Echokardiographie benutzt wird. Die unterschiedliche Verarbeitung der Schallinformationen (Herstellung eines „normalen“ Echobildes, Doppler-Echokardiographie, Farbdoppler) erfolgt mit Hilfe der Elektronik des Ultraschallgerätes.

Ebenso wie bei der „normalen“ Echokardiographie wird der Schallkopf mit Gel bestrichen und dann auf die Haut über verschiedenen Stellen des Herzens aufgesetzt.

Was merkt man

Nichts.

Das einzige Unangenehme ist das kühle glitschige Gefühl des Ultraschallgels auf der Haut. Während der Doppler-Untersuchung hört man die charakterlichen Zisch-Geräusche des Blutes (Ton 2). Diese Geräusche sind künstlich und technisch erzeugte (siehe unter „Prinzip“), es handelt sich um keine natürlichen Geräusche.



Ton 2

Was kann passieren (Komplikationen)?

Nichts, die Untersuchung ist völlig ungefährlich (es sei denn, daß die Untersuchungsliege zusammenbricht).

Ergebnisse

Man benutzt Doppler-Untersuchungen am Herzen dazu, um Flußgeschwindigkeiten an verschiedenen Stellen zu messen. In der Regel sind dies erkrankte Herzklappen, man kann aber auch beispielsweise messen, wie schnell Blut durch ein angeborenes Loch in der Trennwand zwischen den Vor- oder Hauptkammern (Vorhof- bzw. Kammerseptumdefekt) fließt.

Flußgeschwindigkeit

Für alle Flußphänomene gilt ein einfaches Prinzip: Je enger eine Öffnung ist, durch die Flüssigkeit durchgepumpt wird desto größer ist die Geschwindigkeit, mit der die Flüssigkeit fließt. Sie kennen dies alle aus dem Garten, wenn Sie mit dem Wasserschlauch etwas weit Entferntes naß spritzen möchten. Dann halten Sie nämlich einfach den Daumen auf die Schlauchöffnung. Dadurch engen Sie die Schlauchöffnung ein und das Wasser wird so stark beschleunigt, daß es viel weiter weg spritzt.

An Herzklappen funktioniert das ebenso: Wenn eine Herzklappe verengt ist wird das Blut beschleunigt. Dabei ist diese Flußbeschleunigung um so größer desto stärker verengt die Klappe ist:

Wenn die Herzklappe verengt ist muß die Herzkammer also einen erhöhten Druck aufbringen, um das Blut durch die Verengung hindurch zu pressen. Der Druck vor der Herzklappenverengung ist somit größer als hinter der Verengung. Dieser Druckunterschied ist also umso größer desto höhergradig die Klappenverengung ist und je größer dieser Druckunterschied ist desto schneller fließt das Blut.

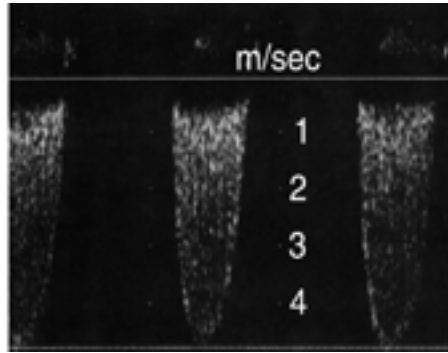
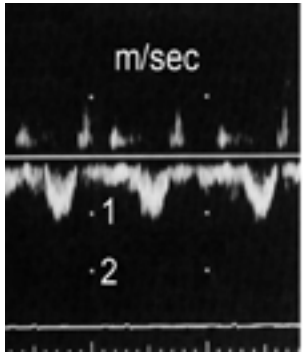
Mit Hilfe der Doppler-Echokardiographie kann man diesen Druckunterschied berechnen. Dazu benutzt man eine mathematische Formel, die aus der Strömungsphysik stammt und die man die „verein-

fachte Bernoulli-Formel“ nennt. Mit ihrer Hilfe kann man aus der Flußgeschwindigkeit den Druckunterschied berechnen, der durch die verengte Klappe erzeugt wird. Aus der Höhe dieses Druckunterschiedes wiederum kann man auf den Schweregrad des Klappenfehlers schließen.

Sehen Sie beispielsweise in der Abbildung 39 die Druckkurve einer Aortenklappenstenose (= Verengung der Aortenklappe): Der Druck in der linken Herzkammer ist deutlich höher als in der Aorta, was bedeutet, daß das Blut mit mächtigem Druck durch die verengte Klappe gepreßt und dadurch erheblich beschleunigt wird.

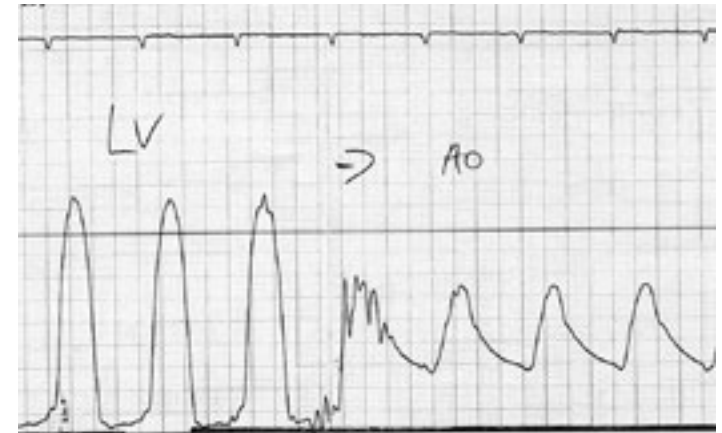

Abb. 39: Druckkurve an einer Verengung der Aortenklappe: Links hoher Druck in der linken Herzkammer (in Flußrichtung vor der verengten Klappe gelegen), rechter Teil der Kurve Druck in der Hauptschlagader (Aorta) direkt hinter der verengten Herzklappe. Sehen Sie den Unterschied der Druckhöhe vor und hinter der verengten Herzklappe.



Diese Flußbeschleunigung können Sie im Doppler der Abb. 40 sehen: Links erkennen Sie den normalen Fluß an einer gesunden Herzklappe. Hier fließt das Blut mit einer Geschwindigkeit

Abb. 40: Flußgeschwindigkeit in einer normalen Aortenklappe (links) und in einer verengten Klappe (rechts). Beachten Sie die Flußgeschwindigkeiten: Normale Klappe: Ca. 1 m/sec, verengte Klappe: Ca. 4 m/sec.

von etwa 1 m/sec. Wenn die Herzklappe sehr stark verengt ist wird das Blut auf 4 oder sogar 5 m/sec beschleunigt (rechter Teil der Abbildung).

Nun gibt es Ausnahmen von dieser Regel, beispielsweise dann, wenn der Herzmuskel ermüdet ist und das Blut nicht mehr mit der normalen Kraft durch die verengte Klappe pumpen kann. In solchen Fällen kann man aus der Flußgeschwindigkeit und dem hieraus berechneten Druckunterschied nicht mehr auf den Schweregrad des Klappenfehlers schließen. In diesen Fällen kann man (ebenfalls mit Hilfe eines physikalischen Prinzips aus der Strömungsphysik) die Öffnungsfläche der verengten Klappe (= Klappenöffnungsfläche) berechnen. (Nur für diejenigen von Ihnen, die es genau wissen möchten: Man benutzt hierzu die Kontinuitätsgleichung).

Um es richtig kompliziert zu machen gelten für die verschiedenen Herzklappentypen (av- oder Taschenklappen) unterschiedliche Berechnungsverfahren. Die Öffnungsfläche einer Aortenklappe wird beispielsweise nach der Kontinuitätsgleichung berechnet, für die Mitral-

stenose hingegen benutzt man die Druckhalbierungszeit (= pressure half time).

Sonstige Befunde

Aus den Doppler-Kurven, die man an verschiedenen Stellen des Herzens messen kann lassen sich neben Druckunterschieden an verengten Herzklappen noch viele andere Befunde gewinnen. So kann man

- das Ausmaß von Klappenundichtigkeiten abschätzen
- die Förderleistung des Herzens (= Herzzeitvolumen) bestimmen,
- messen, wieviel Blut durch Kurzschlußverbindungen innerhalb des Herzens bei bestimmten angeborenen Herzfehlern mit Löchern in den Trennwände der Vor- und Hauptkammern fließt oder
- die Füllung der linken Herzkammer genauer untersuchen, wenn man den Verdacht hat, daß diese Füllung gestört ist und ein Mensch Blutstauungen in den Lungen hat oder Luftnot verspürt, wenn die Pumpleistung des Herzens ungestört wirkt.

Viele der oben stehenden Parameter kann man nur mit Hilfe ausgefeilter elektronischer Zusatzfunktionen und -programme bestimmen, die in die modernen Echogeräte eingebaut sind.

Echokardiographie

Siehe auch [DOPPLER-Echokardiographie](#), [Farb-DOPPLER-](#), [Streß-](#), [Kontrast-](#), [transösophageales Echo](#)

Prinzip

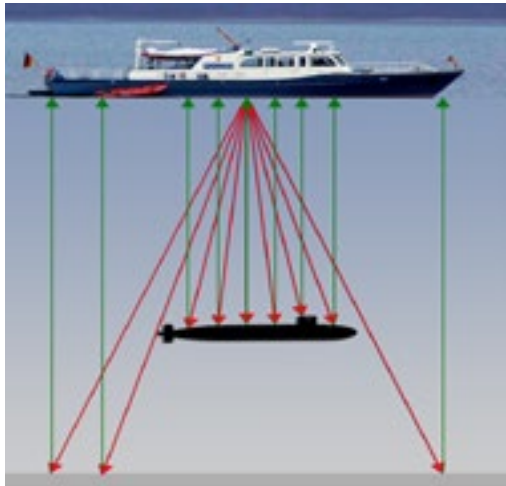


Abb. 41

Wenn Schallwellen auf einen Gegenstand treffen werden sie von diesem Gegenstand reflektiert und auf die Schallquelle zurück geworfen. Hier können sie als Echo empfangen werden. Diese Eigenschaft von Schall benutzt man im Krieg bei der Ortung von U-Booten (Abb. 41):

Ein Schiff sendet einen Ton (= Schallwelle) aus, der in der Tiefe des Meeres auf das U-Boot trifft (rote Pfeile in Abb. 41). Er wird

von dem Boot reflektiert und zurück zum schall-aussendenden Schiff reflektiert (grüne Pfeile in Abb. 41). Aus dem Zeitunterschied zwischen dem Aussenden des Tones und dem Empfang des Echos kann die Entfernung des U-Bootes vom Schiff berechnen. Klicken Sie auf Ton 3, um das charakteristische Geräusch eines Sonargerätes zu



Ton 3

hören, das auch der KaLeu in seinem legendären U-Boot hörte.

In der Medizin benutzt man dasselbe Prinzip. Man verwendet hier aber keine hörbaren Schallwellen, sondern Ultraschall, weil dieser bessere Ausbreitungseigenschaften im Körpergewebe hat.

Das Ultraschallgerät besitzt einen Ultraschall-Lautsprecher, der einen

kurzen Ultraschallimpuls in Richtung auf das Herz aussendet. Der Ultraschall dringt in den Körper ein und wird an den verschiedenen Teilen des Herzens (Vorderwand, Herzklappen, Hinterwand, Herzbeutel) reflektiert.

Die reflektierten Ultraschall-Echos werden von einem Ultraschall-Mikrophon empfangen und auf einem Bildschirm dargestellt. Aus dem Zeitunterschied zwischen dem Aussenden des Schallimpulses und dem Empfang der einzelnen Echos kann das Ultraschallgerät berechnen, wie tief die jeweilige Struktur (Vorderwand, Hinterwand usw.) vom Ultraschalllautsprecher entfernt in der Tiefe der Brust liegen. Sowohl der Ultraschall-Lautsprecher als auch das Mikrophon sind in den sog. „Schallkopf“ eingebaut.

Um zu beobachten, wie sich die jeweiligen Teile des Herzens bewegen (das Herz ist laufend in Bewegung) werden die einzelnen Ultraschallimpulse in hoher Frequenz ausgesandt und wieder empfangen.

Bei dem oben beschriebenen Verfahren wird ein Ultraschallimpuls immer nur in eine Richtung ausgesandt. Man sieht daher auch nur die Echos der Herzteile, die sich in der Richtung dieses Schallimpulses befinden (sog. M-Mode-Echo) (Abb. 42).

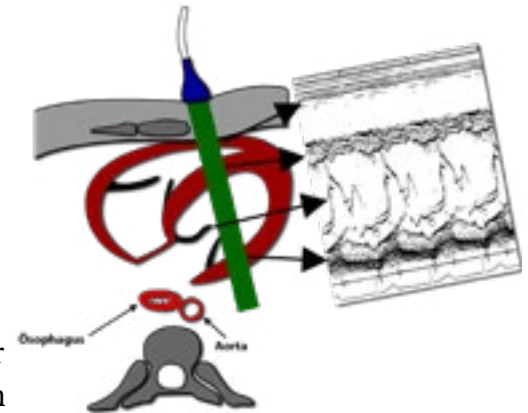
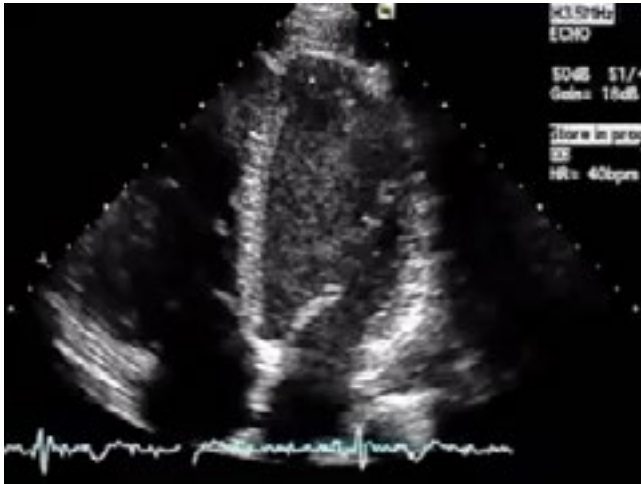


Abb. 42

Moderne Echogeräte senden jedoch gleichzeitig eine Vielzahl von Ultraschallimpulsen fächerförmig aus und können daher einen ganzen „Sektor“ des Herzens beschallen. Sie verändern dabei laufend ihre



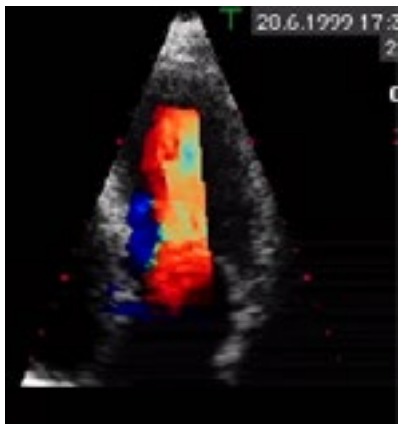
Film 8

Richtung, so daß sie das Herz in seiner ganzen Ausdehnung erfassen. Das Ultraschallgerät setzt die Echos aus den verschiedenen Schallsektoren zu einem einzigen Bild zusammen, in dem man nun das Herz bildlich erkennen kann (B-Bild-Echo) (Film 8).

Durch Drehungen und Schwenkungen des

Schallkopfes kann man das Herz in verschiedenen „Schnitten“ abbilden.

In der Regel kombiniert man eine „einfache“ Echokardiographie noch mit der Untersuchung der Blutflüsse an den Herzklappen (Farbdoppler-Echokardiogramm, Film 9), mit einer Messung der Blutflußgeschwindigkeiten innerhalb des Herzens (DOPPLER-Echokardiogramm, Abb. 43), mit körperlicher Belastung (Belastungs- oder Streß-Echokardiogramm) oder mit der Gabe von speziellem Ultraschall-Kontrastmittel (siehe [Kontrast-](#)



Film 9

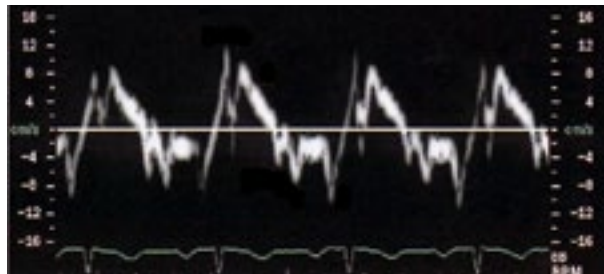


Abb. 43

[Echo](#)).

Durchführung

Die Untersuchung wird in einem abgedunkelten Raum durchgeführt, damit der Arzt die Echobilder auf dem Bildschirm besser betrachten kann. Man liegt auf der linken Seite, damit das Herz unter den Rippen hervor kommt und an die Innenseite der Brust rutscht. Auf die Haut über dem Herzen wird dann ein spezielles Gel aufgetragen, auf das dann wiederum der Schallkopf aufgesetzt wird. Das Gel hat die Aufgabe, die Ultraschallimpulse besser durch die Haut in das Innere der Brust zu leiten.

Der Arzt setzt den Ultraschallkopf auf verschiedenen Stellen der Brust auf, um das Herz aus verschiedenen Richtungen zu betrachten. Die Bilder werden elektronisch auf der Festplatte des Echogerät-Computers gespeichert und/oder in Form von Polaroid-Bildern oder Hard-Copy-Ausdrucken dokumentiert.

Was merkt man?

Eine Echokardiographie ist vollkommen schmerzlos.

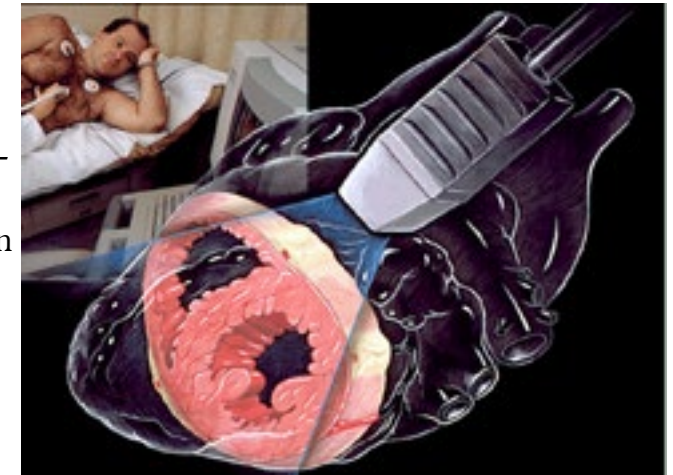

Abb. 44: Dieses Bild wurde von Patrick Lynch, einem genialen amerikanischen Medizin-Graphiker hergestellt. Es ist im Internet für jedermann erhältlich.

Was kann passieren (Komplikationen)?

Es gibt keine Komplikationen, denn Ultraschall ist, selbst für Kinder im Mutterleib (siehe Ultraschalluntersuchungen bei Schwangerschaft) harmlos.

Ergebnisse

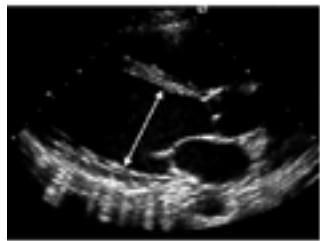
Die Echokardiographie wird benutzt um die Größe der Herzkammern, die Bewegungen der Herzkammern, die Dicke der Herzwände, Aussehen und Funktion der Herzklappen zu untersuchen und um nach Herzbeutelergüssen zu suchen. Auch kann man im Echokardiogramm Herztumoren oder Blutgerinnsel im Herzkammern erkennen. Darüber hinaus ist die Echokardiographie die einfachste Möglichkeit zur Untersuchung angeborener Herzfehler.

Größe der Herzkammern

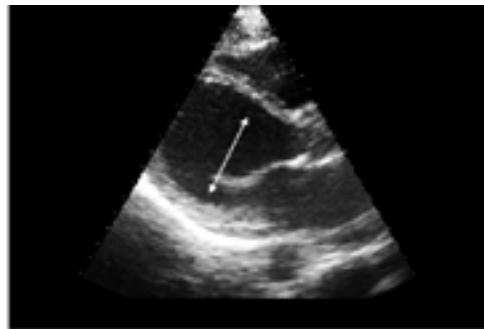
Normalerweise haben die Herzkammern eine bestimmte Größe. Verkleinerte Herzkammern haben bei bestimmten angeborenen Herzfehlern eine Bedeutung. Die Vergrößerung der Hauptkammern (Abb. 45) kommt entweder bei einer Schwäche des Herzmuskels, einer infarktbedingten Aussackung der Herzkammer oder bei einer Arbeits-

überlastung des Herzmuskels bei bestimmten Herzklappenfehlern vor.

Haupt- und Vorkammern sind



normale Herzkammer



vergrößerte Herzkammer
(Pfeil zeigt Größe der linken normalen Herzkammer zum Vergleich)

Abb. 45

auch bei „Überflutung“ der Herzkammern mit Blut bei angeborenen Herzfehlern mit Löchern in den Trennwänden zwischen dem rechten und linken Teil des Herzens (siehe „[Farb-Doppler](#)“) vergrößert, Vorkammern sind bei Fehlern der Herzklappen meistens ebenfalls vergrößert.

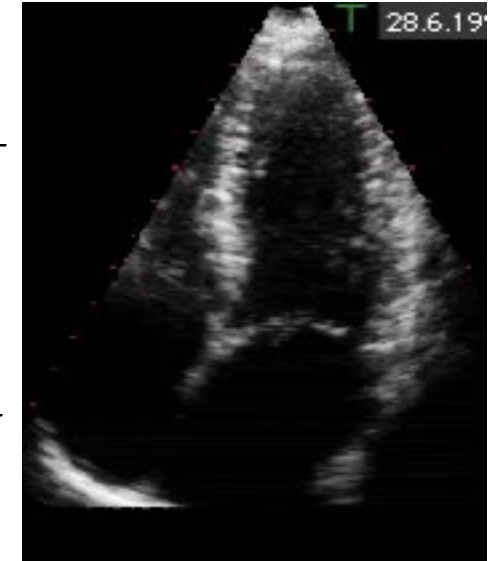Bewegungen der Herzkammern

Normalerweise ziehen sich alle Wände der linken Herzkammer bei jedem Herzschlag gleichermaßen kräftig zusammen.

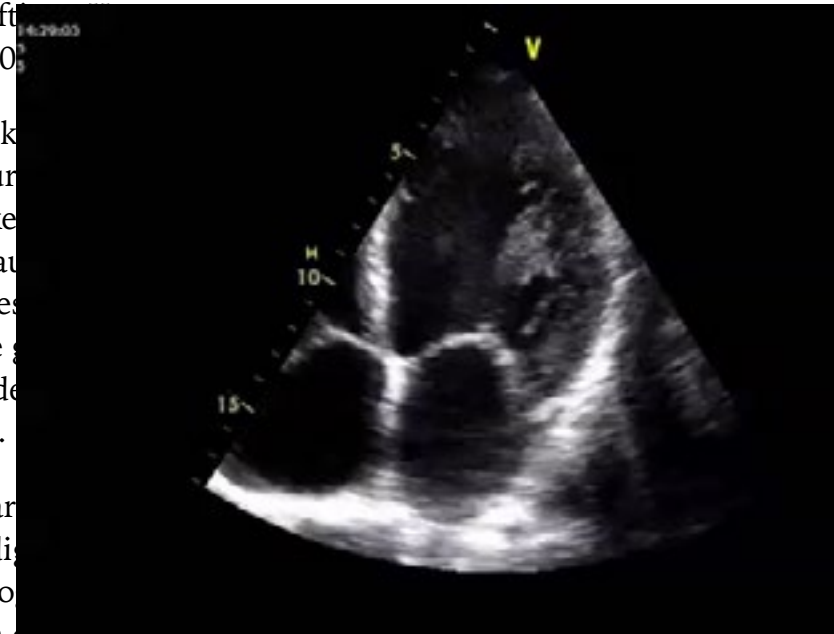
Das Echokardiogramm zeigt diese gleichmäßigen kräftigen Kontraktionen (Film 10)

Bei einer Herzmuskelschwäche sieht man nicht nur eine Vergrößerung der linken Herzkammer, sondern auch eine verminderte, abgeflachte Kontraktion, die sich auf alle 4 Wände der Kammer erfassen (Film 11).

Wenn ein Herzinfarkt vorliegt, kann man im Echokardiogramm erkennen, daß sich diese Herzkammerwand „müde“ bewegt, die Kon-



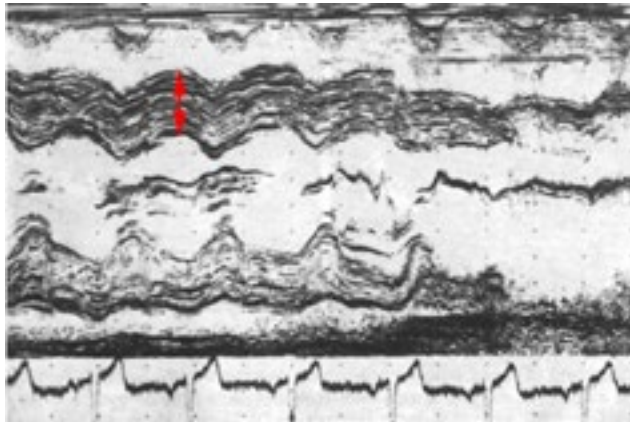
Film 10



Film 11

traktionen der nicht vom Infarkt betroffenen Herzwände aber normal sind.

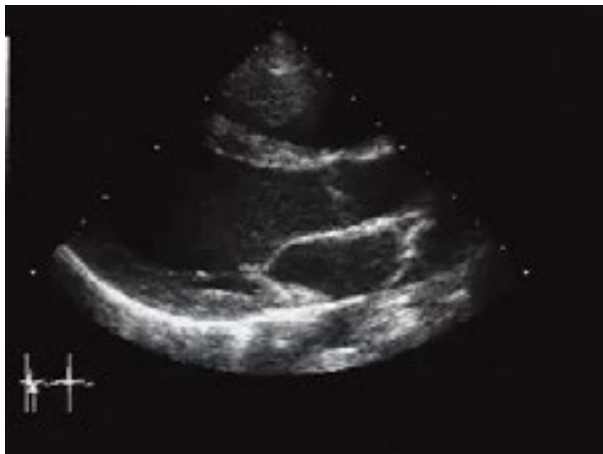Dicke der Herzwände



Normalerweise ist die Wand der linken Herzkammer maximal 12 mm dick. Bei Menschen mit hohem Blutdruck, bei bestimmten Herzklappenfehlern (Abb. 46) oder bei bestimmten Herzmuskelerkrankungen verdicken sich die Wände in krankhaftem Ausmaß.

Abb. 46: Dicke der Herzwand: Roter Doppelpfeil

Aussehen und Funktion der Herzklappen



Film 12

Herzklappen bestehen normalerweise aus dünnen Hautläppchen. Man kann sie im Echokardiogramm als zarte Gebilde erkennen, die sich mit jedem Herzschlag öffnen und schließen (Film 12).

Wenn Herzklappen erkranken verdicken sie sich und verkalken (Abb. 47). Solche plumpen Gebilde können sich nicht mehr richtig öffnen oder schließen.

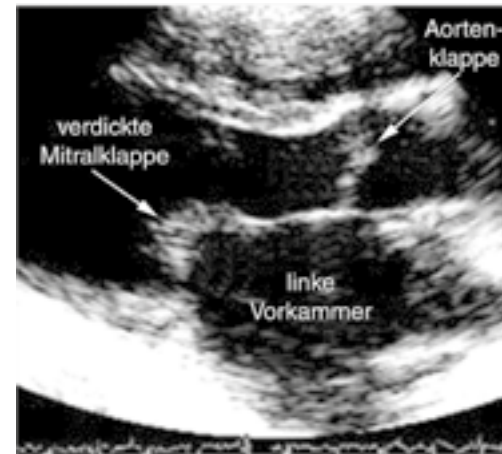

Abb. 47

Manchmal können sich Herzklappen entzünden, indem sich Bakterien auf ihnen ansiedeln. Diese Ansiedelungen (= Vegetationen) kann man im Echokardiogramm als mehr oder weniger große Klumpen erkennen, die an den Herzklappen angewachsen sind und die aus Blutgerinnseln bestehen, in denen sich die Bakterien befinden (Abb. 48).

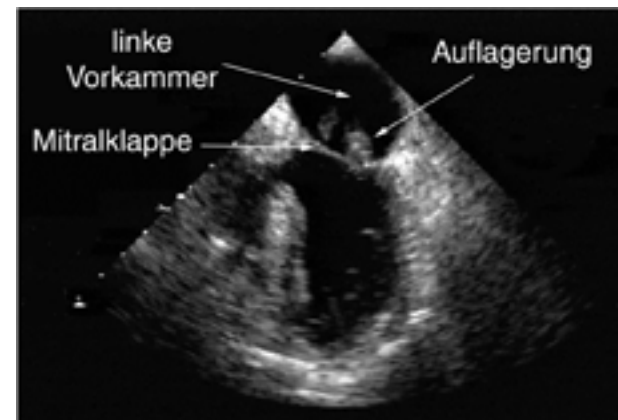


Abb. 48

Das Echokardiogramm hilft auch bei der Beurteilung der Funktion künstlicher Herzklappen, indem es das typische ruckartige, „scharfrandige“ Öffnen und Schließen der Prothese zeigt (Abb. 49).

Herzbeutelerguß

Normalerweise befindet sich im Herzbeutel nur eine minimale Flüssigkeitsmenge, die den Herzbeutel wie ein Flüssigkeitsfilm auskleidet. Diesen Flüssigkeitsfilm kann man im Echokardiogramm nicht erkennen. Bei Herzbeutelentzündungen, nach Herzinfarkten oder Herzoperationen kann man aber große Flüssigkeitsmengen im Herzbeutel erkennen (Abb. 50).

Solche großen Flüssigkeitsansammlungen im Herzbeutel nennt man „Herzbeutelerguß“. Das Echokardiogramm zeigt die Größe des Ergusses und kann dabei helfen, den Herzbeutel mit einer Nadel zu punktieren, um die Flüssigkeit abzusaugen.

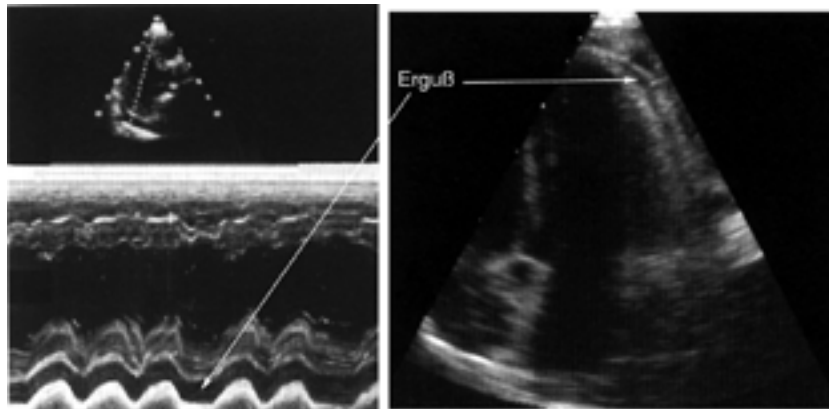


Abb. 50

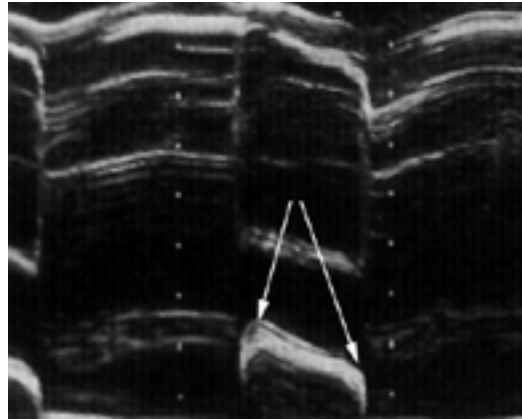


Abb. 49

Blutgerinnsel, Herztumoren

Das Echokardiogramm kann Tumore des Herzens zeigen, die sich manchmal in den Vorkammern des Herzens bilden und die die Bewegungen von Herzklappen mechanisch behindern (Abb. 51).

Meistens handelt es sich bei diesen Tumoren um gutartige Gebilde, die jedoch dennoch operiert werden müssen, weil sie Herzklappen behindern oder zum Ausgangspunkt der Bildung von Blutgerinnseln werden können.

Blutgerinnsel in der linken Hauptkammer entstehen oft über Herzwänden, die durch einen Herzinfarkt geschädigt wurden.

Blutgerinnsel in der linken Vorkammer können mit dem „normalen“ Echokardiogramm nur selten erkannt werden, weil sie sich meistens an bestimmten Stellen der Vorkammer ablagern (im „Herzohr“), die mit dem „normalen“ Echo nicht eingesehen werden können. Solche Gerinnsel kann man im [transösophagealen Echokardiogramm](#) sichtbar machen.

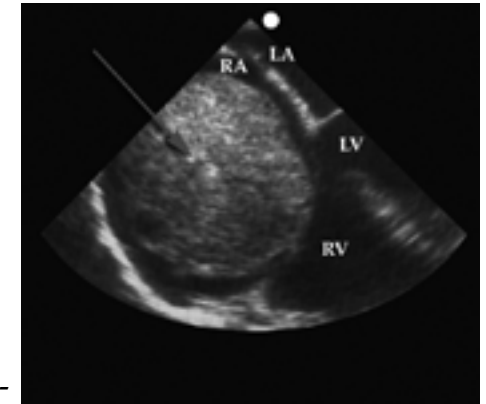


Abb. 51

Einschwemmkatheteruntersuchung (mit Belastung)

Prinzip

Die Untersuchung liefert Erkenntnisse über die Funktionsweise der linken Herzkammer.

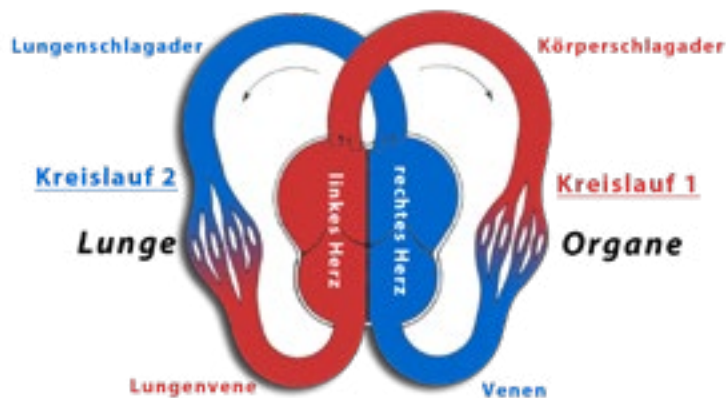


Abb. 52

Dabei arbeitet die Untersuchung nach dem folgenden Prinzip:

Im Grunde genommen besteht das Herz aus 2 in Serie geschalteten Pumpeinheiten (Abb. 52): Dem rechten und dem linken Herzen.

Ist die linke Hauptkammer geschwächt kann sie nicht mehr alles Blut auspumpen. Durch die rechte Hauptkammer wird aber reichlich Blut in die Lungen nachgepumpt. Kann dieses Blut nicht in die geschwächte linke Herzkammer abfließen staut es sich in linker Vorkammer, Lungenvenen und schließlich auch den Lungen. Wenn sich das Blut hier staut steigt der Blutdruck in den Lungenschlagadern und dies kann mit dem Einschwemmkatheter gemessen werden.

Bei Verwendung bestimmter Katheter (HZV-Katheter, Abb. 53) kann man unter Verwendung eiskalter Kochsalzlösung auch den Blutfluß messen.

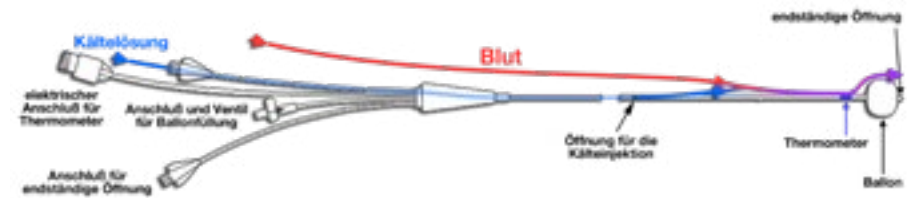


Abb. 53: Prinzip des HZV-Katheters

Dazu spritzt man durch einen von insgesamt 3 Kanälen des HZV-Katheters eiskalte Kochsalzlösung ein. Die kalte Flüssigkeit wird vom Blutstrom erfaßt und mitgerissen. Die Temperatur der Blut-Flüssigkeitsmischung wird dann mit einem am Katheterende angebrachten Thermometer gemessen.

Ein kräftig schlagendes Herz reißt die eiskalte Kochsalzlösung, die der Arzt durch den Katheter einspritzt schnell mit. Die „Kältewelle“ kommt daher schnell an dem Temperaturfühler vorbei.

Ist das Herz hingegen geschwächt pumpt es auch das Blut schwächer, sodaß es mit einer geringeren Geschwindigkeit fließt. Die „Kältewelle“ der eingespritzten eiskalten Lösung fließt daher langsamer am Temperaturfühler vorbei, was man registrieren und messen kann (siehe Abb. 54).

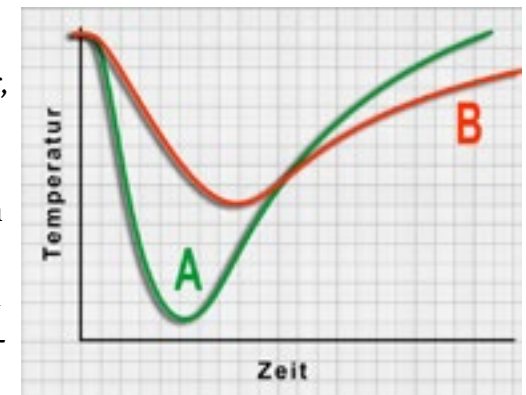

Abb. 54

A: normal

B: Kurve bei Herzschwäche

Auch aus der Bestimmung des Herzzeitvolumens (HZV) in Ruhe und unter Belastung kann der Arzt den Schweregrad der Herzschwäche

che bestimmen:

Bei einer leichten Herzschwäche ist das Herzzeitvolumen „nur“ unter Belastung leicht vermindert, in Ruhe aber normal. Bei den schweren Formen der Herzschwäche ist das HZV schon in körperlicher Ruhe vermindert.

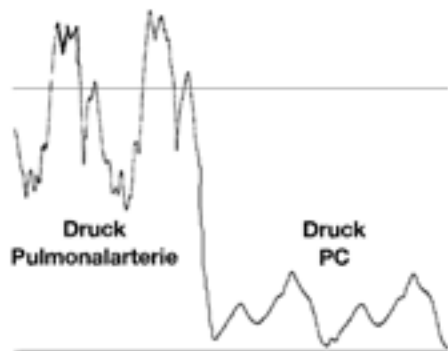


Abb. 55

Die Einschwemmkanüleuntersuchung hilft auch bei der Unterscheidung, ob eine Erkrankung der Lungen und ihrer Gefäße die Ursache für Luftnot ist oder ob eine Herzschwäche verantwortlich ist:

Bei einer Herzschwäche sind die Drücke in der Pulmonalarterie und in der PC-Position erhöht, bei der Lungengefäßerkrankung

ist hingegen der Druck in der Lungenschlagader stark erhöht, während der Druck in der PC-Position normal ist (Abb. 55).

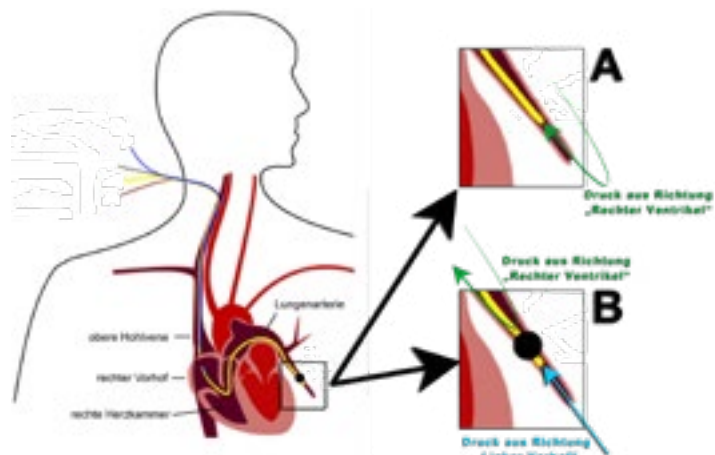


Abb. 56

Den Grund dafür liegt darin, daß die kleinen Lungengefäße verengt sind und das Blut nicht schnell und ausreichend genug hindurchfließen kann. Die Folge ist, daß der Blutdruck in der Lungenschlag-

ader ansteigt. Bläst man allerdings den Ballon des Einschwemmkanülers auf, so schirmt man die Spitze des Katheters, an der ja der Druck gemessen wird nach hinten gegen den erhöhten Druck in der Lungenschlagader ab und mißt nur den Druck in der linken Vorkammer als PC-Druck (siehe Abb. 56). Und weil der Druck in der linken Vorkammer bei einer Erkrankung der Lungengefäße nicht erhöht ist wird der PC-Druck normal sein.

Durchführung

Die Untersuchung entspricht im wesentlichen einer Rechtsherzkatheteruntersuchung (siehe dort).

Man wird zunächst an ein EKG-Gerät angeschlossen.

Danach wird mit einer Kanüle eine Vene in der Ellenbeuge des rechten oder linken Armes punktiert. Durch diese Kanüle wird dann der Katheter in die Vene eingeführt (Abb. 57).

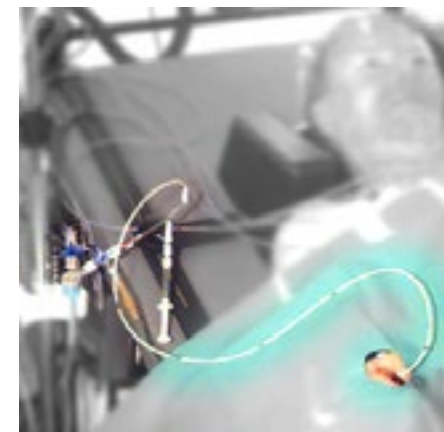


Abb. 57

Der Arzt schiebt den Katheter nun immer weiter in die Vene hinein, wobei die Spitze des Katheters mit dem Venenblut fast automatisch zum Herzen schwimmt (Abb. 58).

Um den Standort des Katheters zu erkennen benötigt man bei der Einschwemmkanüle-Untersuchung kein Röntgengerät wie bei einer Links- oder Rechtsherzkatheteruntersuchung, denn der Arzt beobachtet während der gesamten Untersuchung den Monitor des Meßgerätes, auf dem neben dem

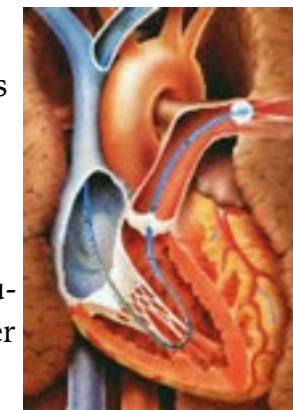

Abb. 58

EKG auch die Druckkurve angezeigt wird. Weil an verschiedenen Stellen des Herzens und des Kreislaufes ganz typische Drücke herrschen

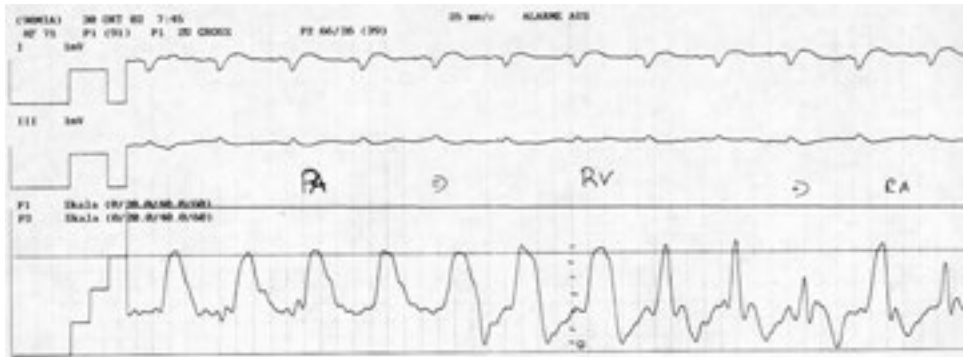


Abb. 59

(Abb. 59) kann er hieraus sehen, an welcher Stelle sich der Katheter gerade befindet.

Auf diese Weise wird der Katheter von der Hohlvene in den rechten Vorhof und danach durch die rechte Herzkammer und die Lungenschlagader bis in „PC-Position“ vorgeschoben.

Hier wird der Arzt den Blutdruck mit einem speziellen Registriergerät (ähnlich einem EKG-Gerät) registrieren. Der Patient muß hierzu die Luft kurz anhalten, damit die Messung des Blutdruckes in der Lungenschlagader nicht verfälscht wird.

Nach dieser sogenannten „Ruhe-Messung“ werden die Füße auf den Pedalen eines Fahrrades angeschnallt, das auf der Untersuchungs-liege angebracht ist. Die Patienten werden nun aufgefordert, solange mit diesem Fahrrad zu „fahren“ wie sie können.

Die Art der Belastung entspricht im wesentlichen einem Belastungs-EKG, d.h. die Belastungsstärke wird jede Minute etwas gesteigert.

Während der gesamten Belastungsphase und einer etwa 3 Minuten dauernden anschließenden Ruhephase werden EKG, der Blutdruck in der Lungenschlagader und der Blutdruck am Arm gemessen und auf aufgezeichnet.

Manchmal sind die Venen des Armes zu dünn oder zu tief gelegen und der Arzt kann keine Armvene zur Einführung des Katheters benutzen. Er wird in diesen Fällen eine dickere Vene in der Leistenregion benutzen. Obwohl die Untersuchung dann über die Leiste erfolgt, handelt es sich nicht um eine „große“ Herzkatheteruntersuchung. Ob die Untersuchung über eine Arm- oder die Leistenvene durchgeführt wird: Die Untersuchung wird in der Regel ambulant durchgeführt. Man muß nicht ins Krankenhaus und kann die Praxis des Kardiologen, der die Untersuchung durchgeführt hat, 30 Minuten nach einer Armvenen-Untersuchung bzw. 1 - 2 Stunden nach einer Leistenuntersuchung wieder verlassen.

Was merkt man?

Man bemerkt nur wenige Dinge:

Bei der Einschwemmkatheteruntersuchung durch den Arm bemerkt man die Punktion der Vene in der Ellenbeuge oder der Leistenbeuge. Da eine Betäubung gesetzt wird ist dies nicht schmerzhaft, sondern brennt nur einen kurzen Moment.

Bei allen venösen Herzkatheteruntersuchungen den Augenblick, in dem der Katheter durch das Herz in die Lungenschlagader gelangt verursacht (siehe oben) gelegentlich einige Herzstolperschläge, die die Patienten als kurzes Herzklopfen empfinden.

Die Bewegungen des Katheters durch die Vene zum Herzen hin und durch das Herz hindurch sind völlig schmerzlos, denn die Venen und das Herz sind an Ihren Innenwänden völlig gefühllos. Lediglich dann,

wenn sich die Vene um den Katheter „verkrampft“ (= Spasmus) bemerkt man ein unangenehmes Ziehen im Arm, das aber in der Regel mit der weiteren Bewegung des Katheters schnell wieder verschwindet.

Was kann passieren (Komplikationen)?

Komplikationen einer Einschwemmkatheteruntersuchung sind sehr selten:

- Es kann zu einer Entzündung (Infektion) der Punktionsstelle kommen und es können über den Katheter auch Bakterien in die Blutbahn eingeschleppt werden.
- Vor allem bei dünnen Armvenen kann es durch die Berührung der Venenwände mit dem Katheter zu schmerzhaften Reizzuständen der Venen kommen (= Spasmus, siehe oben).
- Der Katheter kann, obwohl er sehr dünn und weich ist Venen verletzen. Solche Venenverletzungen sind nicht gefährlich, können nur unangenehme Blutergüsse verursachen.
- Größere Blutergüsse können dann auftreten, wenn die Untersuchung über die Leistenvene durchgeführt wird, wenn es aus der Punktionsstelle in das umgebende Gewebe blutet oder wenn bei den Punktionsversuchen der tief gelegenen Vene die benachbarte Schlagader betroffen wurde. In extrem seltenen Fällen können diese Blutergüsse in der Leiste so groß werden, daß sie von einem Chirurgen abgesaugt werden müssen oder daß sie zu einem Druck und dadurch zu einer Verengung der Vene führen. Im letzteren Fall (Druck auf die Vene, Venenverengung) kann eine Behinderung des Blutabflusses aus dem Bein entstehen, so daß das Bein geschwollen wird und Embolien (Lungenembolien) entstehen.

- Durch die Berührung der Herzinnenwände mit dem Katheter können Herzrhythmusstörungen ausgelöst werden. In seltenen Fällen nehmen diese Rhythmusstörungen ein gefährliches Ausmaß an, so daß sie mit einem Elektroschock wieder beseitigt werden müssen.
- Verletzungen der Tricuspidal- oder Pulmonalklappe durch den Katheter sind ebenfalls denkbar, jedoch äußerst selten.
- Ebenfalls sehr selten kommt es zu einem Abriß der Spitze des sehr dünnen Katheters, die dann durch einen speziellen Bergungskatheter oder durch eine Operation wieder entfernt werden muß.

Ergebnisse

Leistungsfähigkeit des Herzens

Man kann die Leistungsfähigkeit des Herzens mit 2 Methoden messen: Mit einer einfachen Druck- oder mit der HZV-Messung.

Die HZV-Methode ist die einfachste, aber gleichfalls auch die teuerste und technisch aufwendigste der beiden Untersuchungen. Hierzu mißt man, welche Blutmenge das Herz in Ruhe und unter Belastung pumpen kann. Ist das Herzzeitvolumen in Ruhe normal, unter körperlicher Belastung aber vermindert handelt es sich um eine Herzschwäche (= Belastungs-Herzschwäche). Deren Ursache wiederum muß nachfolgend mit weiteren Untersuchungen (z.B. Echokardiographie oder Linksherzkatheteruntersuchung) abgeklärt werden.

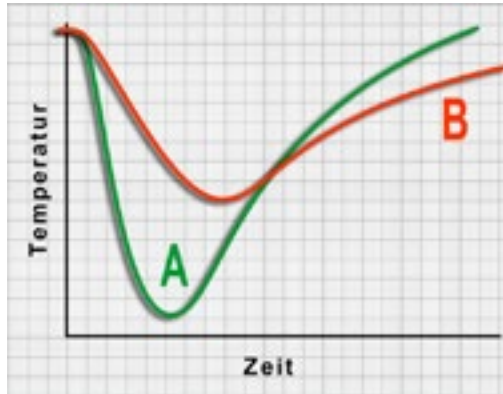

Abb. 60: Temperaturkurve bei gesundem (A) und geschwächtem (B) Herzen

ader:

Aus Gründen, die eingangs im Kapitel „Prinzip“ beschrieben wurden kommt es bei einer Schwäche des linken Herzens zu einem Anstieg des Drucks in der Lungenschlagader (Abb. 61).

Es gilt hier dasselbe Prinzip wie bei der HZV-Methode: Ist der Druck in der Lungenschlagader in Ruhe normal, steigt aber unter Belastung über den dafür geltenden Normalwert an spricht man von einer Belastungs-Linksherzinsuffizienz, ist der Druck bereits in Ruhe erhöht liegt eine Ruhe-Insuffizienz als besonders schwere und fortgeschrittene Form der Herzschwäche vor.

Ist das HZV bereits in Ruhe vermindert spricht man von einer Ruhe-Herzschwäche (= Ruhe-Herzinsuffizienz) (Abb. 60).

Technisch einfacher und ebenso aussagekräftig ist die Untersuchung durch alleinige Messung der Drücke in der Lungenschlag-

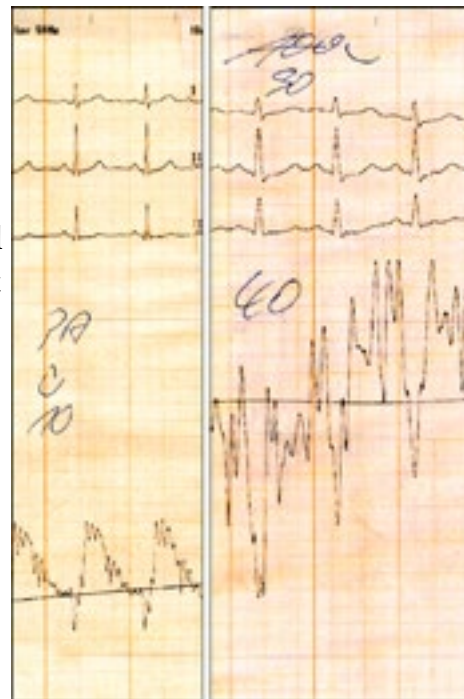


Abb. 61: Drücke in Pulmonalarterie in Ruhe (links) und am Belastungsende (rechts) Rechts mit 40 mm Hg erhöhter Druck unter Belastung als Ausdruck einer Linksherzschwäche.

Dasselbe Prinzip gilt natürlich nicht nur für die soeben beschriebene Links-, sondern auch für die Rechtsherzinsuffizienz vor: Hier mißt man in Ruhe und unter Belastung die Drücke im rechten Vorhof:

Ist der Druck hier in Ruhe normal und steigt nur unter Belastung an liegt eine Belastungs-Rechtsherzschwäche vor, ist der Druck in der Vorkammer bereits in Ruhe erhöht spricht man von einer Ruhe-Rechtsherzinsuffizienz.

Für alle Untersuchungsergebnisse gilt, daß mit der Einschwemmkatheter-Untersuchung „nur“ festgestellt werden kann, ob eine Herzschwäche vorliegt oder nicht. Die Untersuchung dient daher hauptsächlich für die Antwort auf die Fragen,

- ob bestimmte Beschwerden (z.B. Luftnot unter Belastung) auf eine Herzschwäche zu beziehen sind oder nicht und
- (wenn das Vorliegen einer Herzschwäche bereits bekannt ist) wie schwerwiegend diese Herzschwäche ist.

Die Ursache einer bis dato unbekanntem Herzschwäche muß dann in der Folge mit weiteren Untersuchungen geklärt werden.

Erkrankung der Lungenschlagadern

Die Lungenschlagadern können aus verschiedenen Gründen erkranken:

- Ohne ersichtlichen Grund (= primäre pulmonale Hochdruckkrankheit)
- Als Reaktion auf eine andere Krankheit (= sekundäre pulmonale Hochdruckkrankheit):
- bei Lungenkrankheiten, die zu einer Verminderung der Sauerstoff-

belüftung der Lungenbläschen führen

- bei bestimmten Herzklappenfehlern
- bei bestimmten angeborenen Herzfehlern
- oder bei bestimmten immunologisch verursachten Krankheiten.

In allen diesen Fällen gilt, daß der Blutdruck in Stromrichtung gesehen vor den Lungen höher ist als dahinter. Daher mißt man in diesen Fällen den Blutdruck in der Lungenschlagader (= vor den Lungen) und gleichfalls in PC-Position (= hinter den Lungen, der PC-Druck ist

ja bekanntlich repräsentativ für den Blutdruck in der linken Vorkammer).

Im Normalfall sind der Lungenarterien- und der PC-Druck gleichermaßen jeweils niedrig und damit normal. In diesem Fall sind Herz und Lungengefäße gesund.

Sind beide Drücke erhöht handelt es sich (s.o.) um eine Herzschwäche.

Ist allerdings der Druck in der Lungenschlagader erhöht, der PC-Druck jedoch normal (Abb. 62) liegt eine Erkrankung der Lungenschlagadern vor, deren Ursache nun mit weiteren Untersuchungen (Lungenuntersuchungen evtl. incl. Gewebeentnahme aus dem Lungengewebe) abgeklärt werden muß.

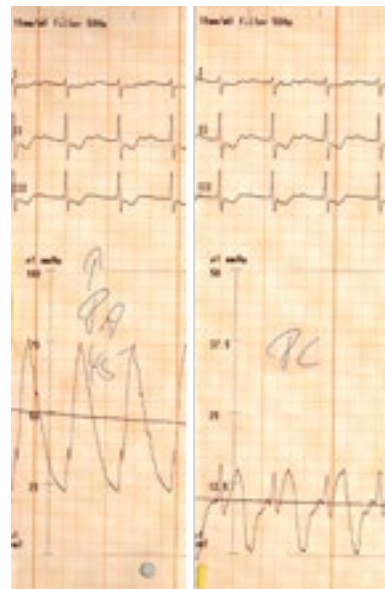


Abb. 62: Drücke in Pulmonalarterie und in Ruhe. Beachten Sie den stark erhöhten Druck in der Lungenschlagader (links, 45 mm Hg) und den normalen (niedrigen) PC-Druck (rechts)

Herzklappenfehler

In bestimmten Fällen kann man aus der Form der Kurve auf einen bestimmten Herzklappenfehler schließen. Sehen Sie beispielsweise in Abb. 63 2 PC-Druckkurven.

Sehen Sie links eine normal geformte und rechts die Druckkurve bei einer Undichtigkeit der Mitralklappe.

Infolge dieser Undichtigkeit strömt Blut zum falschen Zeitpunkt durch die undichte Klappe, was zu einer Druckerhöhung zum „falschen Zeitpunkt“ führt. Diese Druckerhöhung erkennt man an einer spitzen hohen Zacke (Pfeil im rechten Teil der Abb. 63); links sehen Sie den Pfeil, der denselben Zeitpunkt im Ablauf einer Herzaktion im Normalfall kennzeichnet. Aus solchen charakteristisch veränderten Druckkurven kann der Arzt die Art und Schwere des Klappenfehlers ablesen.

Grundsätzlich könnte man natürlich mit einer Einschwemmkatheter-Untersuchung auch überprüfen, ob bei angeborenen Herzfehlern Löcher in den Trennwänden zwischen rechter und linker Vor-, bzw. zwischen rechter und linker Hauptkammer vorliegen und wieviel Blut durch diese „Septumdefekte“ fließt. Solche Fragestellungen werden aber in der Regel mit einer Rechtsherzkatheteruntersuchung beantwortet.

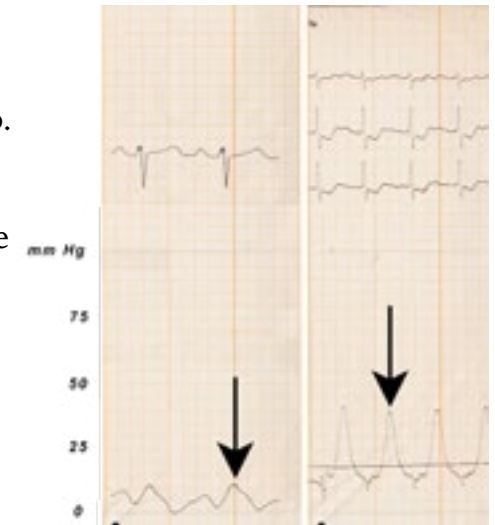


Abb. 63

EKG

Abkürzung für Elektrokardiogramm = Aufzeichnung der elektrischen Aktionen des Herzens.

Prinzip

Jedes Herz besteht aus vielen Millionen von Muskelzellen, die elektrisch geladen sind. Diese elektrische Ladung ist nicht konstant (wie bei einer Batterie), sondern sie ändert sich im Verlauf eines Herzschlages in einer charakteristischen Weise und in einer bestimmten zeitlichen Reihenfolge. Einzelheiten über diesen Vorgang können Sie im [eBook „Aufbau und Funktion des Herzens“](#) nachlesen.

Da sich stets eine große Anzahl von Muskelzellen zusammenziehen entstehen elektrische Summenladungen, die so groß sind, daß sie durch die Haut hindurch meßbar werden.

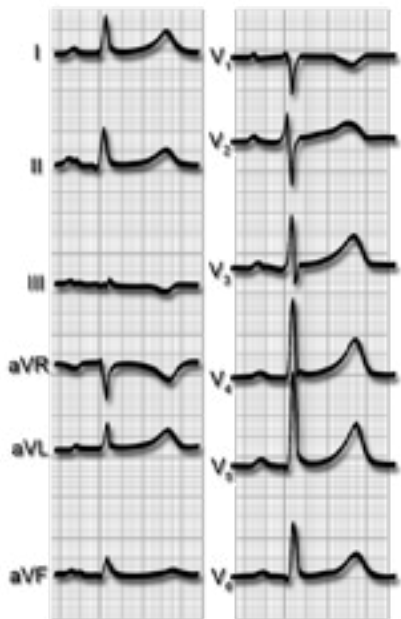


Abb. 64

Bei einem EKG werden diese elektrischen Ladungen mittels Elektroden, die auf der Haut angebracht werden von der Körperoberfläche abgeleitet, in einem

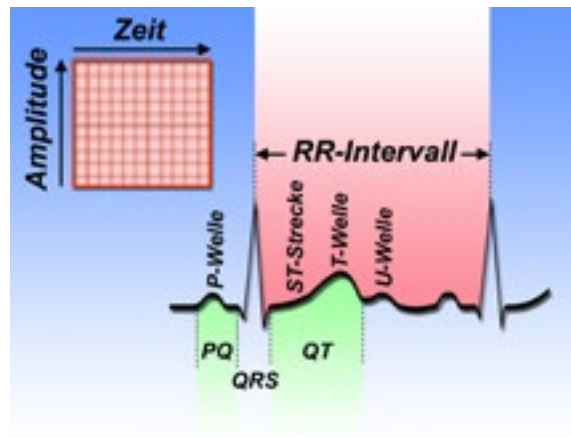


Abb. 65

EKG-Gerät verstärkt und auf einem Papierstreifen aufgezeichnet. Dabei wird nicht nur die Höhe der Ladung gemessen, sondern auch aufgezeichnet, wie sich die Höhe der Ladung im Verlaufe eines Herzschlages verändert.

In einer solchen EKG-Aufzeichnung erkennt man verschiedene Zacken und Wellen, die mit bestimmten Buchstaben bezeichnet werden und die in einer bestimmten Reihenfolge auftreten (Abb. 64 und 65):

Die P-Welle ist die erste Welle im Ablauf eines Herzschlages. Sie zeigt die Tätigkeit der beiden Vorkammern des Herzens an. Hier befindet sich der Schrittmacher des Herzens, der in regelmäßigen Abständen elektrische Impulse bildet und aussendet.

Nach der P-Welle folgt eine Kombination von 3 Zacken (Q-, R-, S-Zacke), die ganze Zackenkombination nennt man QRS-Komplex. Sie repräsentiert die elektrische Ladung der beiden Hauptkammern. Zwischen der Aktivität der Vorkammern (P-Welle) und der Hauptkammern (QRS-Komplex) liegt eine kleine Pause elektrischer Inaktivität. Während dieser kurzen Zeit wandert die elektrische Impulse von den Vorkammern zu den Hauptkammern.

Nach der elektrischen Ladung der Hauptkammern folgt eine flache breite Welle (T-Welle), die dadurch entsteht, daß sich die Muskulatur der Herzkammern nach dem erfolgten Herzschlag wieder beruhigt und in der sie, elektrisch gesehen, wieder in den Ruhezustand zurückkehrt.

Der Arzt kann aus der Formveränderung der verschiedenen Zacken und Wellen des EKG Rückschlüsse auf bestimmte Herzerkrankungen ziehen (siehe unten).

Durchführung

Die Untersuchung findet im Liegen mit nacktem Oberkörper statt. An beiden Hand- und Fußgelenken werden mit Gummibändern oder Klammern Elektroden (= kleine Metallplättchen) befestigt. Auf der linken Brustseite werden an bestimmten Stellen über dem Herzens ebenfalls Elektroden mittels Saugnäpfen oder Klebeplättchen angebracht. Über jede dieser Elektrode werden die elektrischen Ladungen in denjenigen Herzteilen abgeleitet, über denen sich die Elektroden befinden.

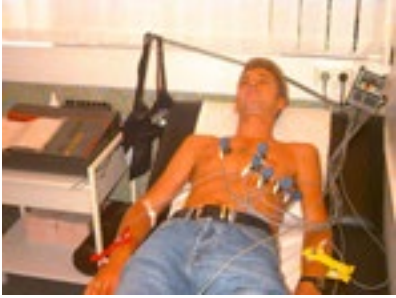

Abb. 66

Jede Elektrode ist mit einem Kabel an ein EKG-Gerät angeschlossen, das die elektrischen Ladungen des Herzens empfängt und sie auf einem Papierstreifen darstellt. Man erhält auf diese Weise 12 Kurven, die die elektrischen Ladungen und deren zeitlichen Verlauf über den verschiedenen Teilen des Herzens (Vorder-, Seiten-, Hinterwand) darstellen.

Die Aufzeichnung eines EKG dauert etwa 5 Minuten. Nach der Aufzeichnung der Kurven auf dem Papier werden Höhe, Dauer und Form der einzelnen Zacken, Wellen und Linien vom Arzt ausgemessen und auf ihre Form hin analysiert.

Was merkt man?

Nichts, die Untersuchung ist vollkommen schmerzlos.

Was kann passieren (Komplikationen)?

Nichts.

Ergebnisse

Man kann mit einem EKG u.a. Herzrhythmusstörungen, Durchblutungsstörungen und Herzwandverdickungen erkennen.

Herzrhythmusstörungen

Herzrhythmusstörungen sind ein kompliziertes Thema, denn es handelt sich um eine Vielzahl von Störungen der Regelmäßigkeit des Herzschlages (Beispiels in Abb. 67, 68 und 69).

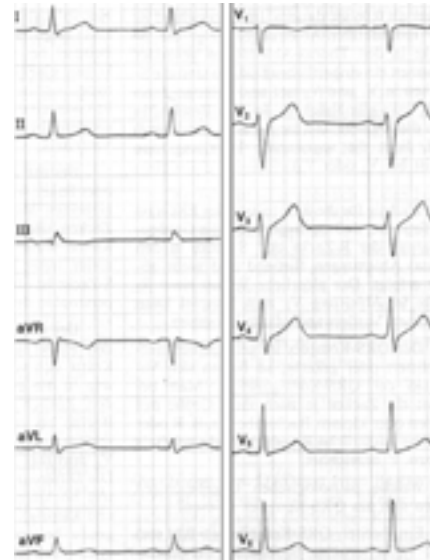


Abb. 67: Normales EKG

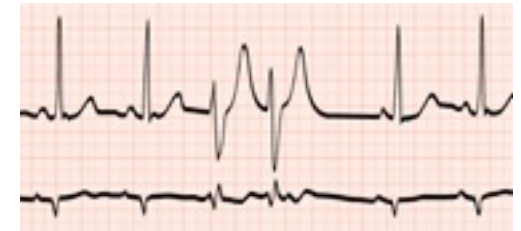


Abb. 69: 2 unmittelbar aufeinander folgende Extraschläge, die aus einer der Hauptkammern stammen („ventrikuläre 2er-Salve“)

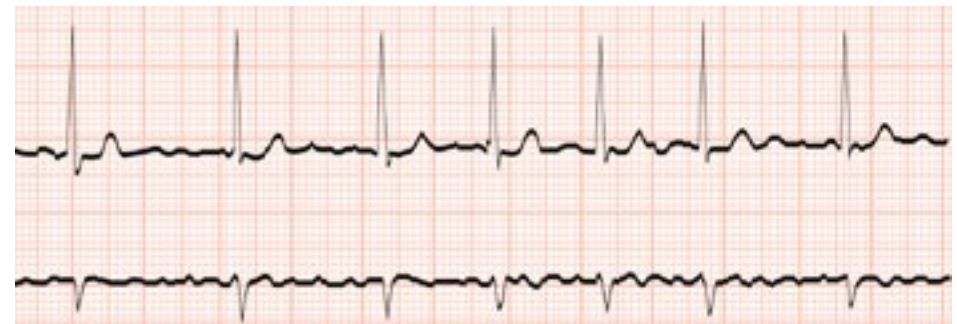

Abb. 68: Vorhofflimmern, erkennbar daran, daß keine regelmäßigen P-Wellen mehr erkennbar sind, sondern nur unregelmäßige „Flutterwellen“.

Solche Störungen können aus den Vorkammern oder den Hauptkammern des Herzens kommen, die können einzeln oder in Kombinationen auftreten, die können das Herz dazu bringen, zu langsam oder schnell zu schlagen, die Regelmäßigkeit des normalen Herzschlages kann nur kurz unterbrochen werden oder das Herz kann vollkommen aus dem Takt geraten. Herzrhythmusstörungen können harmlos oder gefährlich sein, sie können (Zitat meines ehemaligen Chefs:) „elektrischer Unsinn des Herzens“ oder lebensgefährlich sein.

Alle diese verschiedenen Formen von Herzrhythmusstörungen zu behandeln wäre an dieser Stelle übertrieben, denn es handelt sich um eine Broschüre über Untersuchungsmethoden und nicht über Erkrankungen. Wenn Sie dieses Thema genauer interessiert gehen Sie im Internet auf die Seite www.meinherzdeinherz.info, klicken Sie auf Wissen und Erkrankungen und suchen Sie hier nach der Broschüre über „[Herzrhythmusstörungen](#)“, die dort schon vorhanden ist.

Durchblutungsstörungen

Durchblutungsstörungen des Herzmuskels entstehen durch Verengungen oder gar Verschlüsse von Herzkranzarterien. Ist die Arterie komplett verschlossen kommt es zu einem Herzinfarkt, bei dem Herzmuskel abstirbt. Dieses Ereignis kann man im EKG an einer ganz bestimmten Veränderung erkennen (Abb. 70). (Siehe auch das [eBook über den „Herzinfarkt“](#).)

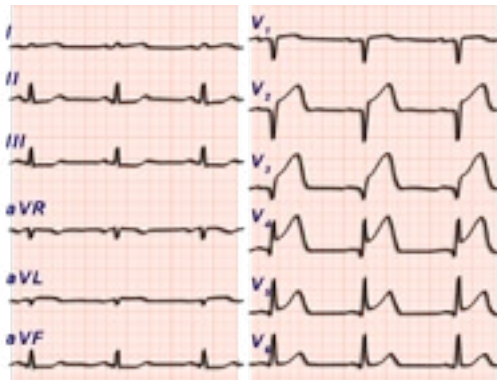


Abb. 70: Bild eines frischen Vorderwand-Infarktes. Beachten Sie die nach oben verlaufenden ST-Strecken in den Ableitungen V2 - V5.

Dabei kann man nicht nur die Lokalisation des Herzinfarktes (Vorder-, Hinter- oder Seitenwand) erkennen, sondern in vielen Fällen

auch das ungefähre Alter des Infarktes feststellen.

Aus diesen Gründen ist das EKG eine der wichtigsten Untersuchungen bei Menschen, die mit Brustschmerzen ins Krankenhaus eingeliefert werden.

Aber eine Herzkranzarterie muß nicht unbedingt verschlossen sein, um eine Durchblutungsstörung des Herzmuskels zu verursachen, sie kann auch „nur“ verengt sein. Auch ein hierdurch bedingter Sauerstoffmangel kann im EKG oft zu sehen sein (Abb. 71).

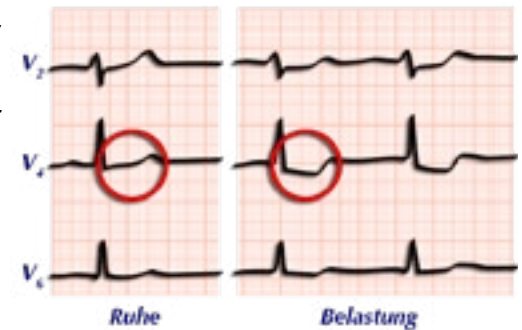


Abb. 71: Bild eines schweren Sauerstoffmangels im BelastungsEKG. Beachten Sie die nach unten absteigend verlaufenden ST-Strecken in V4.

Auch das Kapitel „Durchblutungsstörungen des Herzens“ ist kompliziert und seine Besprechung im Rahmen dieser Broschüre über Untersuchungsmethoden würde den Rahmen sprengen. Auch hier gilt: Interessierte können im [eBook über Angina pectoris](#) und die [koronare Herzkrankheit](#) weitere Details lesen.

Herzwandverdickungen

Bei Erkrankungen bestimmter Herzklappen (Herzklappenfehler) oder bei erhöhtem Blutdruck (Hochdruckkrankheit) muß der Herzmuskel vermehrte Arbeit leisten.

Bei einer Verengung der Ausgangsklappe des Herzens beispielsweise muß er einen stark erhöhten Druck aufwenden, um das Blut durch die verengte Klappe in die Hauptschlagader zu pumpen. Diese vermehrte Arbeitsbelastung des Herzens führt zur Verdickung der Herzwände. Man kann dies mit den Armmuskeln vergleichen, die dick und kräftig

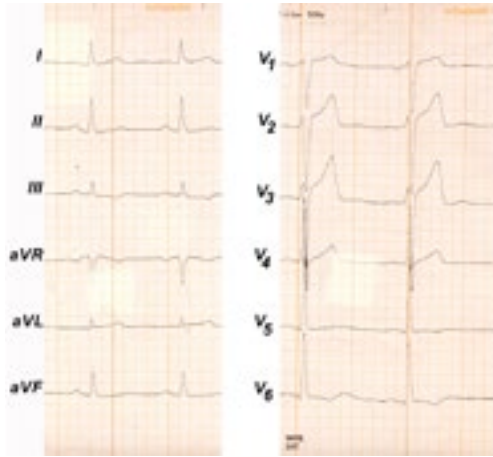

Abb. 72: Verdickung der Wand der linken Hauptkammer. Beachten Sie die stark erhöhten R-Zacken in den Abl. V4 - V6 und die tiefen S-Zacken in Abl. V1 - V3.

werden, wenn man täglich schwere körperliche Arbeit mit den Armen leisten muß.

Die Verdickung des Herzmuskels führt dazu, daß die elektrischen Ladungen, die die Herzmuskelzellen bilden, größer werden, was sich im EKG in einer Erhöhung der Kammerzacken (QRS-Komplex) zeigt. Da es für den Arzt wichtig ist, die Verdickung des Herzmuskels zu erkennen, weil dies zu einer Veränderung der Behandlung führen kann, ist das EKG bei solchen Krankheiten ein wichtiges Hilfsmittel (Abb. 72).

Elektrophysiologische Untersuchung des Herzens (EPU)

= Untersuchung der elektrischen Funktion des Herzens

Prinzip

Herzrhythmusstörungen sind teilweise flüchtige Ereignisse, die nicht immer dann auftreten, wenn ein Mensch zur Abklärung von Schwindel oder Ohnmachtsanfällen zum Arzt geht. Die elektrophysiologische Untersuchung (= EPU) wird eingesetzt, um in diesen Fällen Herzrhythmusstörungen zu provozieren, ihre Art und ihr Wesen genauer zu bestimmen und die erforderliche Behandlung wählen zu können.

Elektrophysiologische Untersuchungen werden bei verschiedenen Patientengruppen und aus unterschiedlichen Gründen heraus durchgeführt:

- Bei manchen Patienten (z.B. nach überstandem Herzinfarkt oder bei schweren Erkrankungen des Herzmuskels) besteht ein erhöhtes Risiko, am plötzlichen Herztod infolge von zu sterben. Die EPU wird bei diesen Patienten dazu eingesetzt, um den Gefährdungsgrad solcher Menschen festzustellen und um rechtzeitig bestimmte Behandlungen durchzuführen und zwar oft auch dann, wenn der Betroffene keinerlei Beschwerden hat.
- Bestimmte elektrische Leitungsstörungen des Herzens (siehe eBook über „Herzrhythmusstörungen“) können im normalen EKG nicht erkannt werden. Man benutzt die EPU in diesen Fällen dazu, um die elektrischen Leitungsverhältnisse des Herzens (blockierte, d.h. verzögert leitende Bahn oder unterbrochene Leitungsbahn) zu untersuchen.
- Bei manchen Patienten mit schweren Schwindel- oder sogar Ohn-

machtsanfällen benutzt man elektrophysiologische Untersuchungen, um bei Auffälligkeiten im normalen EKG danach zu suchen, ob an bestimmten Stellen des elektrischen Leitungssystem des Herzens Blockierungen oder Unterbrechungen vorliegen. Diese könnten die Ursache des Schwindels oder der Ohnmacht sein, sodaß z.B. die Implantation eines Herzschrittmachers notwendig werden kann.

- Und schließlich kann man eine EPU dazu benutzen, um im Falle bestimmter Herzrhythmusstörungen (z.B. Vorhofflimmern oder ventrikuläre Tachykardien) genau zu untersuchen, aus welcher Ecke des Herzens die Rhythmusstörung kommt, um nachfolgend entscheiden zu können, wie man diese Rhythmusstörungen am besten behandeln kann.

Je nachdem, welche medizinische Frage zu beantworten ist gibt es verschiedene Untersuchungstypen:

- Bestimmung der Sinusknotenerholungszeit
- HIS-Bündel-Elektrokardiographie
- Programmierte Stimulation
- „Mapping“

Alle elektrophysiologischen Untersuchungen erfordern es, daß spezielle Herzkatheter an bestimmten Stellen innerhalb des Herzens plaziert werden (siehe Durchführung). Über diese elektrisch leitenden Katheter können dann elektrische Impulse an bestimmte Stellen des Herzens abgegeben werden, ebenso können die elektrischen Impulse an exakt dieser Stelle des Herzens abgeleitet, aufgezeichnet und elektronisch verarbeitet werden (siehe Durchführung).

Um die verschiedenen Verfahren zu verstehen müssen Sie zunächst die normale elektrische Arbeitsweise des Herzens kennen lernen. Sie können viele Einzelheiten über die „Elektrik des Herzens“ im [eBook „Aufbau und Funktion des Herzens“](#) lernen, in der die Bildung und Leitung der elektrischen Impulse des Herzens mit zahlreichen Bildern und Animationen erklärt wird.

In etwas schlichterer Form können Sie auch in der [Einleitung dieses eBooks](#) etwas über die Elektrik des Herzens lernen.

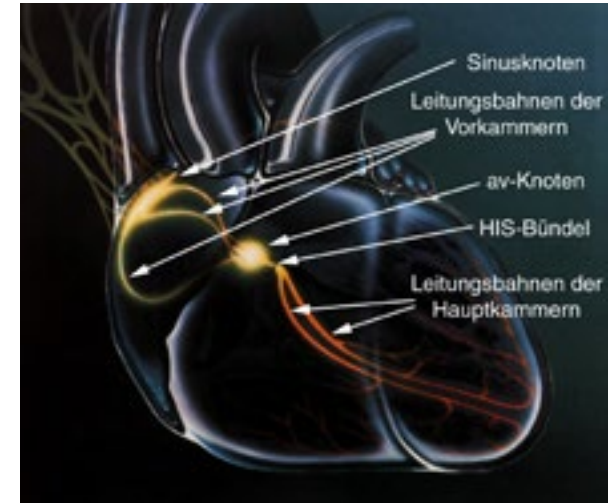


Abb. 73

Bestimmung der Sinusknotenerholungszeit

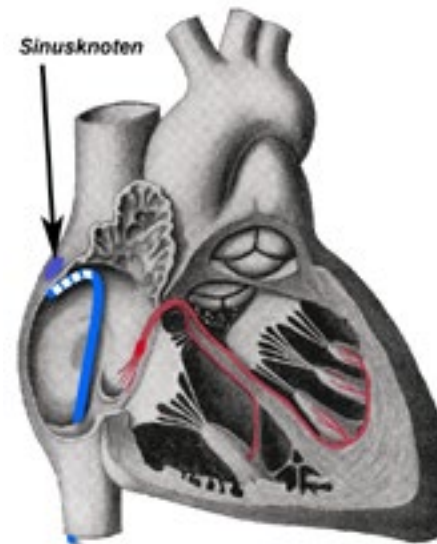


Abb. 74

Hierzu wird ein Katheter in die Nähe des Sinusknotens in die rechte Vor-kammer eingebracht (Abb. 74). An-geschlossen wird an diesen Katheter ein externer Herz-schrittmacher (Abb. 75). Dieser Schrittmacher gibt nun elek-trische Impulse an das Herz



Abb. 75

ab, die den Herzmuskel an der Stelle, an der der Katheter die Herzwand berührt anregen (= stimulieren).

Da der Ursprung dieses künstlichen elektrischen Impulses in unmittelbarer Nähe des natürlichen Impulses gelegen ist, den der Sinusknoten des Herzens produziert (siehe oben) und weil sich der künstliche Impuls von hier aus durch dieselben Leitungsbahnen wie der natürliche Impuls bewegt sehen die „künstlichen“ Schläge des Schrittmachers im EKG ebenso aus wie die natürlichen Schläge des Sinusknotens.

Der Schrittmacherimpuls bewegt sich aber nicht nur „nach vorne“ in Richtung auf die Wände der Vorkammern, in den av-Knoten hinein und von hier aus in die Wände der Herzkammern; er dringt auch „nach rückwärts“ in den Sinusknoten ein und löscht hier den gerade entstehenden Impuls.

Der Schrittmacher wird nun über 30 Sekunden so eingestellt, daß er nur etwas schneller schlägt als es der Sinusknoten vor dem Einschalten des Schrittmachers tat. Während dieser 30 Sekunden wird der Sinusknoten also künstlich abgeschaltet.

Schaltet der Arzt nun den künstlichen Schrittmacher aus dann muß der Sinusknoten wieder mit seiner Arbeit beginnen. Die Zeitdauer vom Abschalten des Herzschrittmachers bis zum 1. eigenen Schlag des

Sinusknoten bezeichnet man als die „Sinusknoten-Erholungszeit“.

Nach diesem Versuch wird der Schrittmacher erneut über jeweils 30 Sekunden eingeschaltet, wobei man die Geschwindigkeit der Schrittmacheraktionen

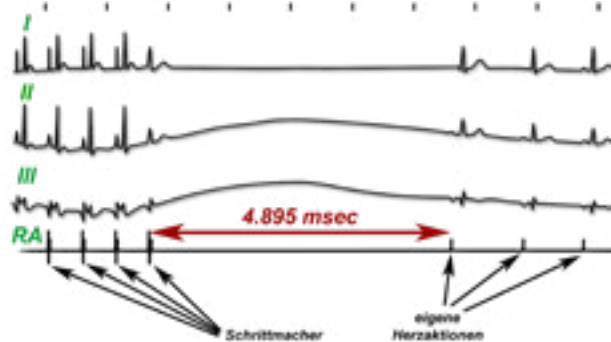


Abb. 76

von Versuch zu Versuch immer weiter bis zu einer Herzfrequenz von 200/min steigert. Nach jedem Abschalten des Schrittmachers mißt man die Zeit bis zum Einsetzen der Sinusknotenaktionen. Die längste Zeitdauer ist die Sinusknotenerholungszeit (Abb. 76).

HIS-Bündel-Elektrokardiographie

Bei dieser Untersuchung wird das elektrische Signal, das durch das HIS'sche Bündel läuft mit Hilfe eines elektrisch leitenden Katheters abgeleitet und registriert.

Der elektrische Katheter wird durch die Vene in der Leiste bis ins Herz vorgeschoben und hier mit Hilfe eines Röntgengerätes (ebenso wie bei einer „normalen“ Herzkatheteruntersuchung) in die Nähe des HIS'schen Bündels vorgeführt (Abb. 77).

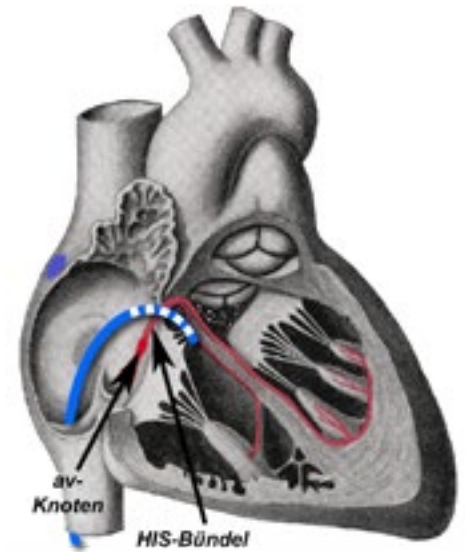


Abb. 77

Weil man diese zarte Struktur niemals exakt genau treffen kann trägt der er an seiner Spitze mehrere kleine Metallringe. Einer dieser Ringe wird „per Zufall“ genau über dem HIS-Bündel liegen und über diese Ringelektrode kann man dann die elektrischen Signale ableiten und aufzeichnen.

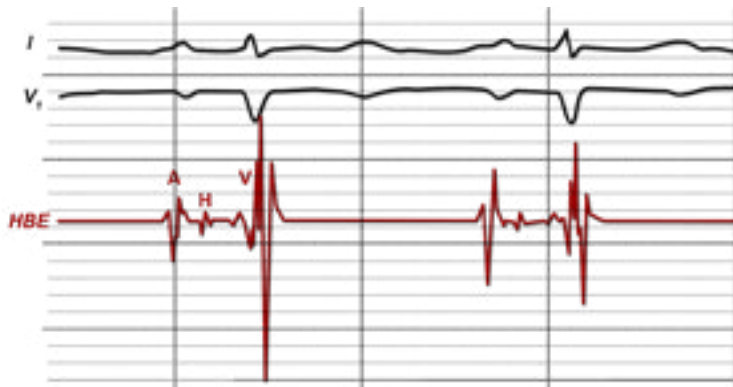


Abb. 78

Man erkennt in diesen Ableitungen den elektrischen Impuls des Vorhofes (A), des HIS'schen Bündels (H) und der Herzkammer (V) und mißt die Zeitspannen zwischen diesen

einzelnen Impulsen (Abb. 78).

Aus den jeweiligen Zeiten (A-H-Zeit, H-V-Zeit) kann man Rückschlüsse ziehen, an welcher Stelle des elektrischen Leitungssystems eine Leitungsverzögerung besteht. Diese Kenntnis ist wiederum wichtig, wenn man es bestimmten EKG-Bildern zu tun hat, die befürchten lassen, daß es zu einer vollständigen Unterbrechung der Impulsleitung von den Vor- zu den Hauptkammern kommt (kompletter av-Block) oder wenn man es mit sog. Präexzitationssyndromen zu tun hat.

Bei solchen Präexzitationsyndromen liegen „Kurzschlußverbindungen“ vor, über die die von den Vorkammern kommenden elektrischen Impulse unter Umgehung des av-Knotens direkt in die Herzkammern gelangen oder über die elektrische Impulse von den Haupt- zurück in die Vorkammern gelangen können. Die abnormen elektrischen Bahnen bei solchen Präexzitationsyndromen (z.B. WPW-Syndrom, siehe Herzrhythmusstörungen) können nämlich die Grundlage für sog. „kreisende Erregungen“ sein, die das Herz zum extrem schnellen Rasen oder sogar zum Herzstillstand bringen können.

Programmierte Stimulation

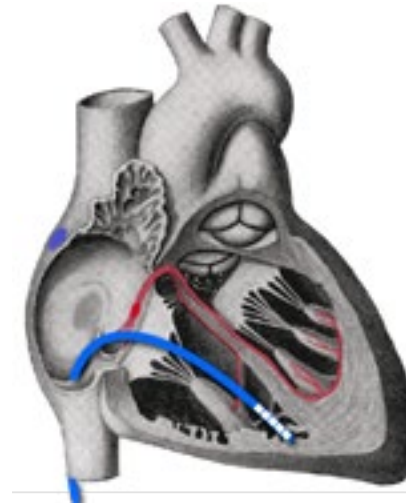


Abb. 79

Es handelt sich um einen Provokationstest, mit dem geprüft werden soll, ob bei einem Patienten bösartige Herzrhythmusstörungen auftreten können. Dazu versucht man, durch gezielte Störimpulse, die an den Herzmuskel abgegeben werden solche Herzrhythmusstörungen zu provozieren:

Man plaziert dazu einen Elektrokatheter in der rechten Herzkammer (Abb. 79). Über diesen Katheter werden mit Hilfe eines externen Schrittmachers Störimpulse abgegeben.

Der 1. dieser zusätzlichen Störimpulse erfolgt mit einem langen Zeitabstand zum vorangehenden Normalschlag. Jeder jede weitere Störimpuls wird dann in der Folge mit einem kürzeren Abstand zum vorangegangenen Normalschlag abgegeben, bis der letzte Störimpuls keine mechanische Antwort des Herzens mehr erzeugt (Abb. 80).

Gelingt es auf diese Weise nicht, eine bösartige Herzrhythmusstörung auszulösen folgt die nächste Untersuchungsstufe:

Ebenfalls mit Hilfe des externen Schrittmachers beschleunigt man den Herzschlag auf 100, 120 und 150/min und gibt dann erneut Einzelimpulse ab, die zunächst in weitem und dann in immer kürzer werdendem Abstand zum letzten „Normalschlag“ abgegeben werden.

Weil bei diesem Verfahren nur ein einzelner zusätzlicher und vorzeitiger Impuls abgegeben wird nennt man dieses Verfahren „Einfach-Stimulation“.

Gelingt es mit dieser Einfach-Stimulation nicht, bösartige Herzrhythmusstörungen auszulösen folgt die nächste Untersuchungsstufe, die „Doppel-Stimulation“ (Abb. 81):

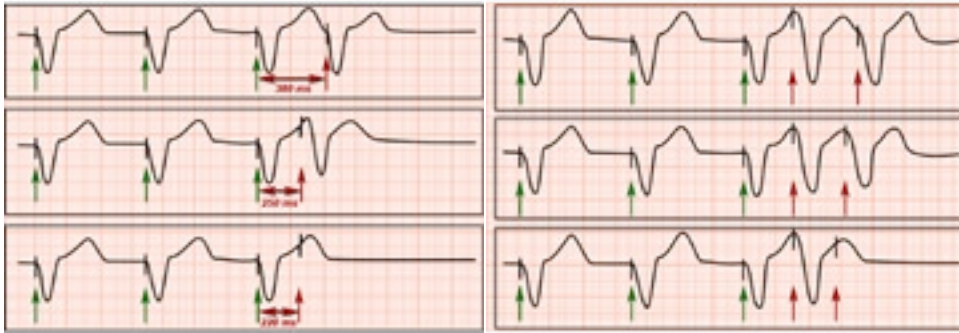

Abb. 80: Von links aus gesehen zunächst 3 Zusatzimpulse durch den externen Schrittmacher. Dann folgt mit immer geringerem zeitlichem Abstand zur letzten Stimulation ein vorzeitiger Impuls mit immer kürzerem Abstand nach dem letzten regelmäßigen Impuls. Im oberen und mittleren Bild wird durch den Einzelimpuls ein einzelner Extraschlag ausgelöst, im untersten Bild folgt der Einzelimpuls so kurz nach dem letzten regelmäßigen Impuls, daß kein Extraschlag mehr ausgelöst werden kann, weil der Herzmuskel nach dem letzten regelmäßigen Impuls noch elektrisch unerregbar ist.

Abb. 81: Von links aus gesehen zunächst 3 Zusatzimpulse durch den externen Schrittmacher. Dann folgten mit immer geringerem zeitlichem Abstand zur letzten Stimulation 2 vorzeitige Impulse mit immer kürzerem Abständen. Im oberen und mittleren Bild wird durch die Doppelimpulse jeweils ein Extraschlag ausgelöst, im untersten Bild folgt dem 1. Zusatzimpuls noch ein Extraschlag, beim 2. Teil des Doppelimpulses folgt aber kein Extraschlag mehr, weil der Herzmuskel nach dem letzten Impuls noch elektrisch unerregbar ist.

Dazu stellt man zunächst mit Hilfe des externen Schrittmacher wieder eine Herzfrequenz von z.B. 100/min her, den man wieder durch einen einzelnen Impuls (s.o.) stört. Unmittelbar im Anschluß an diesen

Einzelimpuls gibt man dann einen 2. Störimpuls zunächst mit weitem und dann immer kürzerem Intervall zum 1. Impuls ab.

Die programmierte Stimulation wird dann beendet, wenn entweder das gesamte Protokoll durchgelaufen ist ohne daß eine bösartige Herzrhythmusstörung aufgetreten ist oder wenn bei irgendeiner Untersuchungsstufe ein solche bösartige Herzrhythmusstörung ausgelöst werden konnte.

Mapping

Um bestimmte Herzrhythmusstörungen erfolgreich behandeln zu können (z.B. durch eine Ablation) muß man nicht nur die Art der Herzrhythmusstörung (z.B. ventrikuläre Tachykardie, Vorhofflattern, Vorhofflimmern) kennen, sondern auch etwas über die „Anatomie der Rhythmusstörung“ kennen. Hier geht es beispielsweise darum, einen „Herd“ zu finden, von dem aus die Extrasystolen ausgehen; oder man muß elektrische Leitungsbahnen erkennen, die bestimmte Herzrhythmusstörungen benutzen.

Es ist für diese Zwecke erforderlich, daß man die elektrischen Impulse des Herzens und die anatomischen Strukturen des Herzens zusammen bringt. Bisher war dies nur im Kopf des untersuchenden Arztes möglich, der unter Röntgendurchleuchtung einen speziellen Elektrokatheter an bestimmte Stellen des Herzens plazierte und über den Katheter das elektrische Signal an genau dieser Stelle ableitete. Aus dem Röntgenbild hat der Arzt dann vermutet, an welcher Stelle des Herzens der Impuls aufgezeichnet wird. Eine genaue Ortsbestimmung des elektrischen Signals ist auf diese Weise aber nicht möglich gewesen.

Es sind inzwischen aber elektronische Systeme entwickelt worden, mit deren Hilfe die Anatomie des Herzens dreidimensional dargestellt werden kann, wobei die elektrischen Impulse dann in dieses dreidi-

mensionale Bild hinein projiziert werden. Auf diese Weise sieht man die anatomische Darstellung des Herzens mit den eingeblendeten elektrischen Impulsen. Es entsteht also sozusagen eine elektrische Landkarte des Herzens, daher die Bezeichnung „Mapping“ (Map: Engl. Wort für Landkarte).

Verwendet werden heute 2 elektronische Systeme: Das CARTO-System und das NavX/EnSite-Array. Nachfolgend beschreibe ich das CARTO-System:

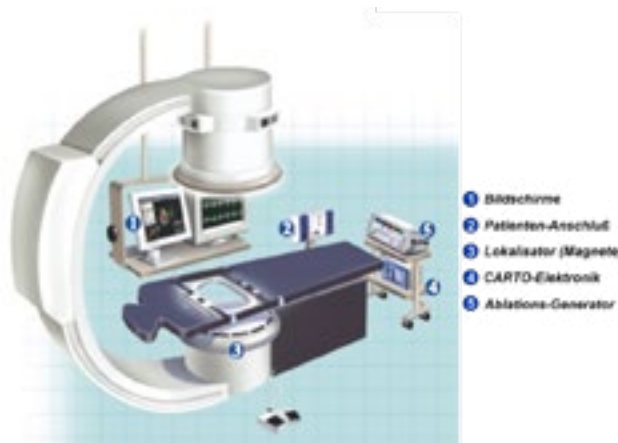

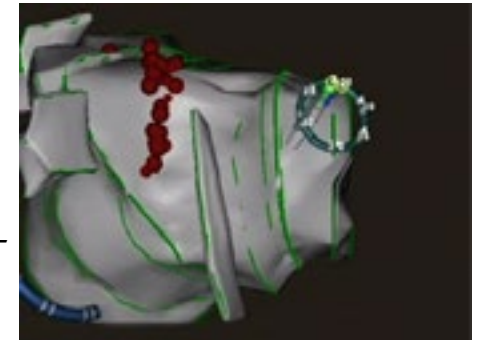Abb. 82

Es besteht aus einem System aus Magneten, die unterhalb des Untersuchungstisches angebracht sind und die schwache elektromagnetische Felder unterschiedlicher Frequenzen erzeugen (Abb. 82: „Lokalisator“). Desweiteren wird ein spezieller Katheter benutzt, der an seiner Spitze u.a. einen

Sensor trägt. Dieser Katheter wird nun in das Herz eingeführt, z.B. in die rechte Vorkammer.

Der Sensor des Katheters empfängt nun gleichzeitig alle Signale der unter dem Patienten angebrachten Elektromagnete („Lokalisator“). Je nachdem, wie weit die Katheterspitze von den jeweiligen Magneten entfernt ist empfängt er jedes Magnetsignal unterschiedlich stark. Aus dem Unterschied in der Signalstärke der einzelnen Magnete kann nun die Elektronik, an die der Katheter angeschlossen ist die Position des Katheters auf 1 mm genau berechnen.

Und indem der Katheter nun durch die Vorkammer geführt wird und an verschiedenen Stellen seiner Wände anstößt kann das CARTO-Gerät auf dem Bildschirm die Abbildung der Vorkammer auf einem Bildschirm darstellen (Film 13).



Film 13

Die anatomische Darstellung der Vorkammer ist dabei aber nur der 1. Schritt.

In einem 2. Schritt werden dann an unterschiedlichsten Stellen der Vorkammer über die Spitze des Katheters die elektrischen Impulse abgeleitet, die durch diese Stelle der Herzwand hindurch laufen. Diese elektrischen Impulse werden (wiederum durch die Elektronik des CARTO-Systems) in die anatomische Darstellung des Herzens eingezeichnet, sodaß auf diese Weise die elektrische Landkarte der Vorkammer entsteht.

Diese Landkarte kann entweder als stehendes Bild (Abb. 83) zu

einem ganz bestimmten Zeitpunkt im Ablauf eines Herzschlages oder als Film (Film 14) dargestellt werden, in dem man sehen kann, wie und auf

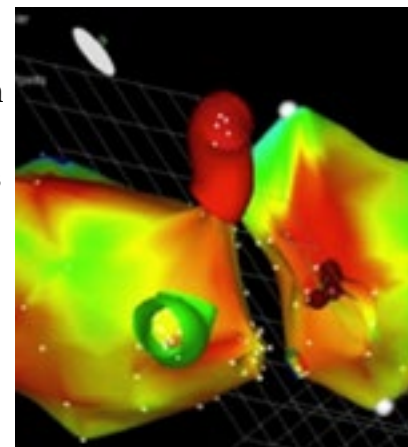
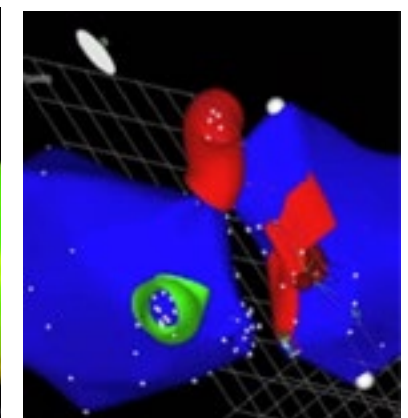


Abb. 83



Film 14

welchen Wegen sich die elektrischen Impulse durch die Herzwand bewegen.

Dieses Verfahren ermöglicht es beispielsweise, eine abnorme elektrische Leistungsbahn zu lokalisieren und mittels einer Ablation zu zerstören.

Und das Verfahren ermöglicht es auch, die Katheterspitze ohne ein Röntgengerät darzustellen: Wenn das CARTO-System einmal die Anatomie der rechten Vorkammer hergestellt und abgebildet hat kann man auf dieser künstlichen Landkarte den Katheter stets erkennen, denn er wird ja mit Hilfe des Magnetsystem lokalisiert.

Durchführung

Je nachdem, welches der oben beschriebenen Verfahren durchgeführt werden soll ist natürlich auch das Vorgehen unterschiedlich. In der Regel werden die meisten der verschiedenen Untersuchungs-“Unterformen“ während ein und derselben Untersuchung durchgeführt, die nachfolgende Beschreibung dient daher „nur“ zur Erklärung der einzelnen Methoden.

Sinusknotenerholungszeit

Man benutzt dazu eine Vene in der rechten Leistenregion. Diese Vene führt Blut vom Bein durch den Bauch zurück zum Herzens, wo das Blut in der rechten Vorkammer fließt.

Die Vene wird nach einer lokalen Betäubung der Haut zunächst mit einer Nadel punktiert. Nachfolgend wird mit Hilfe eines dünnen Metalldrahtes, den man über die Nadel in den Innenraum der Vene einführt eine sog. „Schleuse“ in das Gefäß eingeführt. Eine solche Schleuse ist (Sie werden hierüber bei der [Beschreibung der Herzkatheteruntersuchung](#) lesen) nichts anderes als ein kurzer Plastikschlauch mit einem

Gummiventil am äußeren Eingang. Durch dieses Ventil wird der eigentliche Untersuchungskatheter dann in die Vene eingeführt. Man benutzt solche Schleusen, weil sie es, wenn sie erst einmal im Blutgefäß plaziert wurden sehr leicht ermöglichen, andere Katheter (z.B. mit einer anderen Form, wenn der 1. Katheter nicht paßt) einzuführen („Alter Katheter raus, neuer Katheter rein“), ohne daß der Patient erneut punktiert werden muß.

Der elektrisch leitende Katheter schwimmt nun von der Leiste aus kommend mit dem Blutstrom mit und gelangt auf diese Weise in der rechten Vorkammer. Der Arzt steuert den Katheter dabei mit Hilfe eines Röntgengerätes, unter dem der Patient liegt.

Ist die Katheterspitze in der rechten Vorkammer angekommen wird sie in der Nähe der Einmündung der rechten oberen Hohlvene gegen die Wand der Vorkammer gedrückt. Hier liegt der Sinusknoten, d.h. die Katheterspitze befindet sich nun in unmittelbarer Nähe zum Sinusknoten.

Der Katheter wird dann außen an einen speziellen Herzschrittmacher angeschlossen. Über diesen Herzschrittmacher werden die elektrischen Impulse zur Beschleunigung des Herzschlages abgegeben, die ich in der Einleitung beschrieben hatte. Die eigenen Aktionen des Herzens werden mit Hilfe eines EKG aufgezeichnet, das wie bei einem normalen EKG mit Elektroden auf der Haut abgeleitet wird.

HIS-Bündel-Elektrokardiographie

Hierzu benutzt man in der Regel gleichzeitig mehrere Katheter, die man über die Vene der rechten Leistengegend einführt. Man kann dazu wiederum Schleusen benutzen: Entweder verwendet man eine einzige kräftige Schleuse, durch die mehrere Katheter gleichzeitig passen oder man benutzt 2 oder sogar noch mehr Schleusen, die man in dieselbe Vene in der rechten Leistengegend einführt, wobei man manchmal

(wenn in der Leiste wenig Platz ist) auf gleichzeitig die Vene der linken Leiste verwenden kann.

Meistens werden 3 verschiedene Katheter benutzt, die man jeweils an ein spezielles graphisches Aufzeichnungsgerät anschließt. Diese Katheter werden innerhalb des Herzens an verschiedenen Stellen plaziert:

1 Katheter wird (wie oben für die Sinusknotenerholungszeit beschrieben wurde) unter das Dach des rechten Vorhofes in die Nähe des Sinusknotens plaziert. Über diesen Katheter werden die elektrischen Impulse des Sinusknotens und der Vorkammer abgeleitet.

Der 2. Katheter wird durch den rechten Vorhof und durch die Tricuspidalklappe bis in die Spitze der rechten Hauptkammer vorgeführt. Über diesen Katheter werden die elektrischen Impulse des rechten Hauptkammer abgeleitet.

Der 3. Katheter wird ebenfalls durch den rechten Vorhof in die rechte Kammer vorgeführt. Hier wird er aber nicht in der Spitze der Hauptkammer, sondern so plaziert, daß er sich der Trennwand zwischen dem rechten und dem linken Herzen anlegt. Der av-Knoten liegt ja bekanntlich zwischen der Tricuspidal- und der Mitralklappe, das HIS'sche Bündel verläuft auf der Seite des rechten Herzens in der Trennwand zwischen der rechten und der linken Hauptkammer (Kammerseptum). Dieser 3. Katheter trägt an seiner Ende mehrere feine Metallringe, über die jeweils elektrische Impulse abgeleitet werden können (siehe Abb. 77). Das ist deshalb notwendig, weil das HIS'sche Bündel eine sehr feine Struktur ist und man den Katheter nie gezielt in seine exakte Nähe steuern kann. Über die Metallringe kann man nun an mehreren benachbarten Stellen Impulse ableiten, wobei man davon ausgehen kann, daß irgendeiner dieser Ringe per Zufall schon richtig liegen wird. Die Impulse dieses Ringe benutzt man dann zur Aufzeichnung des HIS-Bündel-Impulses.

Programmierte Stimulation

Bei dieser Untersuchung benutzt man die Vene in der Leistengegend, über die mit Hilfe einer Schleuse ein spezieller Herzkatheter eingeführt wird. Die Spitze dieses speziellen Herzkatheters wird dann mit Hilfe des Röntengerätes an bestimmte Stellen des Herzens gesteuert.

Nun wird der Katheter an einen speziellen Schrittmacher angeschlossen, mit dessen Hilfe die Impulse an das Herz abgegeben werden. In einem normalen EKG, das über die normalen Hautelektroden abgeleitet wird beobachtet der Arzt dabei die Reaktion des Herzens auf diese Impulse.

Mapping

Auch bei dieser Untersuchung benutzt man die Vene der Leistenregion: Die Haut wird betäubt, durch das betäubte Hautareal wird die Vene punktiert und nachfolgend wird eine Schleuse in das Gefäß eingeführt.

Das weitere Vorgehen hängt davon ab, welchen Teil des Herzens man untersuchen möchte: Die rechte Vorkammer (rechter Vorhof), die rechte Hauptkammer (rechter Ventrikel) oder die linke Vorkammer.

Wenn man die rechte Vorkammer oder Hauptkammer untersuchen wollte führt man einen speziellen Katheter in den rechten Vorhof oder die rechte Herzkatheter ein. Mit der Spitze dieses Katheters werden die Vor- bzw. Hauptkammer ausgetastet, indem die Katheterspitze in der jeweiligen Kammer hin und her bewegt und die Wände des Herzens berührt werden. Mit Hilfe der Magnete unter dem Untersuchungstisch wird die genaue Position der Katheterspitze ermittelt, sodaß nach einer kurzen Weile des Austastens eine dreidimensionale Darstellung der Herzkammer auf einem Bildschirm entsteht.

Gleichzeitig werden über die Spitze des Katheters die elektrischen Impulse des Herzens abgeleitet und aufgezeichnet. Auf diese Weise entsteht auf dem Bildschirm eine sog. „elektroanatomische“ Landkarte der Herzkammer, die anzeigt, die sich der elektrische Impuls durch die Wände der Herzkammer bewegt. Diese Darstellung der Herzkammer kann man auf dem Bildschirm mit Hilfe eines „Joysticks“ in alle Richtungen bewegen, um sich die Anatomie der Herzkammer und die dazu gehörenden elektrischen Impulse genau ansehen zu können. Auf den Landkarten werden die elektrischen Impulse farblich dargestellt: Rot zeigt den frühesten Zeitpunkt des Auftretens des elektrischen Impulses, violett den spätesten Zeitpunkt, dazwischen zeigen die Farben gelb, grün und blau alle möglichen Zeitpunkte des Auftretens des elektrischen Impulses, sodaß man auf diese Weise den Ablauf des elektrischen Impulses zu einem bestimmten Zeitpunkt genau verfolgen kann. Manchmal fertigt man aus diesen Informationen auch kleine Filme an, auf denen man sehen kann, wie der elektrische Impuls durch die Herzwand läuft.

In vielen Fällen muß man allerdings nicht den rechten, sondern den linken Teil des Herzens, vor allem den linken Vorhof untersuchen. Hierzu muß der spezielle Untersuchungskatheter vom rechten in den linken Vorhof vorgeführt werden. Das hierzu benutzte Verfahren nennt man „transseptales Vorgehen“:

Man führt dazu zunächst einen speziellen Katheter durch die Vene der Leiste in die obere Hohlvene vor und zieht ihn vor dort etwas zurück, bis seine Spitze im rechten Vorhof gelegen ist. Hier stößt man gegen die Trennwand zwischen rechter und linker Vorkammer (= Vorhofseptum). Der spezielle Katheter trägt an seiner Spitze eine feine Nadel. Mit Hilfe des Röntgengerätes, unter dem der Patient liegt steuert man diese Nadel so, daß sie am Vorhofseptum anliegt. Wenn sie genau plaziert wurde durchstößt man das Septum. Auf diese Weise liegt die Spitze der Nadel nun in der linken Vorkammer, wovon man sich über-

zeugen kann, indem man durch die Nadel die typische Blutdruckkurve des linken Vorhofs mißt und auf dem Bildschirm anzeigt.

Über die Nadel führt man als nächstes eine feine Schleuse über das Vorhofseptum und zieht die Nadel wieder heraus. Es bleibt nun eine Schlauchverbindung zwischen der Leistenvene und der linken Vorkammer. Durch diese Schlauchverbindung kann man nun den speziellen elektrischen Herzkatheter bis in den linken Vorhof vorführen. Dort macht man mit diesem Katheter nun dasselbe, was oben für die Untersuchung des rechten Vorhofes beschrieben wurde: Man tastet die linke Vorkammer ab und zeichnet die elektrischen Impulse der Vorhofwand auf.

In vielen Fällen ist es erforderlich, nicht nur 1, sondern 2 oder sogar 3 Katheter in die linke Vorkammer einzuführen. Dies ist z.B. dann erforderlich, wenn man nicht nur (wie beschrieben) eine elektroanatomische Landkarte erstellen möchte, sondern wenn man versuchen möchte, bestimmte Herzrhythmusstörungen (z.B. Vorhofflimmern) zu provozieren, um dann mit Hilfe des Mappings die elektrischen Abläufe dieser Herzrhythmusstörungen genau zu untersuchen. Der eine Katheter dient dabei als „Mapping-Katheter“, der andere als „Provokationskatheter“, mit dessen Hilfe man das Herz wie bei der programmierten Stimulation provozieren kann. Und der 3. Katheter kann dann notwendig sein, wenn man die ausgelöste Herzrhythmusstörung behandeln möchte, indem man eine Ablation durchführt.

Was merkt man?

Sinusknotenerholungszeit

Bis auf die Punktion der Leisten-Vene ist das Verfahren ein wenig schmerzhaft (wie bei einer Blutabnahme). Die Vene wird erst dann punktiert, wenn die Haut über dem Gefäß lokal betäubt wurde. Diese lokale Betäubung verursacht ein leichtes Brennen (wie die Betäu-

bungsspitze des Zahnarztes).

Der Weg des Katheters durch die Venen und seine Platzierung innerhalb des Herzens sind völlig schmerzlos, denn Gefäße und Herz tragen auf ihrer Innenseite keine Nerven, die Schmerz verursachen könnten.

Die Abgabe der elektrischen Impulse ist ebenfalls schmerzlos. Viele Patienten empfinden diesen Untersuchungsteil jedoch als unangenehm, weil es zum Herzklopfen und manchmal auch zum Gefühl des Herzrasens kommt (wenn der Arzt mit dem Impulsgeber die Geschwindigkeit des Herzschlages steigert).

HIS-Bündel-Elektrokardiographie

Die Durchführung dieser Untersuchung ist, bis auf die Punktionen der Leiste und die vorherige Lokalanästhesie völlig schmerzlos.

Weil bei dieser Art der elektrophysiologischen Untersuchung keinerlei Impulse an das Herz angegeben werden, sondern nur Impuls registriert und aufgezeichnet werden verspürt der Betroffene auch keine Stolperschläge des Herzens. Es kann allerdings vorkommen, daß bei der Einführung der Katheter und bei ihrer Platzierung innerhalb des Herzens einzelne Extraschläge mechanisch ausgelöst werden, die der Betroffene verspürt.

Programmierte Stimulation

Auch diese Untersuchung ist bis auf die Punktion der Leistenvene schmerzlos.

Die Abgabe der Impulse an das Herz verursacht ebenfalls keinerlei Schmerzen; man bemerkt das Stolpern des Herzens, das durch die Impulse verursacht wird aber in Form von „Herzklopfen“ oder „Herzstolpern“.

Wenn die Untersuchung positiv ausfällt, d.h. wenn man eine gefährliche Herzrhythmusstörung auslöst kann es vorkommen, daß man schwindelig oder sogar ohnmächtig wird. Im „Idealfall“ (aus der Sicht des Arztes) werden bei einer solchen programmierten Stimulation also diejenigen Beschwerden auftreten, die Anlaß zur Untersuchung waren.

Der Arzt wird das ausgelöste Herzjagen entweder in Gestalt einer Überstimulation oder einer Elektroschocktherapie beenden. In aller Regel spürt man von dieser Behandlung nichts, aber wenn man eine Elektroschocktherapie hat anwenden müssen spürt man manchmal, wenn man wieder aufwacht, ein Brennen der Haut am Brustkorb. Dieses Brennen wird durch eine Verbrennung der Haut an den Stellen, an denen die Elektroschock-Elektroden gelegen haben verursacht und sie verschwinden nach einigen Stunden (oder manchmal einigen wenigen Tagen) wieder.

Mapping

Das eigentliche Mapping verläuft bis auf die Punktion der Vene in der Leiste schmerzfrei.

Lediglich dann, wenn man transeptal vorgehen und das Vorhofseptum durchstoßen muß bemerkt die meisten Patienten einen leichten Druck in der Herzgegend. Dieser Druck vergeht aber innerhalb kürzester Zeit.

Muß die Herzrhythmusstörung provoziert werden verspürt man Herzklopfen und manchmal einen beschleunigten Herzschlag. Weil diese Untersuchung meistens zur Untersuchung und nachfolgenden Behandlung von Vorhofflimmern eingesetzt wird muß man nicht damit rechnen, schwindelig oder sogar ohnmächtig zu werden (siehe „programmierte Stimulation“), obwohl dies in sehr seltenen Fällen geschehen kann.

Was kann passieren (Komplikationen)?

Sinusknotenerholungszeit

Als Folge der Punktion der Leistenvene kann es zu Entzündungen oder zu Gerinnselbildungen in den Becken- und Beinvenen kommen. Grundsätzlich können solche Gerinnselbildungen gefährlich werden, weil sie sich lösen und in die Lungen schwimmen können. Hier kann dann eine „Lungenarterienembolie“ auftreten.

Der Katheter kann auf dem Weg von der Leiste zum Herzen das Blutgefäß verletzen und durchbohren, was natürlich gefährlich werden könnte. Weil er aber sehr weich ist und der Arzt ihn ja nicht „blind“, sondern gezielt durch den Körper vorführt sind diese Komplikationen extrem selten.

HIS-Bündel-Elektrokardiographie

Hier gilt grundsätzlich dasselbe, was ich oben für die Sinusknotenerholungszeit beschrieben habe.

Zusätzlich kann es aber vorkommen, daß die mechanisch ausgelösten Extraschläge durch den Katheter in der rechten Hauptkammer bösartige Rhythmusstörungen ausgelöst werden. Die gefährlichste Komplikation ist daher die Auslösung eines Herzstillstandes, indem schnelles Kammerflattern oder sogar Kammerflimmern ausgelöst wird. Diese Herzrhythmusstörung erfordert eine sofortige Elektroschockbehandlung. Todesfälle bei dieser Untersuchung sind beschrieben, aber extrem selten.

Programmierte Stimulation

Es kann zu denselben Komplikationen kommen, die ich weiter oben unter dem Kapitel „Sinusknotenerholungszeit“ beschrieben haben. Auch bei der programmierten Stimulation treten solche Komplikatio-

nen nur sehr selten auf.

Das Auftreten bösartiger Herzrhythmusstörungen (Herzrasen, ventrikuläre Tachykardien, Kammerflimmern) gehört bei dieser Untersuchung nicht unbedingt zu den Komplikationen. Denn die Auslösung solcher Rhythmusstörungen gehört ja letztlich zu den Zielen und Absichten der Untersuchung.

Mapping

Komplikationen sind sehr selten und bestehen aus denselben Möglichkeiten, wie ich sie oben für die anderen elektrophysiologischen Untersuchungen beschrieben habe.

Auch beim transeptalen Vorgehen können Komplikationen auftreten, die aber selten sind, wenn die Untersuchung von geübten Ärzten durchgeführt wird. Die Komplikationen entstehen dadurch, daß die Nadel des Punktionskatheters nicht den linken Vorhof, sondern die freie Wand des Vorhofes durchsticht oder die Hauptschlagader trifft, die in die Nähe des Septums verläuft. In diesen Fällen können Herzbeutelergüsse und Perforationen (Löcher) in der Aortenwand auftreten, wobei diese Komplikationen schwer sind und auch tödlich enden können. Aber sie sind selten.

Ergebnisse

Sinusknotenerholungszeit

Diese Untersuchung wird durchgeführt, um die Funktion des Sinusknotens zu untersuchen und um damit festzustellen, ob er normal arbeitet oder ob seine Funktion gestört ist. Eine solche Funktionsstörung tritt im Rahmen einer Krankheit mit Namen „Kranker Sinusknoten“ oder „sick sinus syndrome“ auf und könnte dann beispielsweise Ursache von Schwindel- oder sogar Ohnmachtsanfällen sein, die man

durch die Einpflanzung eines Herzschrittmachers behandeln kann.

Wenn man den Sinusknoten durch die Abgabe von Schrittmacherimpulsen vorübergehend „ausschaltet“ dauert es normalerweise nur eine sehr kurze Zeit, bis er wieder arbeitet. Diese Zeitdauer mißt man aus; man kann diese Zeitdauer als absolute Zeit (in MilliSekunden) angeben oder sie auf die „normale“ Herzfrequenz des Patienten beziehen. Für diese korrigierte Sinusknotenzeit subtrahiert man die Zeitdauer zwischen den letzten Herzschlägen vor Einschalten des Schrittmachers von der Zeitdauer der Pause nach Abschalten des Schrittmachers. Normal sind unkorrigierte Zeiten von weniger als 1.500 msec bzw. weniger als 500 msec.

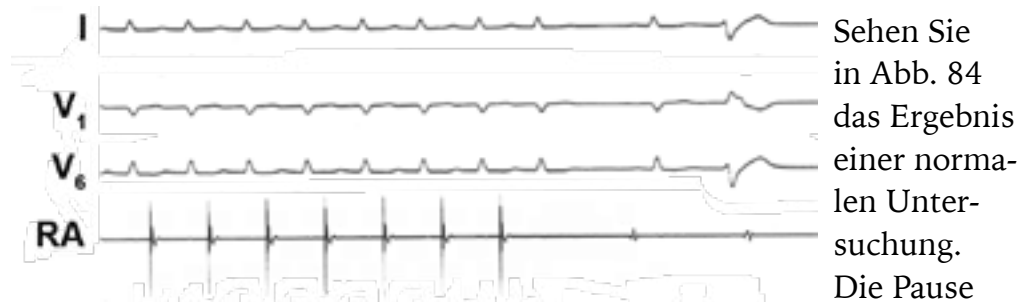


Abb. 84

Sehen Sie in Abb. 84 das Ergebnis einer normalen Untersuchung. Die Pause zwischen dem letzten Schlag des

Schrittmachers (hohe Zacke in Ableitung „RA“) und dem 1. Schlag des Sinusknotens beträgt ca. 1.000 msec, was normal ist. Korrigiert man diesen Wert um die Zeit zwischen

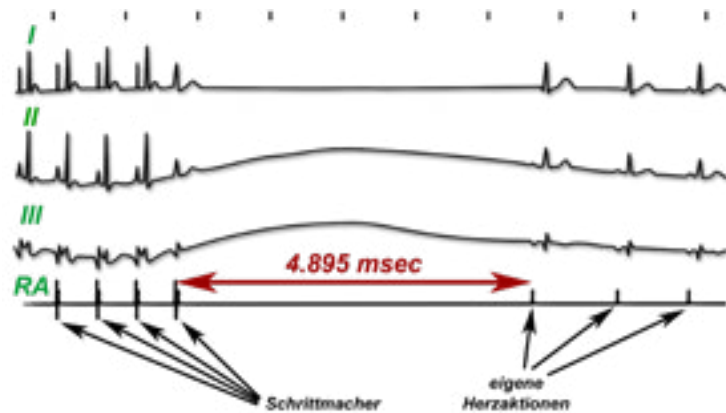


Abb. 85

den letzten beiden Herzschlägen vor Einschalten des Schrittmachers (in Abb. 84 nicht dargestellt, 850 msec) errechnet sich eine korrigierte Sinusknotenerholungszeit von 150 sec, was ebenfalls normal ist.

In Abb. 85 sehen Sie hingegen einen Patienten mit krankem Sinusknoten:

Hier beträgt die Zeit zwischen dem letzten Schrittmacherimpuls und der 1. Aktion des Sinusknotens 4.895 msec, was eindeutig krankhaft ist. Korrigiert man diese Zeit um die Zeitdauer der letzten Herzschläge vor Einschalten des Schrittmacher (770 msec) kann man eine korrigierte Sinusknotenerholungszeit von 4.125 msec berechnen, was ebenfalls krankhaft verlängert ist. Dieser Patient hat also eine gestörte Sinusknotenfunktion, weshalb er in den vergangenen Monaten mehrfach kurz ohnmächtig geworden war. Das Syndrom des kranken Sinusknotens, unter dem er litt wurde durch die Einpflanzung eines Herzschrittmachers behandelt.

HIS-Bündel-Elektrokardiographie

Bei dieser Untersuchung geht es darum, die Leitungsfunktion des av-Knotens und des HIS'schen Bündels zu untersuchen. Man wendet auch diese Untersuchung an, wenn man wissen möchte, ob hier Leitungsunterbrechungen vorliegen. Besondere Bedeutung hat die Untersuchung, wenn man aufgrund des EKG vermutet, daß eine Leitungsunterbrechung in 2 von 3 Leitungsbahnen innerhalb der Herzkammern vorliegt (sog. bifaszikulärer Block) und daß möglicherweise eine Unterbrechung der 3. Leitungsbahn eintritt, was dann zu einer vollständigen Unterbrechung der elektrischen Leitung zwischen dem av-Knoten und dem Muskel der Herzkammer führen würde. In einem solchen Fall träte ein vollständiger av-Block mit Herzstillstand oder extrem langsamem Herzschlag auf.

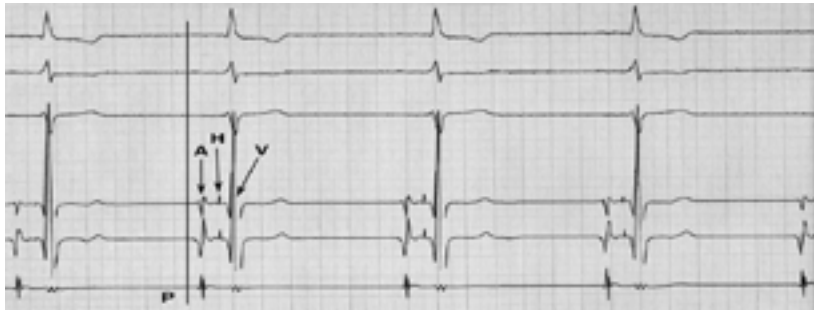


Abb. 86

In Abb. 86 sehen Sie die Aufzeichnung eines normalen HIS-Bündel-EKGs.

Beachten Sie in der 4. Ableitung von oben in der Ableitung das HIS-Bündel-EKG, in das der Beginn der elektrischen Erregung der Vorkammern („P“) eingezeichnet wurde. Ausgemessen werden

- die Zeit zwischen der P-Linie (Beginn der elektrischen Erregung der Vorkammern) und der A-Zacke (Erregung des av-Knotens) (P-A-Intervall)
- die Zeit zwischen der A- und der H-Zacke (A-H-Intervall, Zeit zwischen der Erregung des av-Knotens und der Erregung des HIS'schen Bündels) und die
- H-V-Zeit (Zeit zwischen der Erregung des HIS'schen Bündels und der Herzkammern).

Alle diese Zeiten sind normal (P-A: bis 45 msec, A-H: bis 130 msec, H-V: bis 55 msec).

In der Abbildung 87 sehen Sie hingegen einen krankhaften Befund:

Hier ist die Zeit zwischen der Erregung des HIS'schen Bündels und der Erregung der Herzkammern (H-V-Intervall) verlängert.

Die Patientin, zu der dieses HIS-Bündel-EKG gehört hatte ein auffäl-

liges EKG, das vermuten ließ, daß es zu einer Unterbrechung des rechten und des vorderen

linken Erregungsschenkels innerhalb der Kammern gekommen war. Der elektrische Impuls hatte daher nur noch den hinteren linken Erregungsschenkel, um vom av-Knoten zum Herzmuskel der Herzkammern zu gelangen.

Das HIS-Bündel-EKG zeigte nun durch die Verlängerung der Zeit zwischen der Erregung des av-Knotens und der Herzkammern (H-V-Intervall), daß auch diese letzte verbliebene Leitungsbahn geschädigt war und daß die Gefahr einer totalen Leitungsunterbrechung bestand.

Um die Gefahr eines Herzstillstandes infolge eines kompletten av-Blocks zu beseitigen wurde dieser Patientin prophylaktisch ein Herzschrittmacher eingepflanzt. (2 Jahre nach der Einpflanzung des Schrittmachers zeigte das EKG eine komplette Leitungsunterbrechung in Gestalt eines totalen av-Blocks mit einer extrem niedrigen eigenen Herzfrequenz von 15/min; die prophylaktische Einpflanzung des Schrittmachers aufgrund des Ergebnisses des HIS-Bündel-EKG hat dieser Patientin daher wahrscheinlich das Leben gerettet.)

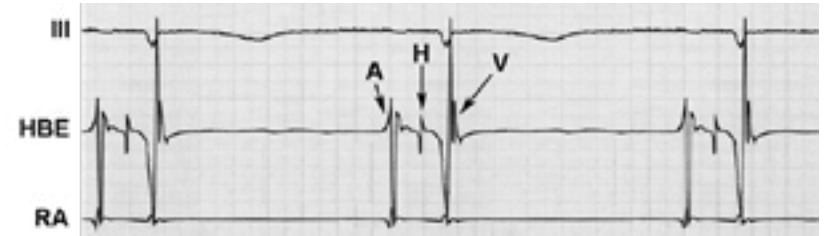


Abb. 87

Programmierte Stimulation

Die programmierte Stimulation kann angewandt werden, um zu untersuchen, ob der Herzmuskel der Herzkammern übermäßig „empfindlich“ ist.

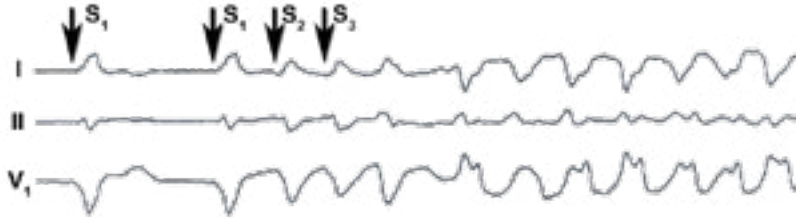


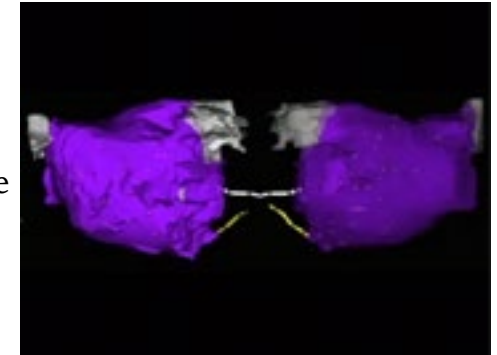
Abb. 88

In Abb. 88 sehen Sie die Untersuchung bei einem 67 Jahre alten Patienten, der 5 Monate zuvor einen Vorderwandinfarkt erlitten hatte und während der AHB-Maßnahme einmal ohnmächtig geworden war und nachfolgend mehrere z.T. heftige Schwindelattacken erlitten hatte. Nach dem Vorderwandinfarkt war die Pumpfunktion der linken Herzkammer erheblich vermindert, weil die gesamte Vorderwand vernarbt war. Sie sehen die Abgabe von 3 Stimulationsimpulsen, die zur Auslösung einer gefährlichen Herzrhythmusstörung („ventrikuläre Tachykardie“) führt.

Der Patient wurde nachfolgend mit einem Rhythmus-stabilisierenden Medikament (Amiodarone) behandelt. (Der Fall ist viele Jahre alt; heutzutage hätte man dem Patienten ohne eine programmierte Stimulation einen automatischen Defibrillator (AICD) implantiert.

Mapping

Sehen Sie in Film 15 den Film eines Mapping, das Ihnen zeigt, wie die elektrischen Impulse über die Wände der Vorhöfe laufen.

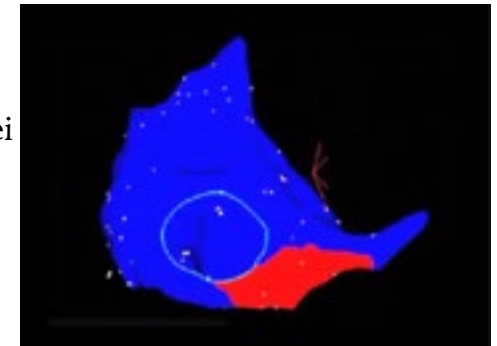


Film 15

Bei der Rhythmusstörung, die hier dargestellt wird handelt es sich um eine Vorhoftachykardie (in Zeitlupe).

Hierbei handelt es sich um Herzjagen, das dadurch ausgelöst wird, daß in der Wand der Vorkammer ein „Störsender“ arbeitet, der in schneller Reihenfolge elektrische Impulse bildet, die sich über die Vorkammern (hier in Zeitlupe dargestellt) und von den Vorkammern auf die Herzkammern ausbreiten.

In Film 16 sehen Sie das Mapping bei einem Patienten mit einer anderen Rhythmusstörung aus den Vorkammern, dem Vorhofflattern.



Film 16

Wenn Sie sich den Film ansehen werden Sie den Unterschied zur supraventrikulären Tachykardie sofort erkennen:

Bei der supraventrikulären Tachykardie breitet sich der elektrische Impuls wellenförmig über die gesamte Wand der Vorkammern aus; beim Vorhofflattern hingegen verläuft die Erregung wie eine kreisende Front (in diesem Fall:) gegen den Uhrzeigersinn. Dieses Bewegungsmuster ermöglicht es, daß man mit Hilfe einer Ablation eine linienförmige Narbe in den Weg der kreisenden Erregung „brennt“.

Diese Narbe wirkt als Isolierung, d.h. daß die elektrische Erregung nicht darüber „springen“ kann, sodaß die Rhythmusstörung garnicht erst entstehen kann.

Event-Rekorder

Aufzeichnung eines EKG beim Eintreten bestimmter Ereignisse (Event = Ereignis)

Prinzip

Das Gerät dient dazu, Herzrhythmusstörungen zu entdecken:

Herzrhythmusstörungen kann man nur mit einem EKG feststellen und genauer identifizieren. Oft treten diese Rhythmusstörungen aber so selten und unberechenbar auf, daß sie weder in einem normalen EKG in der Praxis des Arztes noch im 24-Stunden-Langzeit-EKG aufgezeichnet werden. In diesen Fällen benutzt man Geräte, die auch seltene Ereignisse im EKG aufzeichnen. Man nennt sie „Ereignis-Rekorder“.

Im Laufe der vergangenen Jahre hat man verschiedene solcher Geräte entwickelt:

Die ersten Geräte (Abb. 89) sehen aus wie ein Armbanduhr, die man sich ums Handgelenk gebunden hat. Sie hatten auf ihrer Unterseite kleine Metallplättchen (= Elektroden), die im Kontakt mit der Haut waren und über die das EKG aufgezeichnet wurde. Ausgelöste wurde die Aufzeichnung durch einen kleinen Knopf, den der Patient drücken mußte, wenn er Herzklopfen oder ähnliche Beschwerden verspürte. Die aufgezeichneten EKGs waren von sehr schlechter Qualität, weil die Plättchen nicht immer festem Kontakt zur Haut hatten und wackelten, was viele Störimpulse verursachte, sodaß man die EKG-Kurven in vielen Fällen nicht interpretie-



Abb. 89

ren und auswerten konnte. Man hat diese Technik daher mittlerweile verlassen.

Heute verwendet man 3 Sorten von Geräten:

Externer Ereignis-Rekorder

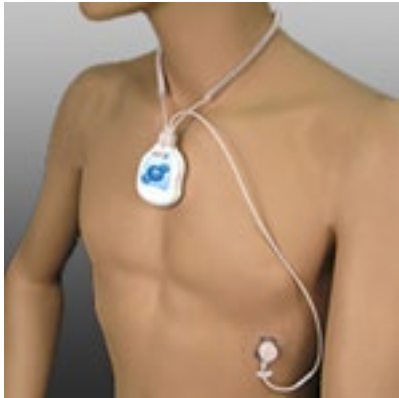

Abb. 90

Die eine Gerätesorte hat etwa die Größe eines iPhones. Es wird in einer Tasche am Gürtel getragen oder die man sich um den Hals hängen kann (hängt vom Hersteller ab) (Abb. 90). Es gibt Geräte, die das EKG über aufgeklebte Elektroden ableiten und andere Geräte, die im Fall auftretender Beschwerden auf die Brust gedrückt werden und die das EKG dann über kleine Elektroden ableiten. In beiden Fällen wird die Aufzeichnung des EKG

manuell durch den Betroffenen ausgelöst, der auf einen Knopf drücken muß. Das gespeicherte EKG kann dann über Telefon zu einem Arzt übertragen werden, der es auswertet.

Implantierbarer Ereignis-Rekorder



Abb. 91

Dieser Gerätetyp (Abb. 91) hat etwa die Größe zweier nebeneinander liegender Zigaretten (ich bitte diesen für einen Kardiologen schlechten Vergleich zu entschuldigen) und wird unter der Haut des Brustkorbes implantiert.

Das metallene Gehäuse des Gerätes dient als EKG-Elektrode, sodaß

die Qualität der Aufzeichnungen nahezu störungsfrei ist. Diese Geräte zeichnen das EKG kontinuierlich, d.i. pausenlos auf, speichern es aber nur dann, wenn es entweder Auffälligkeiten im Herzschlag (zu langsamer, zu schneller oder unregelmäßiger Herzschlag) erkennt (Automatik-Funktion) oder wenn der Betroffene mit einer Art Fernbedienung die Aufzeichnung selber startet (manueller Betrieb).

smartWatch

Mittlerweile haben auch verschiedene „Armbanduhren“ die Funktion, EKGs aufzeichnen zu können (Abb. 92). Wenn Sie sich für eine solche Uhr interessieren suchen Sie im Internet unter den Suchbegriffen „Watch“ und „EKG“.



Abb. 92

Alle smartWatches arbeiten nach demselben Prinzip: An der Unterseite der Geräte, also dort, wo sie in Kontakt mit der Haut kommen sind Elektroden eingebaut, die das elektrische Signal des EKG aufnehmen. Obwohl die Uhren relativ klein sind erkennen sie das EKG in der Regel einwandfrei.

Die Geräte unterscheiden sich dadurch, wie sie mit dem EKG umgehen, d.h. ob sie das EKG kontinuierlich aufzeichnen und analysieren, ob die Aufzeichnung vom Träger der Uhr manuell ausgelöst werden muß oder ob z.B. eine mehr oder weniger kontinuierliche Analyse des EKG im Hinblick auf Unregelmäßigkeiten des Herzschlages, zu langsame oder zu schnelle Herzaktionen erfolgt. Alle mir bekannten smartWatches können die aufgezeichneten EKGs zudem als PDF-Datei etwa an den Hausarzt übertragen.

Durchführung

Äußerlicher (= externer) Ereignis-Rekorder

Das Gerät wird für eine Zeitdauer von 1 – 2 Wochen getragen. Der Patient trägt es am rechten oder linken Handgelenk bzw. hängt es sich mit einer Tasche um den Hals. Bei jedem Ereignis drückt er auf eine Taste, die die Abspeicherung eines kurzen EKG-Streifens startet.

Am Ende der Aufzeichnungsphase wird der Rekorder in der Praxis des Arztes an ein normales EKG-Gerät angeschlossen und die aufgezeichneten Ereignisse ausgedruckt.

Implantierbarer Ereignis-Rekorder

Das Gerät wird über einen kleinen Hautschnitt in lokaler Betäubung unter die Haut der rechten oder linken Brust geschoben. Es handelt sich um einen kleinen Eingriff, der mit keinen erwähnenswerten Risiken und Belästigungen verbunden ist, Kabel, mit denen das Gerät direkt mit dem Herzen verbunden ist (wie bei einem Herzschrittmacher) werden nicht benötigt.

Die Batterie des Gerätes hält 2-3 Jahre lang, danach sollte das Gerät wieder entfernt werden, wobei diese Entfernung ein ähnlich banaler Eingriff ist wie die Einpflanzung. Auch die Entfernung des Gerätes erfordert nur eine lokale Betäubung.

Als Träger eines solchen implantierten Gerätes unterliegt man keinerlei Einschränkung, d.h. man darf sich sportlich betätigen, in die Sauna gehen, durch die Sicherheitsschleusen eines Flugplatzes gehen, schwimmen, mit Röntgen- oder Kernspin-Geräten (MRT) untersucht werden usw..

Wenn man das Krankenhaus verlassen hat trägt man eine kleine Fernbedienung bei sich, mit der man die Aufzeichnung des EKG manuell

auslösen kann.

Immer dann, wenn man die Aufzeichnung ausgelöst hat, anderenfalls in bestimmten Zeitabständen, die man mit dem Arzt vereinbart geht man zum Kardiologen oder in das Krankenhaus, in dem das Gerät eingepflanzt wurde, damit die EKGs hier „ausgelesen“ werden. Dazu legt der Arzt einen sog. „Programmierkopf“ auf die Haut über dem Gerät und fragt den EKG-Speicher elektronisch und über Funk ab. Auch diese Maßnahme verursacht (bis auf die übliche Wartezeit im Krankenhaus, bis man an die Reihe kommt) keinerlei Belästigungen.

Unmittelbar nach dem Auslesen des Gerätes kann der Arzt die EKG-Kurve betrachten und feststellen, ob und welche Herzrhythmusstörungen der Betroffene zu welcher Zeit gehabt hat.

smartWatch

Die EKG-Funktion einer Uhr bedarf einer bestimmten Software, die nicht auf jeder Uhr vorhanden ist. Bei den Apple Matches ist z.B. die Serie 4, 5 oder 6 erforderlich.

An dieser Stelle beschreibe ich nur die Arbeitsweise der Apple Watch, weil ich mit damit am besten auskenne.

Das Gerät hat 2 Funktionen:

1. Es überwacht die Herzfrequenz in gewissen Abständen automatisch, die Frequenzanalyse kann aber auch manuell ausgelöst werden. Wenn man das Gerät entsprechend eingestellt hat schickt es eine Mitteilung und warnt den Träger bei zu schnellem, zu langsamem oder unregelmäßigem Herzschlag.
2. Unabhängig hiervon kann man eine manuelle EKG-Aufzeichnung auslösen. Dieses EKG wird auf der Uhr angezeigt und daraufhin analysiert, ob der Herzschlag regelmäßig oder unregelmäßig ist

und mit welcher Geschwindigkeit (Frequenz) das Herz schlägt.

Über das angeschlossene iPhone läßt sich die EKG-Kurve ausdrucken und als PDF-Datei im Anhang an eine eMail z.B. an den Hausarzt versenden.

Was merkt man?

Die Untersuchung mit dem externen Ereignis-Rekorder und der smartWatch ist vollkommen schmerzlos.

Die Einpflanzung des implantierbaren Rekorders ist wegen des Einstichs in die Haut zur lokalen Betäubung etwas unangenehm (ähnlich, aber bei Weitem nicht so schlimm wie beim Zahnarzt), danach ist auch diese Untersuchung vollkommen schmerzfrei; man bemerkt das kleine unter der Haut liegende Gerät nicht und wird nicht belästigt. Auch das „Auslesen“ des EKG ist schmerzlos.

Was kann passieren (Komplikationen)?

Bei der Verwendung eines externen Ereignis-Rekorders und der smart-Watch gibt es keine Komplikationen.

Die einzige Komplikation bei der Einpflanzung eines implantierbaren Rekorders ist die Infektion der Implantationsstelle und der Gerätesche. Dies sind extrem seltene Komplikationen.

Welches Gerät sollte man wählen?

Alle verfügbaren Geräte haben ihre Nachteile:

- Der äußere event-Rekorder ist bei längerem Tragen unbequem, denn das Gerät wird um den Hals gehängt und schlenkert dort herum. Zudem kann das Gerät nachts beim Schlafen stören. Es kommt hinzu, daß die Elektroden nach jedem Duschen gewechselt und

neu aufgeklebt werden müssen. Und man sollte schließlich nicht außer Acht lassen, daß der Betroffene die Untersuchung selber bezahlen muß (als IGeL-Leistung). Dabei schwanken die Kosten zwischen 20,-€ für die Ausgabe des Gerätes und nachfolgend 1,-€ für jeden Tag, an dem man es trägt bis zu 34,-€ pro Woche „Tragezeit“ für das Gerät, jeder Arzt berechnet dies anders.

- Der Nachteil eines implantierbaren event-Rekorders ist, daß er durch einen (sehr kleinen) operativen Eingriff implantiert und nach Erschöpfung seiner Batterie ebenfalls operativ wieder entfernt werden muß. Seine Einpflanzung ist schwerwiegenden Fällen vorbehalten, daher übernehmen die gesetzlichen und privaten Krankenkassen die Kosten selbstverständlich.
- Die Verwendung einer smartWatch erscheint als die einfachste und bequemste Lösung. Ihr Nachteil ist aber vor allem der hohe Preis für ihre Anschaffung (u.U. mehrere hundert Euro), die von den Krankenkassen nicht übernommen werden. Zum anderen muß die Aufzeichnung des EKG manuell ausgelöst werden, was bei dem kleinen Display der Uhr nicht ganz einfach ist und etwas Zeit benötigt.

Die Frage, welches Gerät man wählen soll hängt wie bei vielen Dingen im Leben von verschiedenen Faktoren ab:

- Häufig auftretende Ereignisse

Hier ist das Langzeit-EKG die Untersuchung der Wahl, denn sie ist einfach und kostengünstig.

- Eher selten auftretende Ereignisse (häufiger als 1 - 2x/Woche)

Hier hat man die Wahl zwischen einem 48 - 72-Stunden-Langzeit-EKG, einem äußeren Ereignis-Rekorder oder einer smartWatch:

Die Kosten für das Langzeit-EKG werden von der Krankenkasse vollständig übernommen, äußeren Ereignis-Rekorder und smart-Watch muß man selber bezahlen.

Langzeit-EKG und äußerer Ereignis-Rekorder erfordern die Anlage von Elektroden, die mit Kabeln an das Gerät angeschlossen werden, zudem muß bei langer Laufzeit der Geräte oft ein Batterie-wechsel erfolgen. Die Geräte sind also relativ unbequem.

Eine smartWatch ist am einfachsten und bequemsten, jedoch sehr teuer.

Wenn Sie mich fragen: Ich würde zum 48 - 72-Stunden-Langzeit-EKG raten und diese Untersuchung, falls keine Rhythmusstörungen aufgezeichnet werden und auch keine Beschwerden aufgetreten sind evtl. wiederholen.

- Sehr selten auftretende Ereignisse (seltener als 1x/Woche)

Hier hat man die Wahl zwischen einem implantierbaren Rekorder oder einer smartWatch. Welches Gerät man wählen sollte würde ich davon abhängig machen, welche Beschwerden vorliegen (Schwindel bzw. Ohnmachtsanfälle oder „nur“ Herzklopfen).

- Bedrohliche Herzrhythmusstörung möglich

Jeder Mensch hat Unregelmäßigkeiten des Herzschlages (Herzrhythmusstörungen), aber nur weniger Menschen empfinden diese Arrhythmien als unangenehm. Gefährlich sind Herzrhythmusstörungen dann, wenn das Herz strukturell krank ist, d.h. wenn z.B. der Herzmuskel nach einem Herzinfarkt vernarbt ist, wenn der Herzmuskel erkrankt ist (Kardiomyopathie) oder wenn Herzklappenfehler vorliegen. Und dabei ist die mögliche Gefährdung oft unabhängig davon, was man verspürt. Vereinfacht gesagt: Das,

was man als extrem unangenehmes Herzklopfen verspürt ist in der Regel harmlos, die gefährlichen Herzrhythmusstörungen bringen einen schmerzlos um. (Dies gilt nur für Herzklopfen, nicht für Ohnmachtsanfälle und Schwindel!)

An die Möglichkeit bedrohlicher Herzrhythmusstörungen muß man also immer dann denken, wenn schwerwiegende Beschwerden auftreten (z.B. Schwindel oder gar Ohnmachtsanfälle), die nicht durch andere Erkrankungen oder Störungen erklärt werden können und bei Menschen, bei denen eine strukturelle Herzerkrankung vorliegt. Wenn man schon einen Herzinfarkt durchgemacht hat, wenn ein schwerwiegender Herzklappenfehler vorliegt oder wenn der Herzmuskel erkrankt ist ist die Lage anders als bei Menschen, die z.B. die Neigung zu niedrigem Blutdruck haben.

Wenn Ihr Hausarzt in Zusammenarbeit mit einem Kardiologen bedrohliche Herzrhythmusstörungen für denkbar und daher eine weitere Abklärung für notwendig hält würde ich am ehesten zur Anwendung eines implantierbaren Rekorders raten. Im Falle solcher möglichen schwerwiegenden Herzrhythmusstörungen werden die Kosten für die Implantation des Rekorders nämlich vollständig von der Krankenkasse übernommen. Eine smartWatch hingegen muß man selber bezahlen.

Und es gibt noch ein Argument gegen die smartWatch:

Stellen Sie sich vor, Sie würden einen heftigen Schwindelanfall oder sogar eine Ohnmacht erleben: Bei der smartWatch beginnt die Aufzeichnung des EKG erst dann, wenn Sie sie ausgelöst haben. Wenn Sie einen heftigen Schwindel erleiden ist diese manuelle Auslösung der Aufzeichnung schwierig; bei einem Ohnmachtsanfall werden Sie, wenn Sie das EKG nach dem Erwachen auslösen nichts im EKG sehen, denn der Anfall ist ja bereits vorbei. Der implantier-

bare Rekorder hingegen erkennt bösartige Herzrhythmusstörungen automatisch und startet die Aufzeichnung, ohne daß Sie eingreifen müssen.

Eine spezielle Situation ist das **Vorhofflimmern**:

Es handelt sich in der Regel um keine akut gefährliche Herzrhythmusstörung, die man aber zur Verhinderung von Embolien dennoch erkennen muß.

Vorübergehendes (= intermittierendes) Vorhofflimmern tritt oft nur selten auf, dauert aber meistens mehrere Minuten an. Hier haben Sie die Wahl zwischen einem implantierbaren Ereignis-Rekorder und einer smartWatch. Die smartWatch ist hier eine echte Alternative, weil es aufgrund der Dauer der Rhythmusstörung in der Regel gut möglich ist, die Aufzeichnung manuell zu starten, aber das hat seinen Preis (in Euro).

Wenn bedrohliche Herzrhythmusstörungen möglich sind wird der Kardiologe also von Fall zu Fall entscheiden müssen, ob der Einsatz eines Ereignis-Rekorders sinnvoll ist und welches Gerät er Ihnen raten würde.

- Der Arzt hat meine Beschwerden nicht abklären können, ich möchte (oder muß) aber wissen, um was es sich handelt

Wenn man zur Abklärung seines Herzklopfens vom Kardiologen untersucht wurde und dieser keine der oben genannten strukturellen Herzerkrankungen gefunden hat kann man ganz allgemein davon ausgehen, daß das Herzklopfen lästig, aber harmlos ist. In dieser Situation ist es zudem in den meisten Fällen gleichgültig, ob es sich um Herzrhythmusstörungen handelt, die aus den Vorkammern oder aus den Hauptkammern stammen (mit Ausnahme des Vorhofflimmerns bei bestimmten Patienten, siehe eBook über Herzrhyth-

musstörungen). In den harmlosen Fällen kann man behandeln, man muß es aber nicht. Die Entscheidung über eine solche Medikamentenbehandlung liegt in der Regel bei den Betroffenen, denn nur sie können sagen, wie unangenehm das Herzklopfen ist und ob es ihnen wert wäre, diese belästigenden Beschwerden durch eine dauerhafte Medikamentenbehandlung zu beseitigen. Man könnte also in solchen Fällen auch ohne eine Untersuchung mit einem Ereignis-Rekorder eine medikamentöse Behandlung einleiten, denn das Ergebnis einer solchen Untersuchung würde die Behandlung (wenn sie vom Betroffenen gewünscht wird) nicht verändern, denn diese besteht aus der dauernden Gabe eines β -Blockers.

Ob man also in einer solchen Situation eine smartWatch erwägt muß jeder Betroffene selber entscheiden und er muß sich überlegen, ob er zur Abklärung von wahrscheinlich harmlosen Rhythmusstörungen tatsächlich die Kosten für eine solche Uhr übernehmen möchte. Es hängt vom Leidensdruck ab, den die Beschwerden verursachen.

Wie gesagt: Bei schwerwiegenden Problemen übernehmen die Krankenkassen die Kosten natürlich vollständig.

Ergebnisse

Man kann mit Hilfe des Ereignis-Rekorders die Ursache nur sehr selten auftretender Herzrhythmusstörungen feststellen. Sehen Sie nachfolgend einige Beispiele:

Vorhofflimmern

Eine Patientin beklagt immer wieder auftretendes Herzstolpern und Herzasen. Sie ist 76 Jahre alt, ist zuckerkrank und hat erhöhten Blutdruck, der mit Medikamenten ganz gut eingestellt ist.

Immer, wenn sie wegen des Herzklopfens zum Arzt ging war das EKG normal, sie hatte aber bei den Arztbesuchen auch keine Beschwerden. Weil es bei ihr um die Frage ging, welche Herzrhythmusstörung vorliegt und wie man sie behandelt wurde eine Ereignis-Rekorderuntersuchung (damals noch mit dem „Handgelenks-Gerät“) durchgeführt.

Das EKG (Abb. 93), das sie im Augenblick ihres Herzstolperns auslöste zeigte Vorhofflimmern, also eine Herzrhythmusstörung, bei der das Herz vollkommen unregelmäßig schlägt. Sie wurde mit β -Blockern behandelt, was dazu führte, daß sie keinerlei Beschwerden mehr hatte. Gleichzeitig mußte sie aber auch mit Marcumar®, einem Medikament zur Blutverdünnung behandelt werden, um die Entstehung von Gerinnseln in der Herzvorkammer und damit das Auftreten einer Embolie und damit eines Schlaganfalls zu verhindern.

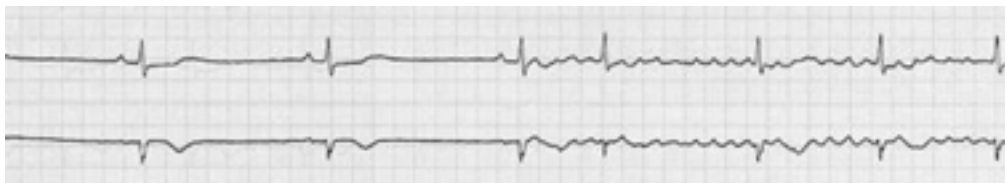

Abb. 93

Ereignis-Rekorder-Aufzeichnung zu einem Augenblick, in dem die Patientin „Herzstolpern“ verspürte. Das EKG zeigt das plötzliche Auftreten von Vorhofflimmern: In den ersten 3 Schlägen sieht man die elektrischen Aktionen der Hauptkammern (hohe spitze Zacken), denen stets eine elektrische Aktion der Vorkammern voran geht (kleine Welle vor der Kammeraktion). Vom 4. Schlag an (etwa in Bildmitte) sieht man, daß die Kammeraktionen unregelmäßig auftreten und daß vor allem keine Vorhofaktionen mehr auftreten, sondern daß die Linie zwischen den einzelnen Kammeraktionen völlig verzittert ist.

Das Ergebnis der Ereignis-Rekorder-Untersuchung hat diese Dame also möglicherweise vor einem schlimmen Schicksal bewahrt.

Bei einem anderen Patienten wurde das intermittierende Vorhofflimmern mit Hilfe einer smartWatch nachgewiesen (Abb. 94) und bei wiederum einem anderen Patienten mit einem implantierten Rekorder nachgewiesen (Abb. 95).

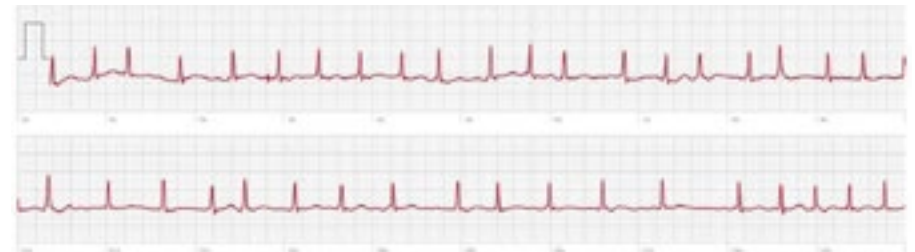

Abb. 94

Nachweis von Vorhofflimmern auf einer smartWatch

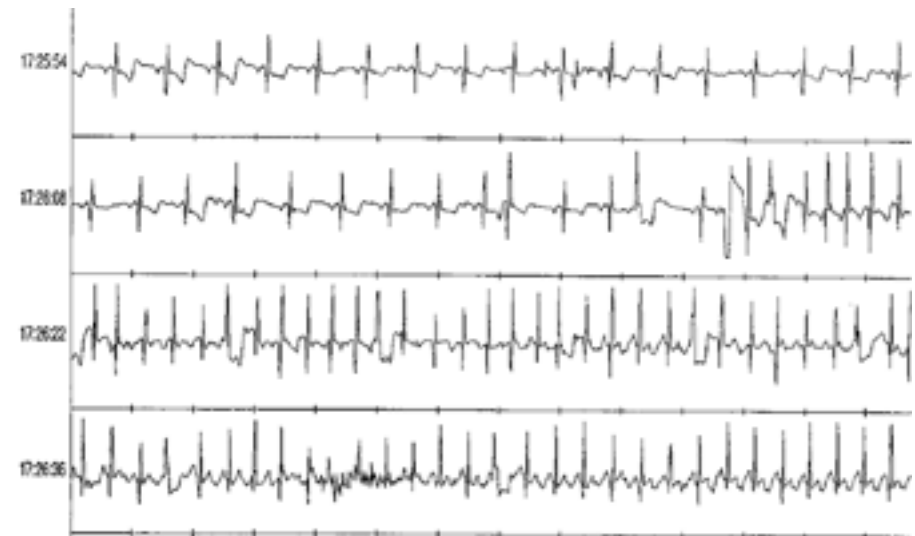


Abb. 95

Nachweis von Vorhofflimmern auf einem implantierten Event-Rekorder

Herzstillstand

Es handelt sich um einen 53-jährigen Mann, der vor 6 Monaten einen Herz-Hinterwand erlitten hatte. Seit er aus der Reha-Klinik entlassen wurde, beklagt er wiederholt das Auftreten heftiger Schwindelanfälle, wobei er schon einmal fast ohnmächtig in einem Restaurant zusammengebrochen war.

Das EKG, das Sie in Abb. 96 sehen, wurde mit einem implantierten Ereignis-Rekorder automatisch aufgezeichnet:

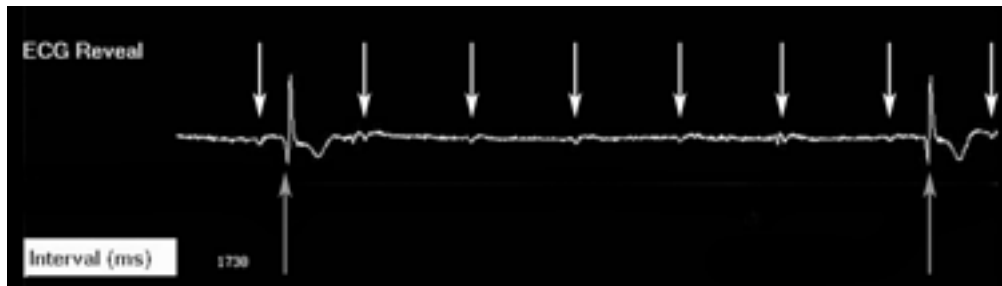


Abb. 96

Man sieht auf der Aufzeichnung oben die Aufzeichnung des EKG („ECG Reveal“), das einen totalen av-Block zeigt:

Bei einem solchen totalen av-Block kommt es zu einer vollständigen Unterbrechung des Übergangs der elektrischen Impulse aus den Vor-kammern in die Hauptkammern. Beide, d.h. Vor- und Hauptkammern schlagen jetzt völlig unabhängig voneinander. Dabei schlagen die Vor-kammern (weiße Pfeile in Abb. 96) mit normaler Geschwindigkeit, die Hauptkammern (graue Pfeile) aber nur extrem langsam. Der Ereignis-Rekorder misst auch aus, welche Zeit zwischen den einzelnen Aktionen der Hauptkammern verstreicht und zeigt dies an („Interval (ms)“ in Abb. 95):

In diesem Fall wurden 1.738 milliSekunden gemessen, was einer Herz-

frequenz von 34/min entsprach. Schwindel und Fast-Ohnmacht waren also zu erklären. Der Patient erhielt einen Herzschrittmacher. Danach traten solche Erscheinungen nie wieder auf.

Bradykardie (= verlangsamter Herzschlag)

Bei dieser 31-jährigen Patientin kam es immer wieder zu kurz anhaltenden heftigen Schwindelanfällen, die vollkommen unberechenbar auftraten und die bislang niemals mittels EKGs geklärt werden konnten, obwohl sie mehrfach ins Krankenhaus gebracht worden war.

Erst nachdem sie wegen der Häufigkeit der Schwindelanfälle kaum noch wagte, das Haus zu verlassen, wurde ein Ereignis-Rekorder implantiert. Eine der automatischen Aufzeichnungen des Gerätes zeigte das EKG in Abb. 97:

Man erkennt die plötzliche Verlangsamung des Herzschlages mit einer längeren Pause, die zu einem ihrer typischen Schwindelanfälle führte.

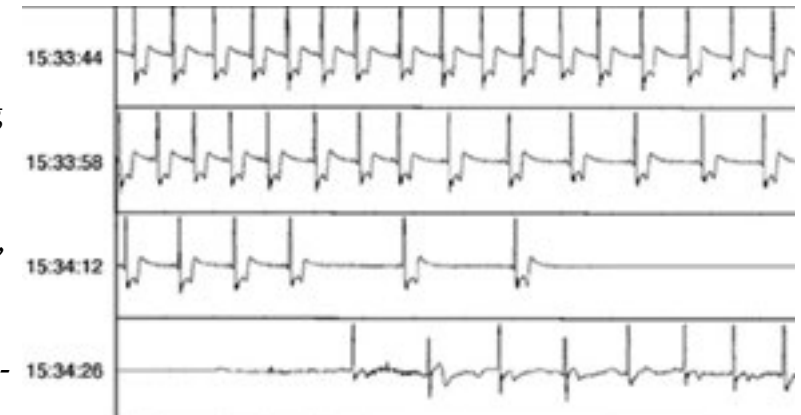


Abb. 97

Die Patientin wurde kardiologisch vollständig untersucht, ohne daß eine Ursache für diese Verlangsamung des Herzschlages erkennbar gewesen wäre und die Ärzte dachten schon, ihr einen Herzschrittmacher implantieren zu müssen. Im Angesicht dieser Behandlung berichtete die Patientin aber darüber, daß sie Psychopharmaka einnehmen würde, die sie sich aus einer

Internet-Apotheke besorgt hatte und die ihr gegen ihre „schlechte Stimmung“ helfen sollte. Ihren Ärzten hatte sie bislang nichts von diesen Medikamenten berichtet.

Tachykardien (= Herzjagen)

In Abb. 98 schließlich sehen Sie das EKG, das ein implantierter Event-Rekorder automatisch aufgenommen hatte. Der Rekorder war implantiert worden, nachdem der Mann über wiederholt auftretende sehr beunruhigende und belästigende Attacken mit Herzjagen klagte. Alle EKGs und mehrere Langzeit-EKGs, die der Hausarzt und der Kardiologe durchgeführt hatten zeigten keine Ergebnisse und auch das Belastungs-EKG und das Echokardiogramm zeigten normale Ergebnisse.

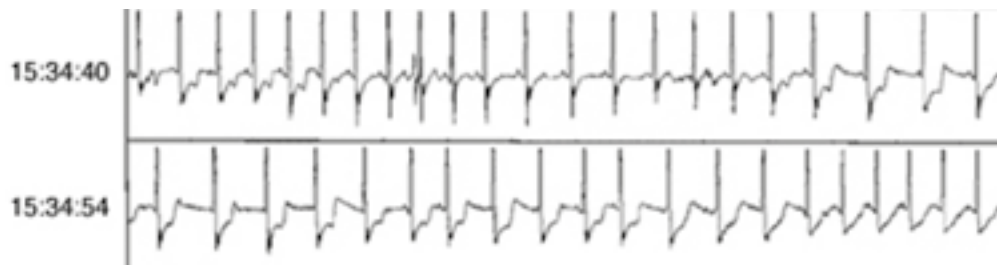


Abb. 98

In den Aufzeichnungen des Ereignis-Rekorders waren wiederholt kurz anhaltende Attacken mit Herzrasen (siehe Abb. 98) aufgezeichnet, von denen der Patient aber nur ganz selten etwas verspürte. Er löste das Gerät zwar wiederholt wegen eines selbst empfundenen Herzjagens aus, in diesen Augenblicken war der Herzschlag aber stets normal.

Der Patient wurde über einen Zeitraum von 8 Wochen versuchsweise auf einen β -Blocker eingestellt. Nach Ablauf dieser „Testphase“ berichtete er, daß sich sein Zustand deutlich gebessert habe. Daher wurde diese Medikation auch weiterhin gegeben.

Farb-DOPPLER-Echo

Siehe auch [Echokardiographie](#), [DOPPLER-](#), [Streß-](#), [Kontrast-](#), [trans-öseophageales Echo](#)

Prinzip

Dem Farb-DOPPLER-Echokardiogramm liegt das Prinzip der pw-DOPPLER-Echokardiographie zugrunde:

In einem Bildausschnitt werden hunderte von DOPPLER-Meßpunkten plaziert, an denen die Richtung des Blutflusses und seine Geschwindigkeit gemessen werden (Abb. 99). Die Flußrichtung wird dabei in einer bestimmten Farbe (rot = Blutfluß zum Schallkopf hin, blau = vom Schallkopf weg), die Flußgeschwindigkeit in der Farbintensität (kräftige Farbe = schneller Fluß, blasse Farbe = langsamer Fluß) ausgedrückt.

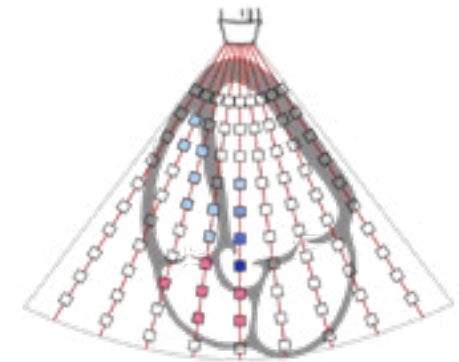


Abb. 99

Die farbcodierte Flußinformation jedes einzelnen DOPPLER-Meßpunktes wird dann in ein „normales“ Echobild eingebendet, so daß man in einem sich bewegenden Abbild des Herzens erkennen kann, mit welcher Geschwindigkeit das Blut an welcher Stelle in welcher Richtung fließt.

Durchführung

Die Farb-DOPPLER-Echokardiographie ist Bestandteil einer normalen Echountersuchung. Während der Darstellung des Herzens im „norma-

len“ Echo wird die Farb-DOPPLER-Information zugeschaltet.

Was merkt man?

Die Untersuchung ist vollkommen schmerzlos.

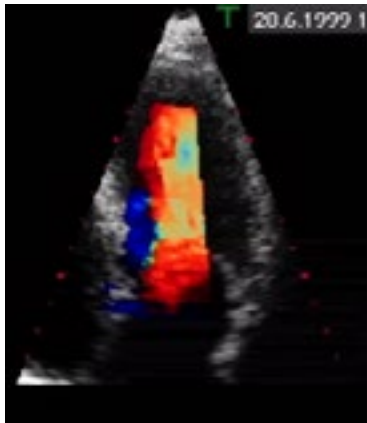
Was kann passieren (Komplikationen)?

Die Untersuchung hat keinerlei Komplikationen.

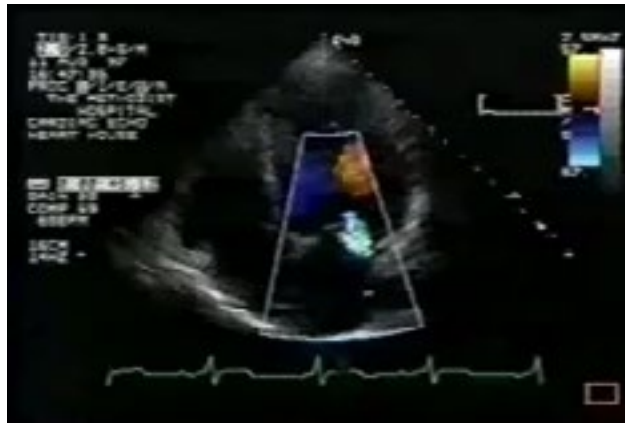
Ergebnisse

Man benutzt die Farb-Doppler-Echokardiographie, um Undichtigkeiten der Herzklappen oder Löcher in den Trennwänden zwischen dem rechten und dem linken Herzen zu erkennen.

Undichtigkeit der Herzklappen



Film 17



Film 18

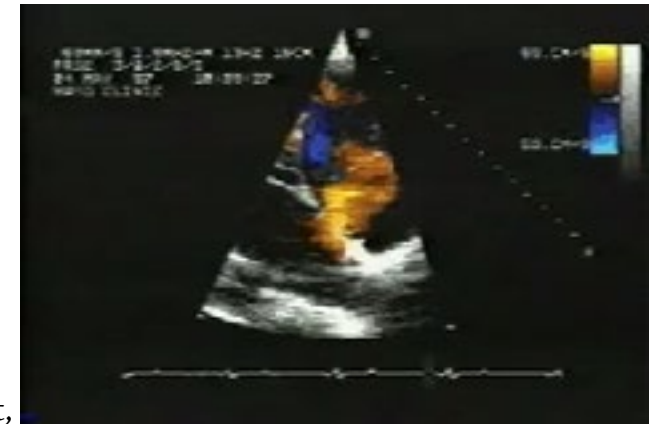Normalerweise erkennt man im Farb-DOPPLER-Echo, daß Blut nur in einer Richtung durch eine Herzklappe fließt. In dem Beispiel in Film 17 erkennt man, wie Blut, erkennbar an der roten Farbe, aus der Vorherkammer durch die sich öffnende Klappe in die linke Hauptkammer

fließt.

In Film 18 erkennt man den Blutfluß an einer undichten Mitralklappe. Man sieht, daß es nach dem Schluß der Herzklappe zu einem sich hier blau darstellenden Rückfluß aus der Haupt- in die Vorherkammer kommt. Diese blaue „Farbfackel“ ist der bildliche Ausdruck der Undichtigkeit der Herzklappe.

Löcher in den Trennwänden zwischen rechtem und linkem Herzen

Bei gewissen angeborenen Herzfehlern gibt es Löcher in der Trennwand zwischen der rechten und der linken Vorherkammer (= Vorhofseptumdefekt) oder in der Trennwand zwischen der rechten und der linken Vorherkammer (Vorhofseptumdefekt). Das Farb-DOPPLER-Echo zeigt, wie das Blut durch diese Trennwand hindurch in die „falsche“ Herzkammer fließt (Film 19).



Film 19

Herzkatheteruntersuchung

Herzkatheteruntersuchungen werden aus verschiedenen Gründen durchgeführt. Dabei ergibt sich die Art der Herzkatheteruntersuchung (Rechts-, Linksherzkatheteruntersuchung, Untersuchung der herznahen Aorta, Coronarographie) aus der Fragestellung, deretwegen die Untersuchung durchgeführt werden muß, also z.B.:

- Um den Zustand der Herzkranzarterien zu untersuchen: Coronarographie + evtl. Lävokardiographie,
- um festzustellen, welchen Schweregrad Herzklappenfehler haben: „Rechtsherz-“ + „Linksherzkatheteruntersuchung“),
- bei eingeschränkter Pumpfunktion der linken Herzkammer bzw. bei einer Erkrankung des Herzmuskels: Lävokardiographie + evtl. Coronarographie + evtl. Einschwemmkatheteruntersuchung
- wie leistungsfähig das Herz ist: Einschwemmkatheter-Untersuchung.

Es gibt noch andere Arten von Herzkatheteruntersuchungen (z.B. [Myokardbiopsie](#), [elektrophysiologische Untersuchung](#)), die aber in separaten Kapiteln dieses eBooks behandelt werden.

Es ist in diesem Zusammenhang hilfreich, wenn Sie den Aufbau und die Funktion des Herzens kennen, um Herzkatheteruntersuchungen zu verstehen. Daher empfehle ich an dieser Stelle die Lektüre des eBooks „Aufbau und Funktion des Herzens“, die Sie bekommen können, wenn Sie [hier klicken](#).

Siehe auch:

- [Rechtsherzkatheter-Untersuchung](#)

- [Einschwemmkatheter-Untersuchung](#)
- [Linksherzkatheter-Untersuchung](#)

Kardio-CT

Es handelt sich um eine Röntgenuntersuchung des Herzens mit einem Computer-Tomographie-Gerät (CT). Weil das Herz (lateinisch: „Cor“) untersucht wird nennt man diese Untersuchung auch „Kardio-CT“.

Prinzip

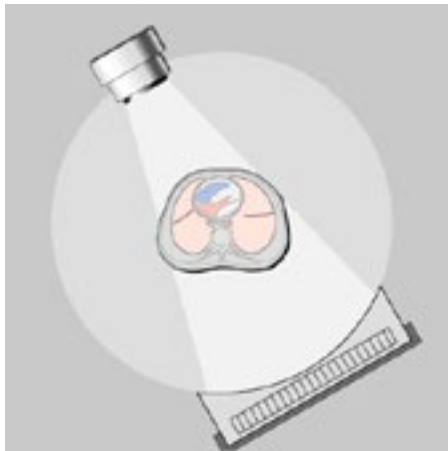


Abb. 100

Bei dieser Untersuchung wird das Herz von einer Röntgenröhre und Detektoren mit hoher Geschwindigkeit umkreist (Abb. 100). Im Gegensatz zu den ursprünglichen und einfachen CT-Geräten wird bei den modernen Mehrzeilen-Geräten nicht nur 1, sondern zahlreiche (64, 128 oder sogar noch mehr) Detektoren zur Aufnahme der Röntgenbilder benutzt.

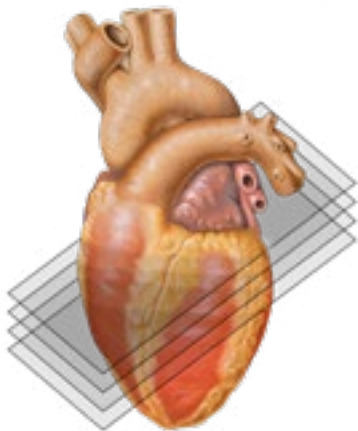


Abb. 101

Mit dieser Technik (Multislice-CT) ist es möglich, das Herz in sehr kurzer Zeit abzubilden. Sehr vereinfacht gesagt hat die Kürze der Abbildungszeit zur Folge, daß das Herz, das sich ja stets bewegt nicht „verwackelt“ aufgenommen wird. Durch die gleichzeitige Erfassung vieler sehr dünner Schichten kann das gesamte Herz in nur wenigen Sekunden abgebildet werden (Abb. 101).

Diese Scheibchenbilder können mit Hilfe verschiedener Computermethoden weiter verarbeitet werden. So werden

Kardio-CT-Untersuchungen heute aus 2 Gründen eingesetzt:

Kalkbestimmung der Herzkranzgefäße:

Wenn eine Schlagader erkrankt dann kommt es im Verlauf dieser Erkrankung (= Arteriosklerose) zu Verkalkungen in der Gefäßwand (siehe „[Gefäßkrankung](#)“ in der Einleitung dieses Kapitels).

Mit dem CT kann man diesen Kalk finden, denn die CT-Geräte sind hochempfindlich und können bereits Kalkmengen feststellen, die mit keiner anderen Untersuchungsmethode erkennbar sind. Die Grundüberlegung einer Kalkbestimmung des Herzens mittels Kardio-CT geht also davon aus, das evtl. Vorliegen einer Gefäßkrankheit, die irgendwann vielleicht zum Herzinfarkt führen würde schon sehr frühzeitig zu erkennen und behandeln zu können.

Gefäßdarstellung

Um den Zustand der Herzkranzarterien genau zu untersuchen ist muß man sich die Gefäße ansehen. Lange Zeit war man hierzu auf die Durchführung einer Herzkatheteruntersuchung angewiesen.

Weil Katheteruntersuchungen teuer und nicht ganz ungefährlich sind versucht man seit langem, diese Gefäße einfacher, unkomplizierte und ungefährlicher darstellen zu können. Die Verwendung von CT-Geräten schien hierzu der geeignete Weg, denn man ist für eine solche Untersuchung nicht mehr darauf angewiesen, das Kontrastmittel mit speziellen Schläuchen direkt ins Herz und in die Herzkranzgefäße einzuspritzen; es reicht für CT-Untersuchungen aus, wenn man das Kontrastmittel mittels einer Infusion in eine Vene einzuspritzen. An ruhenden Organen wie etwa dem Gehirn oder den Bauchorganen funktioniert dieses Untersuchungsprinzip seit Jahren sehr gut, aber die Herzkranzgefäße sind dünne Gefäße (2 – 5 mm dick) und sie bewegen sich zudem schnell mit dem Herzen, weil sie sich auf dessen

Oberfläche befinden.

Die frühen CT-Geräte waren technisch nicht in der Lage, solche feinen Strukturen wie die Herzkranzgefäße abzubilden und sie konnten ebenfalls nicht den schnellen Bewegungen des Herzens folgen, sodaß die Bilder sehr unscharf und eigentlich unbrauchbar waren.

Mit fortschreitender Technik sind heute aber Geräte entwickelt worden, die dies können, indem sie aus den vielen dünnen Scheibchenbildern des Herzens mit Hilfe von Computern die Herzkranzgefäße abbilden können. Es handelt sich dabei aber nicht um „echte“ bewegte Bilder, wie man sie beispielsweise aus Herzkatheteruntersuchungen kennt, sondern um „künstliche“ vom Computer errechnete Bilder. Darüber hinaus haben auch die modernen CT-Geräte oft große Schwierigkeiten, den Innenraum eines Herzkranzgefäßes innerhalb eines Metallstents oder bei stark verkalkten Gefäßen darzustellen.

Durchführung

Die Durchführung der Untersuchung hängt davon ab, ob man „nur“ eine Kalkuntersuchung des Herzens oder auch eine Darstellung der Herzkranzgefäße durchführen möchte.

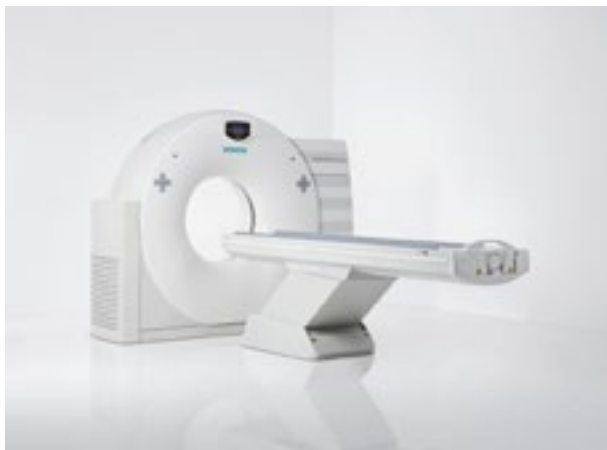

Abb. 102

In beiden Fällen werden Elektroden auf den Brustkorb aufgeklebt, um das EKG abzuleiten. Ein solches EKG ist notwendig, weil der Computer des CT-Gerätes seine Bildberechnungen mit Hilfe des EKG-Signals vornimmt. Darüber hinaus wird eine

Infusionskanüle in eine Vene des Armes eingeführt. Über diese Kanüle muß manchmal ein Medikament eingespritzt werden, das den Herzschlag verlangsamt. Für die optimale Qualität der Bilder darf das Herz nämlich nicht zu schnell schlagen.

Wenn „nur“ eine Kalkbestimmung des Herzens vorgenommen werden soll liegt der zu untersuchende Mensch etwa 5 min in der Röhre des CT-Gerätes (Abb. 102).

Während dieser Zeit muß die Untersuchungsperson immer wieder kurz den Atem anhalten, damit durch die Atembewegungen des Brustkorbes keine Unschärfen der Bilder entstehen. Während der Atemanhalte-Phasen wird die Untersuchungsperson auf einem elektrischen Tisch langsam und ruckweise durch das Gerät „gezogen“. Dabei werden die Scheibchenbilder angefertigt, die anschließend vom Computer berechnet werden.

Wenn auch eine Darstellung der Herzkranzgefäße erfolgen soll ist es erforderlich, während der gesamten Untersuchung, die etwa 10 – 20 min dauert durch die Infusionskanüle Kontrastmittel einzuspritzen. Während dieser Zeit liegt man ebenfalls in der Röhre des CT-Gerätes, muß von Zeit zu Zeit für einen kurzen Augenblick den Atem anhalten und wird auf dem elektrischen Tisch langsam und ruckweise durch das Gerät „gezogen“. Ebenso wie bei der Kalkbestimmung fertigt das Gerät dabei die Scheibchenbilder an, die vom Computer berechnet werden, nachdem die Untersuchungsperson das Gerät wieder verlassen hat.

Die Auswertung der Untersuchung durch den Arzt kann nachfolgend bis zu 1 Stunde dauern.

Was merkt man?

Die Einspritzung des Kontrastmittels löst bei den meisten Menschen ein mehr oder weniger intensives Wärmegefühl aus, das sich wellenartig im Körper ausbreitet. Dieses Wärmegefühl ist „sonderbar“, aber keinesfalls unangenehm oder gar schmerzhaft.

Was kann passieren (Komplikationen)?

Wie bei jeder Kontrastmittelgabe kann es auch bei einer Kardio-CT-Untersuchung zu Überempfindlichkeitsreaktionen (= Kontrastmittel-Allergie) kommen. Solche Reaktionen treten sehr selten auf und können zudem durch Medikamente, die stets griffbereit sind schnell beseitigt und beherrscht werden.

Wenn Kontrastmittel gegeben werden soll müssen allerdings schon bei den Vorbereitungen Untersuchungen der Schilddrüse durchgeführt werden, um zu verhindern, daß es durch bestimmte Schilddrüsenerkrankungen zu schwerwiegend Kontrastmittelreaktionen kommt.

Zudem ist es erforderlich, vor der Kontrastmittelgabe die Nierenfunktion zu untersuchen, weil Kontrastmittel eine bereits (wenn auch leicht) vorgeschädigte Nieren zusätzlich schädigen kann.

Diabetiker, die mit einem Medikament namens Metformin behandelt werden müssen zudem die Einnahme dieses Medikamentes einige Tage vor und nach der Kontrastmittelgabe unterbrechen, weil das Kontrastmittel in Kombination mit diesem Medikament ebenfalls zu schwerwiegenden Komplikationen an der Niere führen kann.

Ansonsten ist eine Kardio-CT-Untersuchung ungefährlich.

Man muß allerdings berücksichtigen, daß es sich um eine Untersuchung handelt, deren Bilder mit Hilfe von Röntgenstrahlen hergestellt

werden:

Diese Belastung des Körpers mit Röntgenstrahlen kann mittel- und langfristig zu bösartigen Tumor- und Blutkrankheiten führen. Man sollte daher wissen, daß die CT-Untersuchungen des Herzens unter Umständen zu einer erheblichen und großen Strahlenbelastung des Körpers führen. Um diese Belastung richtig einschätzen zu können lesen Sie nachfolgend verschiedene Strahlenbelastungen:

- Natürliche Strahlenbelastung (Deutschland):... 2.5 mSv/Jahr
- Herzkatheteruntersuchung: 2.5 – 5.0 mSv / Unters.
- CT-Kalkbestimmung des Herzens: 1.3 – 1.5 mSv / Unters.
- CT-Untersuchung der Herzkranzgefäße: 7 – 20 mSv / Unters.
- Myokardszintigraphie (Thallium):..... 40 mSv / Unters. (Ruhe + Belastung)
- Myokardszintigraphie (Technetium): 20 mSv / Unters. (Ruhe + Belastung)

Daraus folgt, daß eine CT-Untersuchung zwar einfach und unkompliziert aussieht, daß sie aber zu einer erheblichen Strahlenbelastung des Menschen führt.

Wer wird untersucht und wer nicht?

Wer sollte sich untersuchen lassen?

Grundsätzlich kann sich jeder mit dieser Methode untersuchen lassen,

solange keine Schwangerschaft (wegen der Röntgenstrahlen), keine Kontrastmittelüberempfindlichkeit, keine Schilddrüsenkrankheit oder Nierenfunktionsstörung vorliegt und solange Diabetiker Medikamente, die Metformin enthalten eine genügend lange Zeit vor und nach der Untersuchung (ca. 3 Tage) abgesetzt haben.

Grundsätzlich ist zu unterscheiden, warum eine solche Untersuchung erwogen wird:

- [Vorsorgeuntersuchung](#): Siehe Kapitel „Vorsorge“.
- Medizinische Fragestellung

Hier kann es 2 Fragen geben, die die Durchführung einer Kardio-CT-Untersuchung rechtfertigen:

- Die Frage, ob ein **Herz-Bypass-Gefäß** offen ist oder nicht: Diese Frage kann das CT heute schon gut prüfen. Man kann zwar in der Regel keine Einzelheiten des Bypass-Gefäßes (z.B. Verengungen) sehen, aber man kann einfach feststellen, ob das Gefäß offen ist oder nicht. Dies kann manchmal wichtig sein, wenn man das Bypass-Gefäß entweder bei einer Herzkatheteruntersuchung nicht auffinden kann oder wenn man „auf die Schnelle“ und ohne größeres Untersuchungsrisiko klären muß, ob Bypass-Gefäße verschlossen sind.
- **Abnorm verlaufende Herzkranzgefäße**: Es gibt Situationen, in denen Herzkranzgefäße anders verlaufen, als dies normalerweise der Fall ist. Man kann dann diese ungewöhnlich entspringenden Herzkranzgefäße bei einer Herzkatheteruntersuchung nicht finden oder man kann bei ungewöhnlichem Verlauf der Gefäße den genauen Verlauf nicht klären. Dies kann wichtig sein, wenn eine Kranzarterien z.B. zwischen der Hauptschlagader (Aorta) und der Lungenschlagader verläuft. Diese Situation kann gefähr-

lich werden, wenn die Kranzader unter bestimmten Umständen zwischen Aorta und Lungenschlagader eingeklemmt und zusammengedrückt wird. In solchen Fällen kann nur eine Bypass-Operation helfen und die Ärzte möchten in solchen Fällen genau wissen, wo das Gefäß verläuft, bevor sie jemanden mit ansonsten normalen und gesunden Gefäßen zum Chirurgen schicken. Auch in diesen Fällen kann das Kardio-CT sehr sinnvoll sein.

Fairerweise muß man an dieser Stelle sagen, daß sich die Kardio-CT-Geräte technisch gesehen massiv und schnell weiter entwickeln. Vor einigen Jahren hat die Überlegung, jemanden mit dieser Technik zu untersuchen noch heiteres Gelächter ausgelöst. Die Bilder sind aber mittlerweile immer besser geworden und es ist durchaus vorstellbar, daß sie irgendwann so gut werden, daß sie Herzkatheteruntersuchungen ablösen können. Heute ist das aber noch nicht so weit, obwohl ich von einer großen Klinik in Holland (Amsterdam) gehört habe, die Kardio-CT-Untersuchungen bei Menschen einsetzen, die mit Brustschmerzen ins Krankenhaus kommen, bei denen man nicht weiß, ob verengte Herzkranzarterien verantwortlich sind und die diese Patienten dann unter bestimmten Umständen mittels Kardio-CT untersuchen lassen. Die holländischen Kollegen sehen mit dem Kardio-CT zwar nicht die Kranzgefäße in allen ihren Feinheiten, aber sie sagen, daß es „für´s Erste“ ausreichend sei, wenn man weiß, daß die kräftigen, dicken und damit wichtigen Teile der Arterien frei sind.

Wer kann nicht untersucht werden?

Menschen mit sehr schnell schlagendem Herzen (z.B. bei Vorhofflimmern) können solange nicht untersucht werden, bis die Herzfrequenz wieder in den normalen Bereich abgesenkt wurde. Der Grund dafür besteht darin, daß sich das Herz in diesen Fällen so schnell bewegt, sodaß das CT-Gerät stets unscharfe Bilder liefert.

Ein anderer Grund besteht darin, daß das Herz bei sehr übergewich-

tigen Menschen von großen Fettmengen umgeben ist. Auch in diesen Fällen ist die Bildschärfe nicht ausreichend, um qualitativ ausreichende Bilder zu liefern.

Und schließlich hat eine CT-Untersuchung auch dann wenig Sinn, wenn die Herzkranzgefäße sehr stark verkalkt sind. In diesen Fällen werden die Röntgenstrahlen derartig stark durch den Kalk abgefangen, daß der unter dem Kalk liegende Innenraum des Gefäßes kaum noch zuverlässig gesehen werden kann und nicht beurteilt werden kann, ob im Bereich dieser Verkalkung eine Gefäßverengung vorliegt oder nicht.

Dasselbe Argument gilt auch für Menschen, die einen Stent in der Herzkranzarterie tragen: Auch hier schirmt das Metall des Stent die Röntgenstrahlen so stark ab, daß evtl. Verengungen des Gefäßes innerhalb des Stent nur schwer oder garnicht erkannt werden können. An diesem wichtigen Problem, das für die Kontrolle von Menschen mit Stents von großer Bedeutung ist arbeiten aber die Techniker und Physiker der Röntgenfirma sehe intensiv.

Ergebnisse

Sehen Sie nachfolgend einige Bildbeispiele:

- Normales Kardio-CT, in dem Sie das

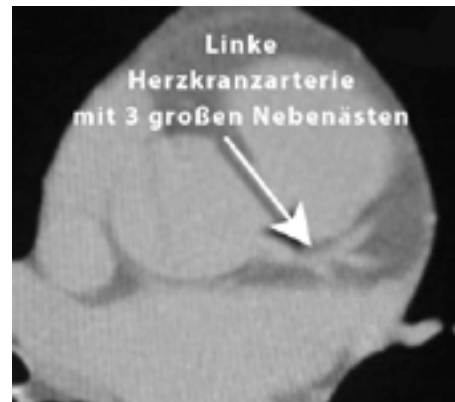

Abb. 103: Normales Herz-CT mit dem Abgang der linken Herzkranzarterie, die vollkommen unverkalkt ist.

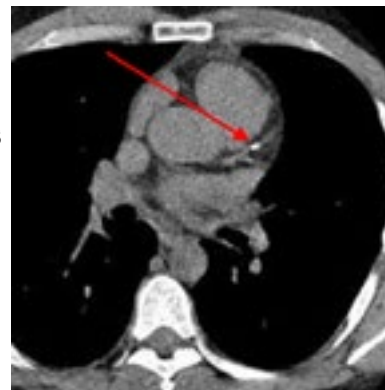

Abb. 104: Geringe Verkalkung (roter Pfeil auf weißen Fleck (= Kalk))

Bild einer unverkalkten Koronararterie sehen (Abb. 103)

- geringe Verkalkung der Herzkranzgefäße (Abb. 104)
- starke Verkalkungen der Herzkranzgefäße (Abb. 105),
- Darstellung eines Stent in einer Herzkranzarterie (Abb. 106).

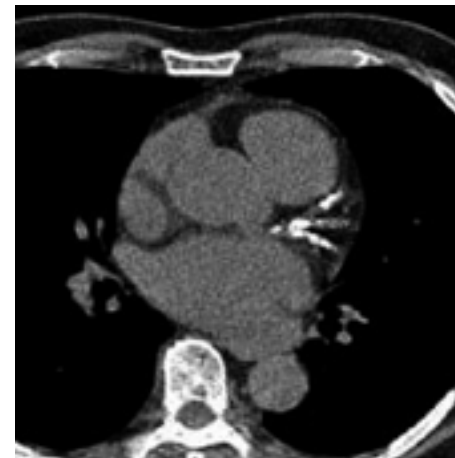


Abb. 105: Linke Herzkranzarterie mit starken Verkalkung in den Wänden aller 3 großen Äste des Gefäßes.

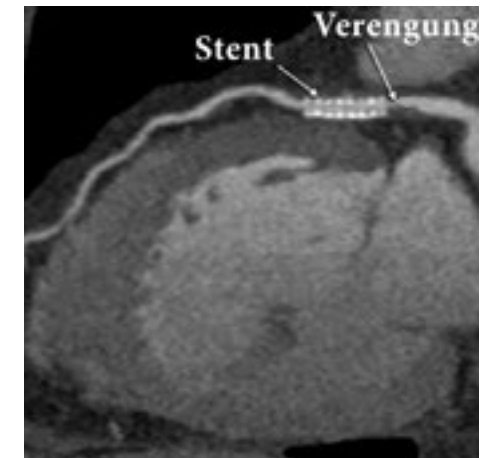


Abb. 106: CT-Darstellung der rechten Herzarterie, in deren Anfangsbereich ein Stent eingepflanzt worden ist. Direkt vor dem Eingang in den Stent hat sich eine Verengung („Stenose“) entwickelt.

- In Abb. 107 sehen Sie einen funktionsfähigen Venenbypass
- und in Abb. 108 einen verschlossenen (Bypass-Stummel) und einen gut funktionsfähigen Bypass (Mammaria-Bypass) im CT.
- In Abb. 109 sehen Sie schließlich eine abnorm verlaufende Herzkranzarterie, die zwischen Lungenschlagader und Aorta (Hauptschlagader (Aorta) eingeklemmt wird.

Kosten

Bei der Computertomographie des Herzens handelt es sich noch nicht um eine von den Krankenkassen anerkannten Untersuchung. Deshalb haben Menschen, die sich (aus welchen Gründen auch immer) mit dem Kardio-CT untersuchen lassen möchten keinen Erstattungsanspruch gegenüber ihrer gesetzlichen Krankenkasse, Beihilfestellen oder Berufsgenossenschaften und müssen für die Kosten zunächst selbst aufkommen.

Das gilt allerdings nicht für die privaten Krankenversicherungen, die die Untersuchung in der Regel zum Teil oder ganz übernehmen. Das kann man als Ungerechtigkeit betrachten, aber beachten Sie, daß es sich um eine Untersuchung handelt, die nicht ungefährlich ist, viel Geld kostet und die bislang noch keinen erwiesenen Nutzen hat.

Die Kosten liegen z.Zt. bei 500 - 700,- €.

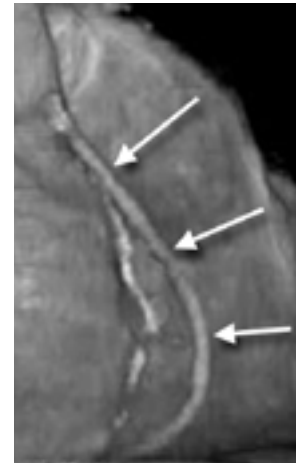

Abb. 107: CT-Darstellung eines Venen-Bypass, dessen eines Ende in die Hauptschlagader eingepflanzt wurde und dessen zweites Ende in die „Original-Kranzader“ implantiert wurde. Das Original-Gefäß sehen Sie linke neben dem Bypass stark verkalkt.

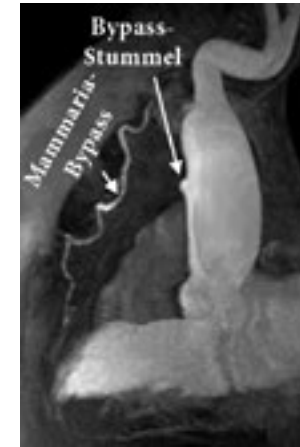

Abb. 108: CT-Darstellung eines Venen-Bypass, der kurz nach seinem Anfang in der Aorta verschlossen ist („Bypass-Stummel“).

Daneben sehen Sie einen anderen Bypass, der aus der linken Schulter-Schlagader kommt und der auf eine andere Herzkranzarterie gelegt wurde. Dieser sog. „Mammaria-Bypass“ ist offen und normal funktionsfähig.

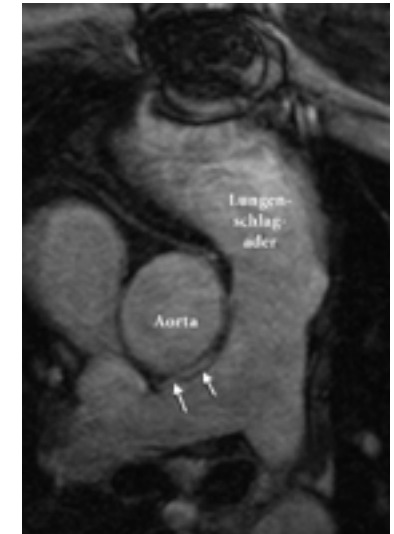


Abb. 109: Darstellung der Hauptschlagader (Aorta) und der Lungenschlagader.

Aufgrund einer angeborenen Anomalie entspringt eine der beiden Herzkranzarterien an einer abnormen Stelle, sodaß sie zwischen der Aorta und der Lungenschlagader eingeklemmt wird. Durch diese Einklemmung ist diese Form der angeborenen Fehlbildung der Herzkranzarterien gefährlich.

Kardio-MRT

MRT = Magnet-Resonanz-Tomographie

Prinzip



Film 20



Film 21

Die Magnet-Resonanz-Tomographie ist angewandte Physik und daher nicht leicht zu erklären:

Das Prinzip basiert darauf, daß alle Atome, die es so im Universum gibt elektrisch geladene Teilchen sind. Dadurch, daß sich die elektrischen Ladungen um den Kern des Atoms drehen (und zwar mit gigantischer Geschwindigkeit) kommt es zu einer magnetischen Ladung des Atoms (Film 20).

Wie jeder Magnet so haben auch die einzelne „Atom-Magnete“ einen Nord- und einen Südpol und eine magnetische Achse (Film 21). Das Ganze sieht ähnlich aus wie die Erde, die ja auch 2 Pole hat und die mit einer bestimmten Achsenneigung durchs Weltall läuft.

Die Magnete der Atome, aus denen ein tierischer Körper zusammengesetzt ist sind normaler anarchisch und chaotisch verteilt. Dadurch heben sich die Kräfte der einzelnen Atom-Magnete insgesamt gegenseitig auf. Täten sie das nicht würde ja auch der ganze Körper wie ein Magnet funktionieren und wir hätten beispielsweise erhebliche Schwierigkeiten, Kredit- oder Geldkarten störungsfrei mit uns herum zu tragen.

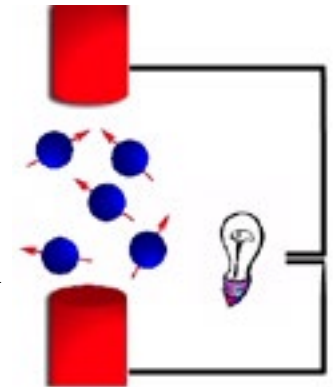
Das MRT besteht nun aus einem großen Magneten, der so stark ist,

daß er alle Atom-Magnete in eine bestimmte Richtung dreht und sie in eine Richtung ausrichtet (Film 22).

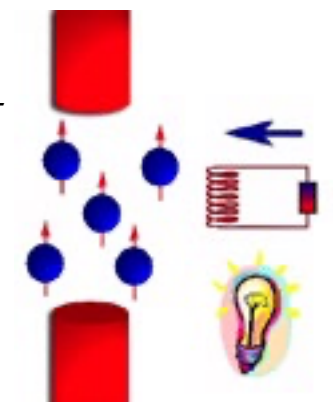
Neben diesem „Hauptmagneten“ gibt es weitere Magnete, die man zusätzlich ein- und wieder ausschalten kann. Sind die zusätzlichen Magnet eingeschaltet ändern sie die Ausrichtung der Atom-Magnete zusätzlich zu ihrer ohnehin schon durch den Dauermagneten erzwungenen Richtung. Schaltet man den zusätzlichen Magneten nun wieder ab, dann drehen sich alle Atome wieder in die ursprünglich Richtung zurück, die Ihnen von dem Dauermagneten aufgezwungen worden war (Film 23).

Bei dieser kreisenden und trudelnden Rückbewegung in die ursprüngliche Richtung wird nun Energie frei und diese Energie kann das MRT-Gerät messen. Diese Messung erfolgt durch spezielle Spulen, die wie Antennen wirken und die die frei werdende Energie auffangen. Diese Empfangsspulen trägt man je nach der zu untersuchenden Körperregion etwa wie eine Weste am Körper.

Die Energiemenge, die vom Körper über die Weste zum MRT-Gerät und seinen Computern fließt ist so gering, daß sie von dem normalen elektrischen Widerstand eines elektrischen Kabels verschluckt würde. Daher benutzt man für die Übertragung dieser geringen Energiemengen sogenannte „Supraleiter“. Dies sind (vereinfacht gesagt) Kabel, die man auf eine extrem niedrige Temperatur abkühlt. Bei solchen extrem niedrigen Temperaturen haben die Kabel keinen elektrischen Widerstand mehr und können auch kleinste elektrische Ströme wei-



Film 22



Film 23



Ton 4

terleiten (daher die Bezeichnung „Supraleitung“). Technisch möglich wird diese Abkühlung durch ein flüssig gemachtes Edelgas (Helium), das stets durch die für den Signalempfang und die Signalweiterleitung notwendigen Strukturen des Gerätes fließt. Das Science-fiction-Geräusch (Ton 4), das man während einer MRT-Untersuchung hört wird durch die Pumpbewegungen dieses Heliums verursacht.

Das MRT-Gerät hat nicht nur die Möglichkeit, die Menge der freiwerdenden Energie zu messen, sondern es kann auch diejenige Stelle im Körper orten, an der diese Energie frei wird. Diese Informationen werden dann in großen Computern zu Bildern zusammengesetzt, auf denen der Arzt die verschiedenen Strukturen des Körpers sehen kann.

Nun besteht ein Körper nicht nur aus 1 einzigen Gewebeart, sondern es gibt Knochen, Muskeln, Sehnen, Flüssigkeiten, Gehirn, Niere, Herz usw..

Alle diese Gewebe unterscheiden sich ihrer Zusammensetzung, indem einige Gewebe z.B. mehr Wasser enthalten als andere. Diese unterschiedliche chemische Zusammensetzung der einzelnen Organe bezieht sich natürlich auch auf verschiedene Atom-„Sorten“, die wiederum jeweils andere elektromagnetische Eigenschaften haben und die sich in dem Magnetfeld des MRT-Gerätes unterschiedlich verhalten. Bei einigen Geweben beispielsweise erfolgt die „Rück-Rotation“ der Atom-Magnete nach dem Abschalten des zusätzlichen Magneten schneller als bei anderen Geweben. Auch diese physikalischen Informationen kann der Computer des MRT-Gerätes in seine Bilder einbauen. Und diese Bilder sind, nach meinem empfinden, die ästhetisch Schönsten, die man in der Medizin so bekommen kann.

Ich habe die Grundlagen-Physik einer MRT-Untersuchung hier nur kurz erklärt. Wenn Sie es genauer wissen möchten googlen Sie doch

mal unter „Magnetresonanztomographie“.

Die Vorteile einer MRT-Darstellung gegenüber anderen bildgebenden Untersuchungsverfahren in der Medizin besteht darin, daß sie ohne Röntgenstrahlen oder Radioaktivität funktionieren. Auch eine Ultraschalluntersuchung benutzt Schallwellen, aber keine Röntgenstrahlen. In einer MRT-Untersuchung können aber anders als beim Ultraschall und auch besser als in „normalen“ CT-Geräten die verschiedenen Weichteile eines Körpers, also z.B. Muskeln, Fettgewebe oder die verschiedenen Bestandteile eines einzelnen Organs mit bislang unbekannter Qualität und Detailtreue dargestellt werden. Durch diese Möglichkeit der Detailerkennung wird es z.B. möglich, bestimmte Organe, wie Nerven oder das Gehirn überhaupt erst medizinisch verwertbar zu betrachten und zu untersuchen.

Dazu kommt, daß die Computer, ohne die eine MRT-Untersuchung ja nicht möglich ist mittlerweile so schnell und leistungsfähig sind, daß man die Bewegungen eines Organs betrachten kann. So kann man beispielsweise das schlagende Herz sehen.

Bei aller Begeisterung über die Schönheit und die Präzision der Bilder: Das Verfahren hat auch Nachteile:

Bedingt durch die heutigen technischen Gegebenheiten ist die Darstellung kleiner Strukturen begrenzt. Das Auflösungsvermögen moderner MRT-Geräte beträgt etwa 1 mm, d.h. kleinere Strukturen werden nicht dargestellt und erkannt. Im Vergleich dazu: Mit Herzkatheteruntersuchungen kann man Strukturen bis zu einer Größe von etwa 0.2 mm erkennen.

Nicht nur das räumliche, sondern auch das zeitliche Auflösungsvermögen der MRT-Geräte ist noch begrenzt. Das bedeutet, daß Organe wie das Herz, die sich sehr schnell bewegen schwer in Echtzeit untersucht werden können. Man kann die Bewegungen des Herzens und seiner

Herzklappen sehr gut als bewegte Bilder in einem Film darstellen; dies ist aber in der Regel nicht in Echtzeit, d.h. online möglich, sondern erfordert die Aufnahme vieler einzelner Bilder, die dann in einem 2. Schritt zu einem Film zusammengesetzt werden. Untersuchungen in Echtzeit, wie beispielsweise bei einer Durchleuchtung mittels Röntgenstrahlen sind zur Zeit nur mit stark verminderter Bildschärfe und Detailgenauigkeit möglich.

Die technischen Möglichkeiten, die heute zur Verfügung stehen haben zur Folge, daß MRT-Bilder häufiger Artefakte, d.h. Bildstörungen zeigen wie etwa Ultraschall- oder Röntgenuntersuchungen. Das macht die Auswertung der Untersuchungen oft schwierig und erfordert speziell geschulte und ausgebildete Ärzte, denn solche Kunstprodukte und Störungen können oft nicht von „echten“ Befunden unterschieden werden.

Durchführung

Während der MR-Untersuchung liegen Sie auf einem Untersuchungstisch, der sich in der Mitte eines großen ringförmigen Magneten befindet.

Auf Ihrer Brust wird zudem eine spezielle Empfangsspule, wie sie oben beschrieben wurde befestigt. Sie sieht aus wie die Harnische altertümlicher Ritter. An Brustkorb, Armen und Beinen werden EKG-Elektroden angeschlossen, über die das Gerät erfährt, in welchem Rhythmus Ihr Herz schlägt und in die Vene eines Armes wird eine dünne Kanüle eingeführt, über die Kontrastmittel eingespritzt werden kann. Das Gerät macht während der Untersuchung knackende Geräusche, die dadurch entstehen, dass in den verschiedenen Sendespulen Hochfrequenzimpulse erzeugt und Magnetfelder an- und abgeschaltet werden. Weil diese Geräusche sehr laut und unangenehm sind legt man Ihnen während der Untersuchung einen Kopfhörer an, der die

Geräusche dämpft.

Sie sind während der Untersuchung die längste Zeit allein im Untersuchungsraum. In den Untersuchungsraum und das Gerät sind aber Mikrophone eingebaut, über die Sie dem Arzt und den Assistentinnen außerhalb des Raumes etwas sagen können. Über den oben genannten Kopfhörer können Sie hören, wenn der Arzt oder die Assistentin sich mit Ihnen unterhalten oder Ihnen Atemanweisungen (siehe unten) geben.

Obwohl sich das MR-Gerät nicht wie etwa eine Herzkatheteranlage oder ein Röntgengerät um Sie herum bewegt kann es trotzdem Bilder Ihres Herzens aus den verschiedenen Blickwinkeln herstellen. Die Untersuchung beginnt damit, dass zunächst Übersichtsbilder (sog. „Scouts“) angefertigt werden. Diese Bilder sind zunächst unscharf und recht grob. Mit ihrer Hilfe wählen Arzt und Assistentin dann die verschiedenen Bildebenen und –schichten aus, mit denen Ihr Herz optimal dargestellt und abgebildet wird. Immer wenn Bilder angefertigt werden ist es notwendig, dass Sie die Luft anhalten, denn durch die Bewegungen des Herzens mit dem Zwerchfell kommt es zu starken Bildstörungen und Verwackelungen, die eine Auswertung der Untersuchung verhindern können. Es ist daher notwendig, genau so zu atmen, wie Ihnen dies die Assistentin oder der Arzt während der Untersuchung über den Kopfhörer mitteilt.

Um die Durchblutung des Herzmuskels zu untersuchen wird Ihnen der Arzt während der Untersuchung eine geringe Menge eines speziellen Kontrastmittels einspritzen. Das Gerät „filmt“ dann, wie dieses Kontrastmittel durch den Herzmuskel sickert und wie es wieder ausgewaschen wird.

Die Untersuchung ist im Vergleich zu anderen bildgebenden Verfahren zeitaufwendig: Eine MR-Untersuchung des Herzens dauert, je nach-

dem, was untersucht werden soll, zwischen 20 und 60 Minuten.

Was merkt man?

Die Untersuchung ist vollkommen schmerzlos und verursacht auch keinerlei Empfindungen, wie man sie etwa von herkömmlichen Kontrastmitteleinspritzungen z.B. bei Gefäßdarstellungen oder Herzkatheteruntersuchungen kennt.

Durch den geringen Durchmesser der Röhre (ca. 60 cm), in die der Patient gefahren wird, kann es zu Beklemmungs- und Angstgefühlen kommen. Dies stellt für Menschen, die unter Platzangst leiden oft ein großes Problem dar. Meistens hilft es den Betroffenen, wenn sie sich das Gerät vor der eigentlichen Untersuchung in Ruhe ansehen oder während der Untersuchung mit der Assistentin sprechen. Oft hilft es auch, wenn ein Angehöriger mit Ihnen zusammen im Untersuchungsraum ist. Dies ist für die Begleitperson vollkommen harmlos, denn die Untersuchung erfolgt nicht mit Röntgen- oder anderen Strahlungen. In besonders schweren Fällen mit Platzangst ist es auch möglich, vor der Untersuchung ein leichtes Beruhigungsmittel einzunehmen.

Durch die starken magnetischen Kräfte kommt es während der Aufnahme zu lauten Geräuschen; je nach gewählter Sequenz ist ein intermittierendes Klopfen, Summen, Rattern oder Sägen zu hören.

Was kann passieren (Komplikationen)?

Komplikationen können durch Fremdkörper entstehen, die man im Körper trägt. Dies bezieht sich in aller Regel auf metallhaltige Fremdkörper, wobei es sich beispielsweise um Gelenkprothesen (künstliches Hüftgelenk), Klammern oder Drähte nach Operationen, Spiralen zur Empfängnisverhütung oder Eisensplitter handeln kann, die bei Unfällen in den Körper eingedrungen sind. Neben dem Umstand, daß solche Fremdkörper z.T. starke Bildstörungen verursachen können

kann sich das Metall durch die starken Magnetkräfte des MR-Gerätes im Körper bewegen oder so warm werden, daß es für den Körper gefährlich werden kann. Es ist daher absolut notwendig, daß man vor einer MR-Untersuchung angibt, ob man solche Fremdkörper im Körper trägt, denn in einigen Fällen wird eine solche Untersuchung damit nicht mehr möglich, weil sie zu gefährlich ist.

Viele Implantate, wie Knochenschrauben, Nägel in gebrochenen Knochen, künstliche Gelenke, Gehörknochenimplantate oder Herzklappen bestehen heutzutage allerdings aus Titan oder anderen Metallverbindungen, die nicht magnetisch sind und die damit vollkommen unproblematisch mit dem MR zu untersuchen sind. Wenn sich der Arzt nicht sicher ist, ob ein Mensch mit einem speziellen Implantat gefahrlos im MR-Gerät untersucht werden kann besteht die Möglichkeit, sich im Internet an bestimmten Stellen zu erkundigen. Die [Listen](#), die hier veröffentlicht werden sind allerdings meines Wissens nur in Englisch geschrieben. Siehe auch nächstes Kapitel.

Wenn im Rahmen der MR-Untersuchung Kontrastmittel eingespritzt wird, etwa um die Durchblutung des Herzmuskels zu untersuchen, kann es zu allergischen Reaktionen kommen, die allerdings viel seltener auftreten als bei den „normalen“ Röntgenkontrastmitteln. MR-Kontrastmittel können allerdings in seltenen Fällen schwerwiegende Nebenwirkungen an den Nieren verursachen (nephrogene systemische Fibrose). Es wird in letzter Zeit auch darüber berichtet, daß sich das Kontrastmittel Gadolinium im Gehirn ablagert und hier auf Dauer Schäden verursachen kann.

Wann darf man nicht im MR untersucht werden?

Wie sie oben schon gelesen haben können elektrische Geräte durch die starken Magnetkräfte eines MR-Gerätes beschädigt oder sogar zerstört

werden. Daher gibt es bestimmte Situationen, in denen man nicht oder nur unter speziellen Voraussetzungen mit dem MR-Gerät untersucht werden darf:

- **Herzschrittmacher oder implantierbare Defibrillatoren (ICD-Geräte):**

Durch die starken Magnetkräfte kann es zu Beschädigungen, Bewegungen oder elektronischen Störungen der Geräte kommen. Auch können sich die Elektroden des Schrittmachers oder ICD-Gerätes derartig erwärmen, daß es zu kleinen Vernarbungen des Herzmuskels an der Elektrodenspitze kommt, die zur Folge haben, daß der Schrittmacher das Herz nicht mehr anregen kann („Reizschwellenanstieg“). Viele Hersteller von Schrittmachern und ICD-Geräten haben ihre Geräte zwischenzeitlich allerdings derart umkonstruiert, daß Träger der Geräte auch mit dem MR untersucht werden können. Bevor Menschen, die einen Herzschrittmacher oder ein ICD-Gerät tragen mit dem MR-Gerät untersucht werden ist es immer (!) notwendig, daß sich der Arzt danach erkundigt und abwägt, ob dies in dem speziellen Fall auch möglich ist.

- **Metallsplitter oder Gefäßclips** aus magnetischem Material in ungünstiger Lage (z.B. im Auge, Gehirn oder in der Nähe großer Blutgefäße). Man sollte daher dem Untersuchungspersonal immer über evtl. metallhaltige Implantate oder Verletzungen, bei denen metallhaltige Splitter in den Körper eingedrungen sind (z.B. Kriegsverletzungen, Granatsplitter o.ä.) berichten, damit entschieden werden kann, ob die Untersuchung sicher durchgeführt werden kann.
- Bestimmte **Cava-Filter** zur Verhütung von Lungenarterienembolien
- **Schwangerschaft:**

- Hier wird davon abgeraten, eine MR-Untersuchung im 1. Drittel der Schwangerschaft (1. - 13. Woche) durchzuführen
- Implantat der Hörknochen (**Cochleaimplantat**)
- Implantierte **Insulinpumpen**
- Große **Tätowierung** im Untersuchungsgebiet, denn metallhaltige Farbpigmente können sich erwärmen und Hautverbrennung hervorrufen
- Nicht abnehmbare **Piercings** aus magnetischen Materialien

Die Anwendung **medizinischer Geräte** in der Nähe der starken MR-Magnete (z.B. Narkosegeräte, Elektroschockgeräte) ist in den meisten Fällen nicht möglich. Auch können Operationen in MR-Räumen nur mit speziellen, nicht magnetischen chirurgischen Instrumenten durchgeführt werden (Ich habe von einem Fall gehört, wo eine metallische Gefäßklemme einem Arzt beim Betreten des MR-Raumes aus der Hand gerissen wurde und mit gewaltiger Kraft auf den MR-Magneten zuflog und den in der Röhre liegenden Patienten dabei verletzt hat).

Menschen mit **Zahnfüllungen oder -brücken** können ohne Gefahren untersucht werden.

Es ist wichtig, dass Sie vor dem Betreten des Untersuchungsraumes alle metallenen Gegenstände, die man üblicherweise mit sich trägt (z.B. Schlüssel, Uhr) ablegt, damit sie durch das starke Magnetfeld keinen Schaden nehmen oder die Bildqualität verschlechtern. Äußerst wichtig ist, Kredit- oder Scheckkarten vor dem Betreten des Untersuchungsraumes abzugeben, denn sie würden durch das Magnetfeld zerstört. Auch Handys dürfen nicht in den Untersuchungsraum genommen werden, weil sie durch das Magnetfeld ebenfalls beschädigt werden.

Ergebnisse

Mit Hilfe einer MR-Untersuchung des Herzens können die Anatomie des Herzens, die Pumpfunktion der Herzkammern und die Durchblutung untersucht werden. In einigen Fällen ist auch schon die Darstellung der Herzkranzgefäße möglich.

Anatomie des Herzens

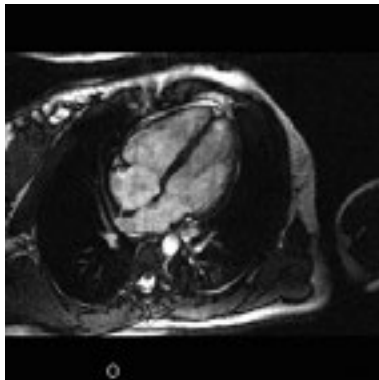


Abb. 110

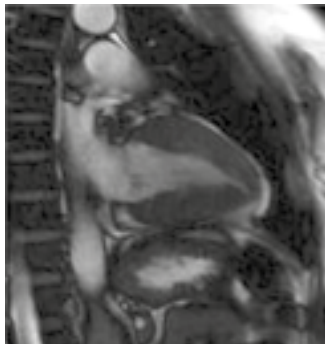


Abb. 111

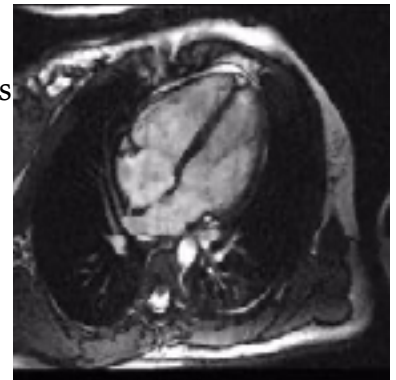
Prinzipiell erhält man mit einer MR-Untersuchung fast dieselben Information über den Aufbau des Herzens wie mit einer Ultraschalluntersuchung (Echokardiographie). Die Qualität der MR-Bilder ist jedoch wesentlich besser als die Ultraschallbilder, vor allem, wenn ein Patient übergewichtig ist oder wegen einer Lungen- und Bronchialerkrankung viel Luft über dem Herzens hat, was die Ultraschallbilder oft so stark verschlechtert, daß kaum noch eine Aussage möglich ist. Sehen Sie in Abb. 110 und 111 Bilder der linken und rechten Vorkammer und der Hauptschlagader.

Bestimmte Erkrankungen des Herzens, wie z.B. bestimmte Muskelerkrankung des rechten Teils des Herzens kann man erst mit der MR-Untersuchung sicher feststellen (rechtsventrikuläre Dysplasie) und auch im Hinblick auf bestimmte sehr komplizierte angeborene

Herzfehler liefert das MR ohne Herzkatheteruntersuchung genaue Diagnosen.

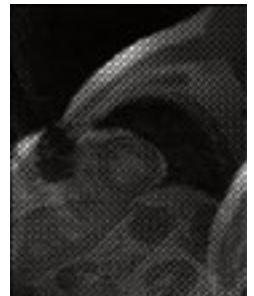
Pumpfunktion der Herzkammern

Dadurch, daß man im MR die Bewegungen des Herzens sehen kann (Film 24) ist es möglich, die Pumpfunktion des Herzens zu beurteilen. Dabei kann die Kraft der Pumparbeit (sog. „Ejektionsfraktion“) so gut bestimmt werden, daß das MR heute in wissenschaftlicher Hinsicht die Standardmethode zur Untersuchung der Funktion der Herzkammern ist.



Film 24

Mit einer speziellen Technik („Tagging“) kann man ein künstliches Raster über das Herz legen (Film 25) und an der Verbiegung dieses Rasters die Bewegungen der einzelnen Herzwandabschnitte sehr genau beobachten.

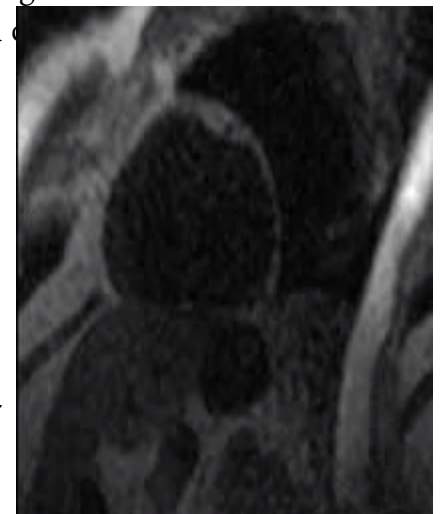

Film 25

Durchblutung des Herzmuskels

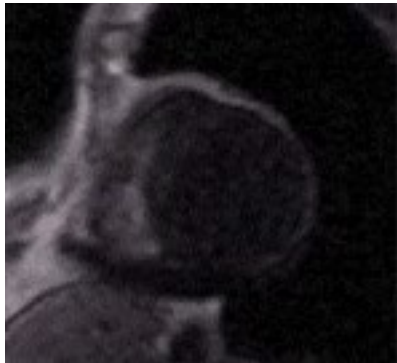Die Untersuchung der Durchblutung des Herzmuskels und die Suche nach evtl. Vernarbungen nach Herzinfarkten und Herzmuskelentzündungen stellt heute eine der wichtigsten Anwendungsgebiete des MR dar.

Um die Durchblutung untersuchen zu können spritzt man der Untersuchungsperson ein spezielles MR-Kontrastmittel in eine Vene des Armes und beobachtet dann, wie dieses Kontrastmittel durch die Wand der Herzkammern „sickert“ (Film 26). Dies sollte normalerweise gleichmäßig von außen nach innen erfolgen. Sehen Sie beispielsweise im Film, wie das weiße Kontrastmittel durch die



Wand der linken Herzkammer „sickert“. (Die linke Herzkammer ist das ringförmige Gebilde in der Mitte des Bildes.)

In Film 26 sehen Sie die normale Passage des Kontrastmittels durch den Herzmuskel.



Film 27

Bei Durchblutungsstörungen durch Verengungen von Herzkranzarterien kommt es in der betreffenden Wand zu einer Verzögerung des Kontrastmitteldurchstroms. In Film 27 sehen Sie eine Durchblutungsstörung der Hinter- und Seitenwand (zu erkennen im „Ring“ der linken Herzkammer zwischen 3:00 und 8:00 Uhr).

Wie Sie vielleicht schon wissen ist die Stärke einer Durchblutungsstörung vom Ausmaß einer Gefäßverengung abhängig. Ist das Gefäß nur gering verengt wirkt sich die Durchblutungsstörung erst unter stärkerer körperlicher Belastung aus, ist die Verengung hochgradig oder ist das Gefäß sogar schon verschlossen kann man die Durchblutungsstörung auch schon in Ruhe feststellen. Dies ist das Prinzip einer Belastungsuntersuchung des Herzens zur Suche nach einer Koronarerkrankung, wie man es beispielsweise beim Belastungs-EKG anwendet. Nun sind solche Belastungsuntersuchungen in einem MR-Gerät mit einem Fahrradergometer nicht möglich, denn das Fahrrad funktioniert wegen des starken Magneten des MR-Gerätes nicht. Man ist daher darauf angewiesen, die körperliche Belastung durch Medikamente zu „simulieren“, die man während der MR-Untersuchung einspritzt und die das Herz „künstlich“ belasten.

Die Untersuchungstechnik ist relativ zuverlässig, auch wenn man bedenken muß, daß die schwerwiegendste Komplikation einer solchen

Medikamentenbelastung des Herzens, nämlich die Auslösung von Kammerflimmern nicht durchgeführt werden kann, weil das Elektroschockgerät wegen des starken MR-Gerätes nicht funktionieren wird und der Patient zunächst aus dem Gerät herausgezogen und in einen Nebenraum gebracht werden muß, bevor der lebensrettende Elektroschock abgegeben werden kann. Aus Sorge vor dieser Komplikation neigen einige Röntgenärzte dazu, solche Belastungsmedikamente (vor allem Katecholamine) in nur geringer Dosis einzusetzen, was natürlich die Treffsicherheit der Untersuchung vermindert.

Einen außerordentlich wichtigen Beitrag kann das MR auch für die Suche nach vernarbtem Herzmuskel leisten:

Man benutzt dazu eine Technik, die „**late enhancement**“ genannt wird:

Man nutzt für die Technik die Beobachtung, daß das Kontrastmittel, das man für die Durchblutungsuntersuchung (siehe oben) eingespritzt hat in vernarbtem Gewebe relativ lange „stehen bleibt“. Wenn man also eine Durchblutungsmessung mit der Einspritzung von Kontrastmittel vorgenommen hat dann wartet man einfach noch 10 – 15 Minuten ab und stellt das Herz dann erneut dar. Narben des Herzmuskels, z.B. nach abgelaufenen Herzinfarkten oder Herzmuskelentzündungen erkennt man in solchen Bildern dann an einem leuchtend hellen Streifen (normaler und gesunder Herzmuskel ist in dieser Wartezeit wieder leer (= dunkel) geworden. Wenn man sich nun auch noch ansieht, wie dick dieser Streifen ist kann man sehen, ob es sich nur um eine Teilvernarbung des Herzmuskels oder um eine vollständig (= von innen nach außen) vernarbte Herzwand handelt.

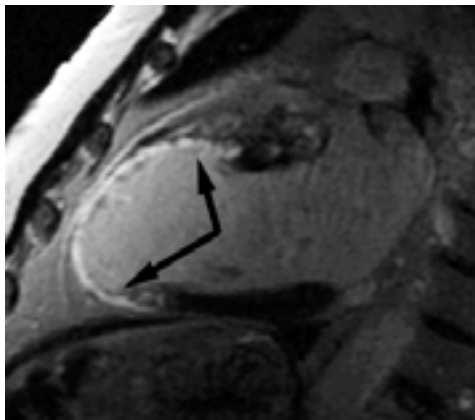


Abb. 112

Und man kann aus der Verteilung der weißen Streifen (= Narben) auch noch erkennen, ob diese Vernarbung Folge einer Entzündung oder eines Herzinfarktes war (Abb. 112).

Solche Vernarbungsuntersuchungen, die man übrigens auch mit einer Myokardszintigraphie oder dem Streß-Echo erkennen kann sind oft sehr wichtig, wenn es nämlich um die Frage geht, wie man einen ge-

schädigten Herzmuskel behandelt mit Medikamenten, mit einer Ballonerweiterung oder Bypass-Operation). Vereinfacht gesagt: Eine vollständig vernarbte Herzwand wird sich durch eine Bypass-Operation oder eine Ballonerweiterung kaum wiederherstellen lassen; daher wird das Risiko einer Ballonerweiterung oder Operation gegenüber dem Erfolg einer solchen Behandlung (nämlich die Wiederherstellung oder Besserung der Funktionsfähigkeit der müden Herzwand) zu groß sein. Heißt auf Deutsch: In solchen Fällen wird man keine Ballonerweiterung oder Operation durchführen. Aber: Dies sind oftmals sehr schwierige Einzelfallentscheidungen; so einfach, wie ich es hier geschrieben habe ist es meistens im täglichen Leben nicht.

Herzkranzgefäße

Mit Hilfe moderner Techniken ist es heute möglich, große Anteile der Herzkranzgefäße auch ohne Herzkatheteruntersuchung sichtbar zu machen.

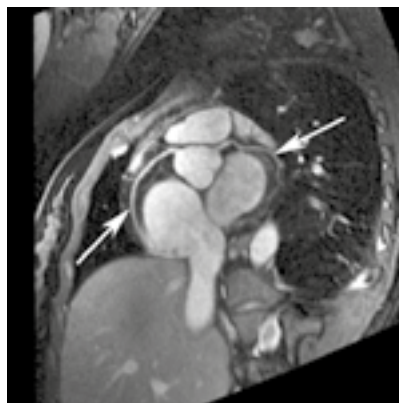


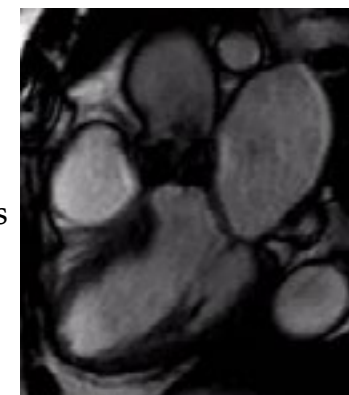
Abb. 113

Dabei können angeborene Anomalien dieser Gefäße, hochgradige Einengungen und oft auch Gefäßverschlüsse festgestellt werden (Abb. 113). Man kann diese Technik auch dazu benutzen, um einfach und risikolos festzustellen, ob Bypass-Gefäße noch offen sind.

Die MRT-Untersuchung der Herzkranzgefäße hat allerdings den Nachteil (neben den Kosten, siehe unten), daß sich die Gefäße in ihren dünnen Anteilen und auch kleinere Nebengefäße (die aber wichtig sein können) nicht recht abbilden lassen. Es kommt dazu, daß Patienten mit Herzschrittmachern, implantierten Defibrillatoren und anderen elektronischen Geräten, die ihnen implantiert werden mußten nicht untersucht werden können, weil der starke Magnet des MR-Gerätes diese Gerätes zerstören würde. Die Industrie arbeitet aber daran, auch Herzschrittmachergeräte, Defibrillatoren usw. zu bauen, die unter einem MR-Gerät keinen Schaden nehmen. Zudem arbeiten die Hersteller der MR-Geräte daran, ihre Geräte so zu verbessern, daß auch feinere Gefäße des Herzens sichtbar gemacht werden können und daß die z.T. noch sehr langen Untersuchungszeiten für eine Herzuntersuchung (manchmal bis zu 1 Stunde) verkürzt werden.

Herzklappen

Auch Herzklappen sind heute mit den modernen MR-Geräten zu sehen. So erkennt man beispielsweise verdickte und vernarbte Herzklappen wie in Film 28 (Aortenklappen-Verengung: etwas links seitlich des Mittelpunktes des Films schwarzes, sich bewegendes Gebilde).



Film 28

Man kann aber auch Undichtigkeiten der Klappen erkennen wie in Film 29 (Aortenklappen-Undichtigkeit, erkennbar an der schwarzen „Fackel“ links in der Mitte des Films).

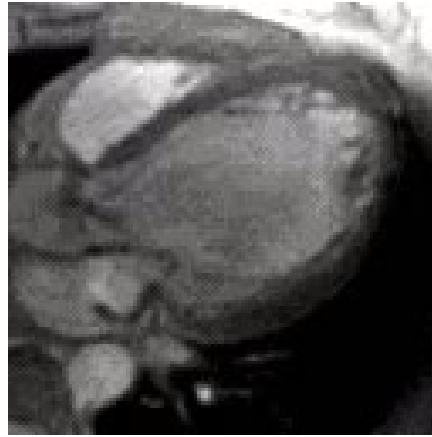Kosten

Die gesetzlichen Krankenkassen übernehmen im Gegensatz zu den privaten Krankenkassen die Kosten für **ambulante** MR-Untersuchungen nicht. Herzuntersuchungen mittels MRT kosten in der Regel zwischen 500 – 1.200 €, die ein gesetzlich Versicherter somit aus eigener Tasche bezahlen muß.

Man mag dies nun als himmelschreiende Ungerechtigkeit ansehen und glauben, daß die Privatversicherten „mal wieder“ besser dran seien. Das stimmt aber nicht und dies sage ich Ihnen als jemand, der schon seit 30 Jahren in der Medizin arbeitet und der an die Gerechtigkeit und die Qualität unseres Gesundheitssystems glaubt:

Denn genau dieselben Erkenntnisse wie aus einem MRT können auch mit anderen Untersuchungstechniken (für die auch die gesetzlichen Kassen sämtliche Kosten übernehmen) gewonnen werden. Vielleicht etwas umständlicher und nicht mit so schicken Geräten, aber man bekommt fast dieselben Erkenntnisse auch mit einer [Echo-Untersuchung](#), einer [Szintigraphie](#), einem [Streß-Echo](#) oder einer [Herzkatheteruntersuchung](#).

Und wenn man eine MR-Untersuchung trotzdem einmal benötigt, weil die Erkenntnisse aus anderen Untersuchungen nicht ausreichend sind, dann kann sie während eines stationären Krankenhausaufenthaltes (dann bezahlen die Kassen nämlich) durchgeführt werden (wobei



Film 29

die Krankenkassen allerdings streng prüfen, ob dieser Krankenhausaufenthalt gerechtfertigt war oder ob er nur deshalb erfolgte, weil sich jemand kostenlos im MR untersuchen lassen wollte).

Es gibt, und das sollten Sie wissen, keinen echten Unterschied in der medizinischen Untersuchungs- und Behandlungsqualität zwischen einem gesetzlich und einem privat Versicherten, egal was die Herren Prof. Dr. Lauterbach oder andere Politiker so behaupten. In den allermeisten Fällen stellt die Durchführung einer Herz-MR-Untersuchung eine Luxusbehandlung dar. Wenn die Krankenkassen genügend Geld hätten wäre das alles kein Problem, aber in Zeiten begrenzter Finanzmittel müssen alle halt zusehen, daß sie mit preiswerteren Untersuchungen dasselbe Ziel wie mit teureren schickeren Untersuchungen erreichen.

Knöchel-Arm-Index

Prinzip

Der Blutdruck eines Menschen ist unter normalen Umständen an allen Stellen des Körpers gleich hoch, d.h. daß er am Arm genau so hoch ist wie in den Beinen. Wenn es zu einer Gefäßkrankung (Arteriosklerose) kommt dann kommt es zu Verengungen der Gefäße an den unterschiedlichsten Stellen. Betrifft die Gefäßkrankheit die Herzkranzgefäße (= koronare Herzkrankheit) kommt es zu Angina pectoris oder sogar zum Herzinfarkt, befällt sie die Gehirnschlagadern kann ein Schlaganfall entstehen, erkranken die Schlagadern der Beine entsteht die Schaufensterkrankheit.

Die Symptome, d.i. die Beschwerden einer solchen Gefäßkrankheit treten in aller Regel erst dann auf, wenn die Gefäße bereits stark eingengt sind oder sich sogar akut verschließen. In den frühen Stadien einer Gefäßkrankheit ist der betroffene Mensch zwar noch beschwerdefrei, aber dennoch kann es bereits zu leichten Durchblutungsstörungen gekommen sein.

Man weiß aus Erfahrung, daß die Schlagadern des Armes nur in sehr seltenen Fällen erkranken, die Beinarterien aber relativ häufig. Aus diesem Grund mißt man den Blutdruck an den Armen und Beinen und vergleicht diese Werte miteinander. Wenn der Blutdruck an den Beinen deutlich niedriger ist als der Druck an den Armen darf man davon ausgehen, daß eine Durchblutungsstörung der Bein-Schlagadern vorliegt, die zwar noch nicht so weit fortgeschritten ist, daß sie Beschwerden (Schmerzen in den Beinen beim Gehen = Claudicatio intermitens) verursachen würde, die aber schon zu einer Verminderung des Blutdrucks in den Beinen geführt hat.

Wenn sich auf diese Weise hat zeigen lassen, daß die Beinschlagadern

bereits von der Arteriosklerose befallen sind muß man vermuten, daß auch andere Schlagadern (z.B. die Herzkranzgefäße oder die Halsschlagadern) erkrankt sind und daß daher ein erhöhtes Risiko dafür besteht, daß ein Herzinfarkt oder Schlaganfall auftreten kann.

Durchführung

Man benutzt zur Durchführung einer solchen Untersuchung eine Blutdruckmanschette, wie man sie für „normale“ Blutdruckmessungen verwendet und ein kleines Ultraschallgerät (Abb. 114 und 115).

Mit Hilfe des Ultraschallgerätes kann man hören, ob Blut durch eine Schlagader fließt oder nicht.

Man bläst dann zunächst die Blutdruckmanschette am Oberarm so stark auf, daß kein Blut mehr in die Armschlagader fließt. Danach läßt man den Druck in der Manschette langsam ab und hört mit dem Ultraschallgerät über der Handschlagader danach, wann das Blut wieder zu fließen beginnt. Dieser Wert ist der systolische (= obere) Blutdruckwert am Arm.

Danach legt man die Blutdruckmanschette am Unterschenkel an und bläst sie wieder so stark auf, bis kein Blut mehr in die Fußgefäße fließt. Nun läßt man den Druck aus der Blutdruckmanschette langsam ab, bis das Ultraschall-

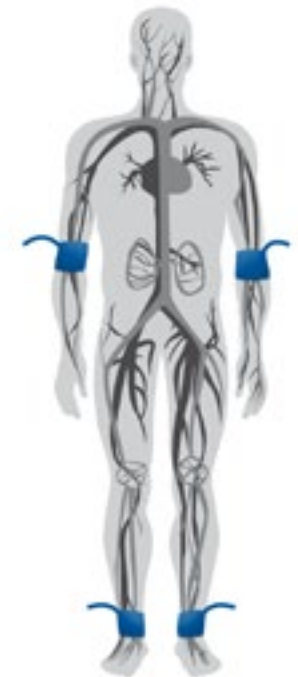


Abb. 114

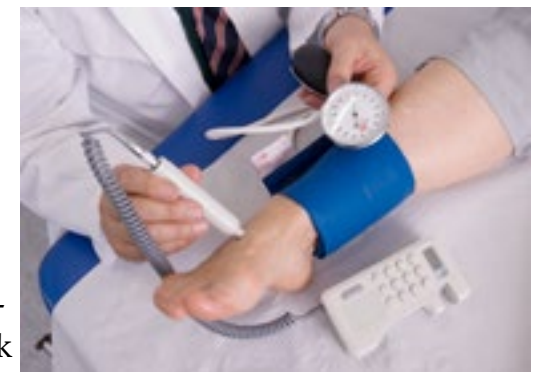

Abb. 115

gerät anzeigt, daß wieder Blut in den Fuß fließt. Dieser Wert ist der systolische Wert des Beines.

Aus diesen beiden Blutdruckwerten bildet man nun den Quotienten nach der Formel:

Blutdruck am Bein / Blutdruck am Arm.

Aus diesem Rechengang folgt mathematisch, daß der errechnete Wert um so kleiner ist, desto niedriger der Blutdruck am Bein ist. Krankhaft sind Werte, die kleiner sind als 0.9.

Weil die Blutdrücke an rechtem und linken Arm ebenso wie die Drücke an rechtem und linken Bein oft etwas unterschiedlich sind mißt man mit dieser Methode die Blutdruckwerte an beiden Armen und beiden Beinen und benutzt die jeweils höheren der beiden Arm- bzw. Beinwerte.

Was merkt man?

Die Untersuchung tut nicht weh.

Was kann passieren (Komplikationen)?

Die Untersuchung ist ohne jede Gefahr und hat keine Kombinationsmöglichkeiten

Ergebnisse

Man benutzt diese Untersuchung entweder bei Menschen, bei denen man gezielt nach Durchblutungsstörungen der Beine sucht oder im Rahmen von Vorsorgeuntersuchungen.

Mißt man am Arm beispielsweise einen Blutdruck von 120 mm Hg und am Bein einen Druck von 80 mm Hg (Abb. 116) dann errech-

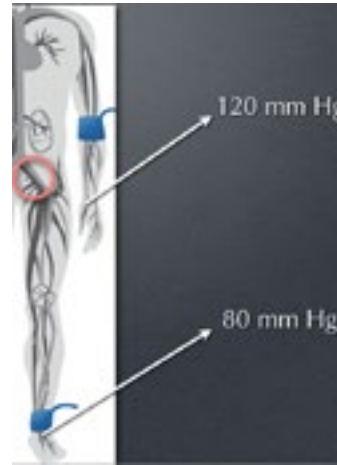


Abb. 116

net sich hieraus ein Knöchel-Arm-Index von $(80/120 =) 0.66$.

Bei einem solchen Untersuchungsergebnis muß man also bereits eine Gefäßerkrankung der Beine befürchten, die aber in diesem Fall wahrscheinlich noch keine Beschwerden verursachen wird.

Werte unter 0.5 zeigen meist bereits eine schon fortgeschrittene Form der Schaufensterkrankheit an. Hier besteht die Gefahr, daß es zu Gewebeschäden der Beine kommt und die Gefahr für den Verlust des Beines ist groß.

Wenn man bei einem beschwerdefreien Menschen im Rahmen einer Vorsorgeuntersuchung Werte von weniger als 0.9 findet so zeigt dies an, daß die Schlagadern möglicherweise erkrankt sind und daß dieser Mensch ein erhöhtes Risiko für das Auftreten eines Herzinfarktes oder eines Schlaganfalls hat. In diesen Fällen muß man nach den Risikofaktoren suchen, die die Gefäße dieses Menschen gefährden (z.B. Zigaretten rauchen, Bluthochdruckkrankheit, Zuckerkrankheit (Diabetes mellitus) oder Fettstoffwechselstörung) und diese Risikofaktoren nach Möglichkeit beseitigen.

Zum anderen sollte man in diesen Fällen weitere Untersuchungen anschließen, um danach zu suchen, ob die Schlagadern des Herzens (Herzkranzgefäße) und des Gehirns (Halsschlagadern) bereits erkrankt sind. Hierzu kann man wiederum verschiedene Untersuchungen wie [EKG](#), [Belastungs-EKG](#) oder [Ultraschalluntersuchungen des Herzens](#) bzw. der [Halsschlagadern](#) benutzen.

Kontrast-Echokardiographie

Prinzip

Im „normalen“ Echokardiogramm ist Blut nicht sichtbar.

Durch die Injektion spezieller Ultraschall-Kontrastmittel kann man das normalerweise unsichtbare Blut im Echokardiogramm sichtbar machen. Das mit dem Kontrastmittel angefärbte Blut ist auf dem Echo-Bildschirm als weißes „Schneegestöber“ zu sehen.

Die Untersuchung wird zur Klärung von 2 Fragestellungen durchgeführt:

1. Zur Feststellung von **Löchern zwischen den Herzkammern:**

Das Herz besteht aus einem linken und einem rechten Teil. Rechter und linker Vorhof sind ebenso wie rechte und linke Hauptkammer durch Muskelwände voneinander getrennt, damit sich das sauerstoffarme nicht mit dem sauerstoffreichen Blut vermischt. Bei bestimmten angeborenen Herzfehlern gibt es Löcher in diesen Trennwänden fließt, was zu einer manchmal bedrohlichen Belastung des Herzens führt. In einigen Fällen kann man diese Löcher im Ultraschall nicht direkt sehen. Wenn man nun das Echo-Kontrastmittel einspritzt (Abb. 117)

kann man sehr einfach erkennen, ob Blut durch „undichte“ Kammerwände fließt, indem man das Schneegestöber unerwartet auf der „falschen“ Seite einer Trennwand entdeckt.

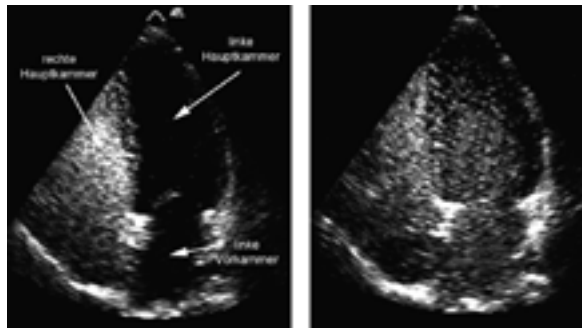


Abb. 117

2. Zur Untersuchung der **Pumpfunktion der linken Herzkammer:**

Manchmal kann man bei ungünstigen Untersuchungsbedingungen nicht gut erkennen, wie die linke Herzkammer arbeitet und ob es (vielleicht nach einem Herzinfarkt) Narben gibt oder ob der gesamte Herzmuskel geschwächt ist (bei Herzmuskelerkrankung). In diesen Fällen kann man ein spezielles Ultraschall-Kontrastmittel benutzen, das man in eine Armvene einspritzt, das dann den rechten Teil des Herzens durchströmt und dann durch die Lunge in linke Vor- und Hauptkammer fließt. Indem das Kontrastmittel das Blut sichtbar macht kann man auf diese Weise auch den Innenraum der linken Hauptkammer sichtbar machen und beurteilen.

Das Kontrastmittel, das zur Kontrast-Echokardiographie benutzt wird hat nichts mit dem „Röntgen-Kontrastmittel“ zu tun. Oft handelt es sich nur um Kochsalzlösung, in das durch Schütteln der Flasche oder der Spritze mikroskopisch kleine Luftbläschen gelangen, an denen der Ultraschall reflektiert wird, was dazu führt, daß man das Kontrastmittel gut erkennen kann.

Wenn man diese Art von Kontrastmittel in eine Armvene einspritzt fließt es zunächst zum Herzen, läuft durch die rechte Vor- und Hauptkammer und gelangt von hier aus in die Lungen. Hier in den Lungen wird es schnell aus dem Blut ausgefiltert, sodaß im linken Teil des Herzens nichts mehr ankommt, es sei denn, daß ein Loch in der Trennwand zwischen den Vor- oder den Hauptkammern vorliegt. Wenn man die Pumpfunktion der linken Hauptkammer untersuchen möchte kann man diese Art einfachen und „geschüttelten“ Kontrastmittels nicht verwenden.

In solchen Fällen benutzt man spezielle Echo-Kontrastmittel, die einen großen Anteil von Eiweiß und Zucker haben. Diese „lungengängigen“ Kontrastmittel werden in den Lungen nicht ausgefiltert, sondern

durchströmen sie, sodaß sie auch im linken Teil des Herzens ankommen und linke Vor- und Hauptkammer anfärben.

Durchführung

Die Kontrastmittelgabe erfolgt im Rahmen einer normalen Ultraschalluntersuchung. Das Kontrastmittel wird dabei durch eine Kanüle eingespritzt, die in eine Vene des rechten oder linken Armes eingeführt wird.

Um die Druckverhältnisse innerhalb des Herzens so zu verändern, daß Blut (und damit Kontrastmittel) gezwungen wird, durch eventuell vorhandene Löcher in den Trennwänden zu fließen muß man manchmal kurz nach der Einspritzung des Kontrastmittels bestimmte Atemtechniken durchführen (z.B. schnelles Ein- und Ausatmen, Preßatmung).

Was merkt man?

Nichts.

Was kann passieren (Komplikationen)?

Wenn man „einfaches geschütteltes“ Kontrastmittel verwendet kann nichts geschehen, denn die Flüssigkeit, die man verwendet ist in der Regel einfache Kochsalzlösung, in die man etwas Luft einschüttelt. Die Menge der eingeschüttelten Luft ist so gering, daß man davon nichts bemerkt und daß keinerlei Komplikationen zu erwarten sind.

Wenn man eiweißhaltige Spezialkontrastmittel benutzt können in seltenen Fällen allergische Reaktionen auftreten. Solche Komplikationen treten aber nur äußerst selten auf.

Ergebnisse

Sehen Sie in Abb. 118 die linke Hauptkammer, wie sie durch das weiße Schneegebilde des Kontrastmittels sichtbar gemacht wurde. Ohne dieses Kontrastmittel hätte man einen Hohlraum (Herzkammer) gesehen, dessen Größe und Pumpfunktion aber nicht ausreichend gut hätte beurteilt werden können.

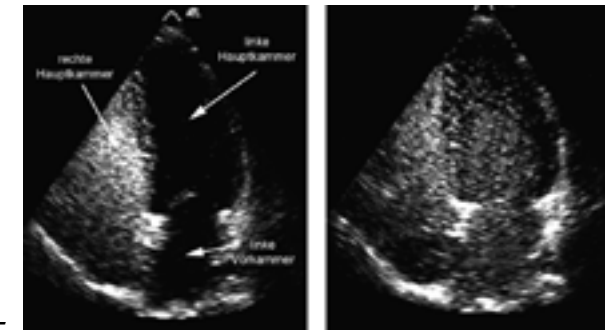


Abb. 118

In Abb. 119 sehen die Passage des Kontrastmittels durch die rechte Hauptkammer in einer anderen Echotechnik (M-Mode-Echo). Das Kontrastmittel erkennt man an den schwarzen Strichen und Punkten in der rechten Hälfte des Bildes oben. Ein Loch in der Vor-kammerwand würde man daran erkennen, daß im unteren Teil des Bildes (d.i. im linken Vorhof) ebensolche schwarzen Strukturen auftreten.

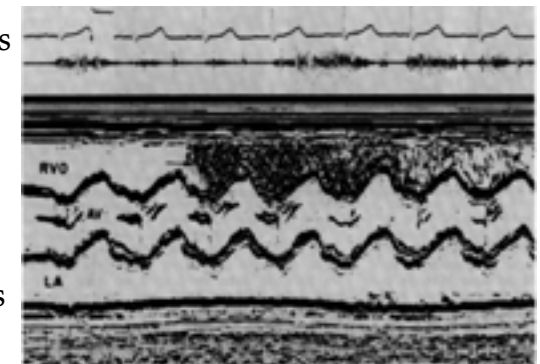


Abb. 119

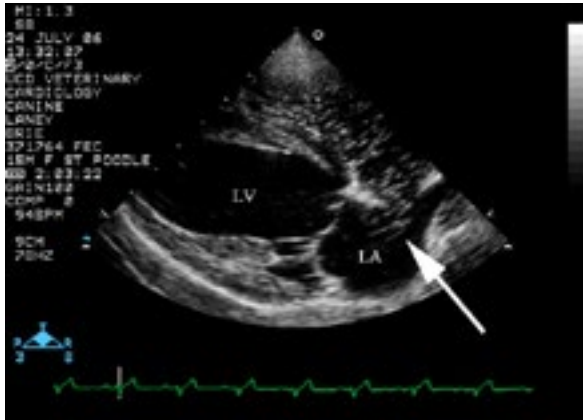


Abb. 120

In Abb. 120 sehen Sie ein Bild, das ich Dr. Mark Kittleson, Kalifornien verdanke. Es zeigt (Pfeil), wie das Kontrastmittel durch eine Loch in der Trennwand zwischen den beiden Vorkammern vom rechten in den linken Vorhof fließt (Es handelt sich zwar um eine Untersuchung bei einem Pudel, aber beim Menschen sieht es

genauso aus; woraus man 2 Dinge lernen kann:

1. Ein Pudel ist auch nur ein Mensch und
2. so sehr unterscheidet sich die Krone der Schöpfung nicht vom Hund (anatomisch gesehen) jedenfalls.

Die Existenz eines solchen Loches (Vorhofseptumdefekt) ist mit einem solchen Bild bewiesen, man muß jetzt mit weiteren Untersuchungen (z.B. einer Herzkatheteruntersuchung) klären, wie groß dieses Loch ist, wieviel Blut hindurch fließt und was man tun kann, um das Loch zu verschließen (Man muß nicht jedes Loch verschließen, das hängt davon ab, wieviel Blut hindurch strömt und welche Belastung dieses zusätzliche Blut für den Kreislauf bedeutet).

Körperfettbestimmung

Prinzip

Die Untersuchungen zielt auf die Erfassung der Übergewichtigkeit als Risikofaktor für die Hochdruckkrankheit, eine Blutfettwerterhöhung, für die Blutzuckerkrankheit und die damit verbundenen Risiken von Herzinfarkt und Schlaganfall ab.

Übergewichtigkeit (Adipositas) alleine ist kein sicher erwiesener Risikofaktor für Herz- und Gefäßerkrankungen. Es ist aber bekannt, daß das Gewicht eines Menschen starken Einfluß hat auf die Entstehung der oben genannten „echten“ Risikofaktoren. Menschen mit starkem Übergewicht haben beispielsweise sehr viel häufiger Diabetes mellitus, Hochdruckkrankheit oder Blutfettwerterhöhung mit den entsprechenden Folgen eines Herzinfarktes und Schlaganfalls.

Dieser Zusammenhang ist noch deutlicher, wenn nicht nur eine Übergewichtigkeit vorliegt, sondern auch noch ein metabolisches Syndrom vorliegt.

Vom Vorliegen eines metabolischen Syndroms spricht man, wenn neben der Adipositas auch noch 2 der folgenden Begleiterkrankungen vorliegen:

1. Diabetes mellitus (Blutzuckerkrankheit)
2. arterielle Hypertonie (Bluthochdruck)
3. Erhöhung der Blutspiegel für Cholesterin oder LDL-Cholesterin.

Beim Vorliegen eines solchen metabolischen Syndroms ist das Risiko, einen Herzinfarkt, Schlaganfall oder die Schaufensterkrankheit zu bekommen besonders groß.

Bezüglich der Übergewichtigkeit spielt der Taillenumfang eines besondere Rolle, denn für das Gefäßrisiko ist nicht nur das gesamte Körpergewicht, sondern vielmehr die Fettverteilung von Bedeutung. Besonders nachteilhaft wirken sich hier Fettdepots im Bauchraum und an den inneren Organen aus, denn dieses „innere Fett“ beeinflusst den Stoffwechsel des Fetts und des Zuckers. Die Folge einer solchen übermäßigen Vermehrung inneren Fetts können daher Fettstoffwechselstörungen und Diabetes mellitus sein.

Es gibt verschiedene Möglichkeiten, um den Fettgehalt eines Menschen festzustellen:

Body-Mass-Index (BMI)

Bei dieser ganz einfachen Methode werden Körpergröße und Körpergewicht gemessen. Der BMI wird dabei nach der Formel:

$$\text{BMI} = \text{Gewicht (kg)} / (\text{Größe} * \text{Größe}) (\text{m}^2)$$

berechnet. Dabei gilt

Kategorie	BMI
Untergewicht	<18.5
Normalgewicht	18.5 - 25
Adipositas-Vorstadium (= Präadipositas)	25 - 30
leichte Adipositas	30 - 35
mittlere Adipositas	35 - 40
schwere Adipositas	≥40

Hautfaltendicke

Hierzu benutzt man einen Meßschieber, mit dessen Hilfe man die

Hautfaltendicke messen kann. Dieses Verfahren bezeichnet man als Calipometrie.

Das Verfahren bestimmt nicht den Körperfettanteil, sondern bestimmt einfach, wieviel „Speck man auf den Rippen“ hat. Dazu müssen die Hautfaltendicken an 9 verschiedenen Stellen des Körpers gemessen werden.

Der Vorteil gegenüber elektrischer Messmethoden ist, daß das Trinken von Kaffee oder Alkohol vor der Messung keine Rolle spielen.

Dennoch ist es zweifelhaft, ob diese Methode zur absoluten Körperfettbestimmung geeignet ist, da kein Organfett gemessen werden kann. Zur Dokumentation des Trends jedoch ist die Methode aber geeignet.

Taillenumfang

Hierzu wird einfach mit Hilfe eines Maßbandes der Umfang der Taille gemessen.

Ein erhöhtes Risiko für die Entstehung von Gefäßkrankheiten liegt vor, wenn dieser Taillenumfang bei Frauen >88 cm und bei Männern >102 cm beträgt.

Körperfett-Verteilungsmuster-Index (KVI)

Neben dem BMI und dem Taillenumfang kann auch der Körperfett-Verteilungsmuster-Index (KVI) als Bewertung zum Übergewicht einer Person herangezogen werden. Als Berechnungsgrundlage dienen der Taillen- und der Hüftumfang:

$$\text{KVI} = (\text{Taillenumfang} * \text{Taillenumfang}) / \text{Hüftumfang (Maße in cm)}$$

Als optimal gilt ein KVI <75 bei Männern, <60 bei Frauen; bei Wer-

ten darüber besteht ein erhöhtes Risiko für Herz-Kreislauf-Erkrankungen.

Ein hohes gesundheitliches Risiko besteht immer dann, wenn der Taillenumfang wesentlich größer als der Hüftumfang ist, also bei einem KVI >85 bei Männern und >75 bei Frauen.

Körperfettanteil

Mit Hilfe bestimmter technischer Verfahren kann man bestimmen, wieviel Fettgewebe Ihr Körper enthält. Dieser sogenannte Körperfettanteil gibt den Anteil des angelagerten Fettes im Verhältnis zur Gesamtmasse des Körpers an. Die Überlegung bei solchen Messung ist, daß man einer übermäßigen Fettansammlung durch bestimmte Maßnahmen (z.B. eine Diät oder vermehrten Sport) entgegenwirken kann.

Die Probleme einer solchen Messung bestehen jedoch darin, daß bislang nicht bewiesen ist, daß ein vermehrter Fettgehalt des Körpers auch tatsächlich krank macht und daß es zum anderen keine Normalwerte gibt: Die Werte hängen von Alter, Geschlecht und Körperbau ab.

Zwanzigjährige Männer weisen z.B. im Durchschnitt eine Fettmasse von 18%, junge Frauen eine solche von 25% auf. Im Laufe des Lebens steigt dieser Anteil an, während die Menge des Muskelgewebes stetig abnimmt. Bei konstantem Gewicht kann sich also der Anteil des Fettes im Laufe des Lebens erhöhen.

Im Lebensalter von 45 Jahren haben Männer Körperfettanteile von 22–24%, Frauen etwa 30%.

Man kann also aus der Messung des Körperfettanteils keine Empfehlungen ableiten. Eine viel wichtigere Messungen des Gewichts ist der Body-Mass-Index (BMI), den man einfach aus Körpergröße und Gewicht berechnen kann. Die gängigste und einfachste Methode zur Be-

stimmung des Körperfettanteils ist die bioelektrische Impedanzanalyse (BIA).

Es handelt sich dabei um eine elektrische Widerstandsmessung am menschlichen Körper. Durch je zwei Hautelektroden an der Hand und am Fuß wird ein elektrisches Wechselstromfeld erzeugt. Durch die unterschiedlichen Widerstände der verschiedenen Gewebe des Körpers ist die Unterteilung in Wasser und Fettmasse möglich. Das salzhaltige Körperwasser leitet gut, während Körperfett als Isolator wirkt. Über die Widerstandsmessung kann man daher die Körperzusammensetzung exakt messen.

Kritik der Methode

Messungen der „Gewichtsklasse“ eines Menschen gehören zu jeder ordentlichen Vorsorgeuntersuchung. Dabei ist es aber vollkommen ausreichend, wenn man den Body-Mass-Index, den Taillenumfang oder den Körperfett-Verteilungsmuster-Index (KVI) bestimmt, Messungen des Körperfettes sind in aller Regel überflüssig. Dennoch werden sie im Rahmen von Präventionsuntersuchungen oft dazu benutzt, um Risiken abzuschätzen. Man bekommt (gegen eine entsprechende Gebühr) schön aussehende Ausdrucke mit dem Meßergebnis und leitet dann daraus bestimmte Konsequenzen ab. Beachten sollte man dabei:

Für die Feststellung eines Zusammenhangs zwischen dem Risiko für einen Herzinfarkt, Schlaganfall, für erhöhten Blutdruck oder Diabetes hat die Bestimmung des Körperfettanteils keine wissenschaftlich akzeptierte Bedeutung.

Messungen des Körperfettanteils haben ihren begrenzten Stellenwert nur dort, wo es darum geht, fragliche Fehlernährungen eines Menschen festzustellen.

Die Erkenntnisse einer Körperfettbestimmung können viel einfacher

und vor allem kostenlos durch die Messung des Körpergewichts, der Größe, sowie des Taillen- und Hüftumfangs gewonnen werden. Mit diesen einfachen Messungen kann man die Frage der Übergewichtigkeit und des „metabolischen Syndroms“ viel einfacher beantworten, zudem sind die Ergebnisse solcher einfachen Messungen wissenschaftlich anerkannt.

Daher halte ich die Bestimmung des Körperfettanteils im Rahmen freiwilliger und kostenpflichtiger (IgeL) Vorsorgeuntersuchungen für unseriös.

Laktat-Test

Prinzip

Es handelt sich um eine Untersuchung, bei der gemessen wird wie sich in Abhängigkeit von körperlicher Anstrengung der Laktatwert im Blut verändert.

Was ist Laktat?

Laktat ist ein Stoffwechselprodukt des Arbeitsmuskels des Körpers. Wenn ein Muskel arbeiten soll benötigt er dazu Energie. Diese Energie beziehen die Muskelzellen aus dem Abbau von Zucker (Zucker = Glukose). Einzelheiten finden Sie im [eBook „Aufbau und Funktion des Herzens“](#) (Kapitel „Stoffwechsel“).

Normalerweise wird Zucker in einem chemischen Vorgang namens „Glykolyse“ (Abb. 121) zu einem Stoffwechselprodukt namens „Pyruvat“ abgebaut. Das Pyruvat wiederum wird in eine andere chemische Substanz mit Namen Acetyl-CoA umgewandelt, das dann in verschiedenen Stoffwechselvorgängen immer weiter verändert wird bis am

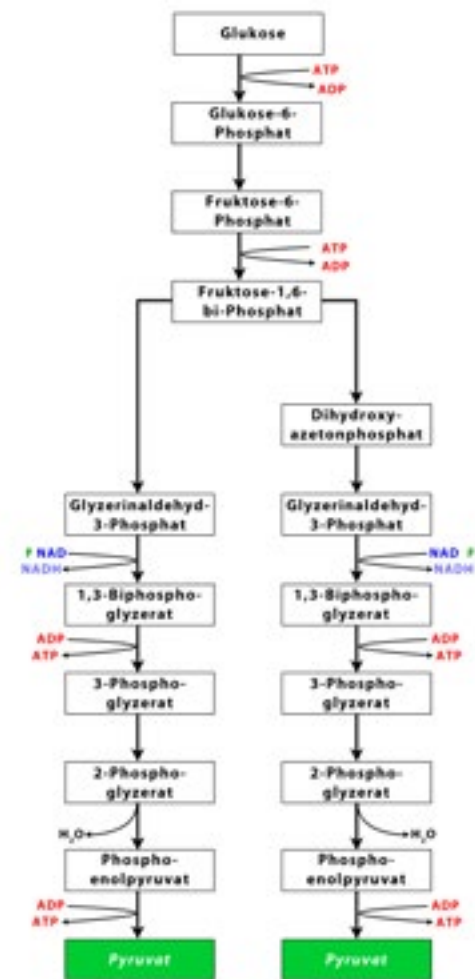

Abb. 121

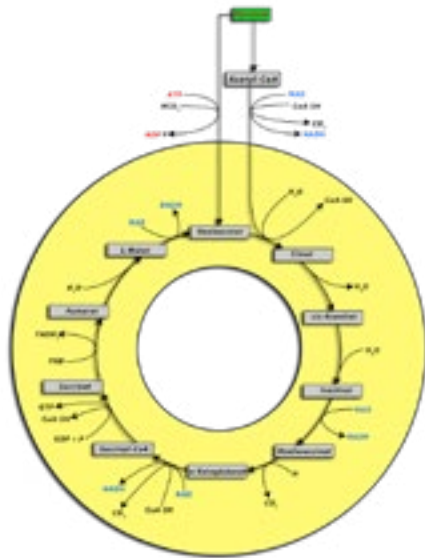

Abb. 122

Ende chemische Energie in Gestalt von sogenannten ATP-Molekülen entsteht. Dieses ATP ist der Treibstoff, mit dem alle energieverbrauchenden Vorgänge eines Körpers bedient werden können.

An einer sehr zentralen Stelle dieses Energiestoffwechsels wird eine Substanz benötigt (NAD⁺), ohne die eine weitere Umwandlung des Pyruvat (siehe oben) in das zur Energiegewinnung erforderlichen Acetyl-CoA nicht möglich ist. Dieses NAD⁺ wird an einer anderen zentralen Stelle

des Stoffwechsels einer Zelle, der Atmungskette mit dem Zitronensäurezyklus (Abb. 122) gebildet. Damit die Atmungskette wiederum ordnungsgemäß arbeiten kann benötigt sie den Sauerstoff, den wir mit der Atmung aufnehmen.

Das bedeutet: Wenn die Atmungskette zu wenig Sauerstoff bekommt entsteht eine geringere Menge NAD⁺ und dieser Mangelzustand führt dazu, daß das Pyruvat aus dem Zuckerabbau nicht in Acetyl-CoA umgewandelt werden kann. Normalerweise ist daher Sauerstoffmangel tödlich, denn der Energiestoffwechsel des Körpers bricht zusammen.

Nun gibt es verschiedene Situationen im Leben eines Wesens, in denen nur ein sehr kurzfristiger Sauerstoffmangel entsteht, der dann nachfolgend wieder ausgeglichen werden kann. Ein 50 m-Sprint ist solche ein Beispiel:

Hier benötigen die Beinmuskeln so viel Energie, das nicht genügend

NAD⁺ hergestellt oder über das Blut angeliefert werden kann, um den Abbau des Pyruvat wie oben beschrieben aufrecht zu erhalten. In dieser Situation können die Muskelzellen ihren Stoffwechsel umschalten:

Wenn nicht genügend Pyruvat in Acetyl-CoA umgewandelt werden kann wird es automatisch zu Laktat (= Milchsäure) abgebaut. Bei diesem Vorgang entsteht auch das begehrte NAD⁺, aber sehr viel weniger als im normalen Fall der Energiegewinnung. Diese geringere Menge NAD⁺ reicht der Zelle für's Erste aus, um ihre Arbeit leisten zu können. Der schmerzhafteste Nachteil dieses Verfahrens ist aber die Anreicherung von Milchsäure in den Muskelzellen. Diese Milchsäureanreicherung führt nämlich zur Übersäuerung des Muskels und damit zum Muskelkater. (Anmerkung: Ein Herzmuskel kann das Laktat nachfolgend wieder zur Energieherstellung benutzen, der Skelettmuskel jedoch nicht).

Bei einem Laktattest kann man nun messen, wieviel Laktat sich bei bestimmten körperlichen Belastungen im Blut anreichert. Dazu wird ein Belastungs-Test, z.B. eine Fahrradergometrie durchgeführt und dabei kontinuierlich gemessen, wie hoch der Laktatspiegel im Blut ansteigt. Das Blut für die Laktatmessung kann man beispielsweise aus dem Ohrläppchen entnehmen.

Auf diese Weise kann man messen, bei welcher körperlichen Belastungsstärke wieviel Laktat entsteht und ins Blut freigegeben wird und wie hoch die Pulsfrequenz bei dieser Stärke der Belastung ist.

Durchführung

Im Grunde genommen ist ein Laktat-Test nichts anderes als ein Belastungs-EKG, bei dem man aber zusätzlich zu verschiedenen Stufen der Belastung Blut aus dem Ohrläppchen entnimmt, um den Laktatgehalt des Blutes zu messen.

Bezüglich der Durchführung des Belastungs-EKG: [Siehe dort](#).

Was merkt man?

Siehe [Belastungs-EKG](#).

Zusätzlich wird man natürlich das Picken der feinen Nadel bemerken, mit der Blut aus dem Ohrläppchen entnommen wird.

Was kann passieren (Komplikationen)?

Siehe [Belastungs-EKG](#).

Ergebnisse

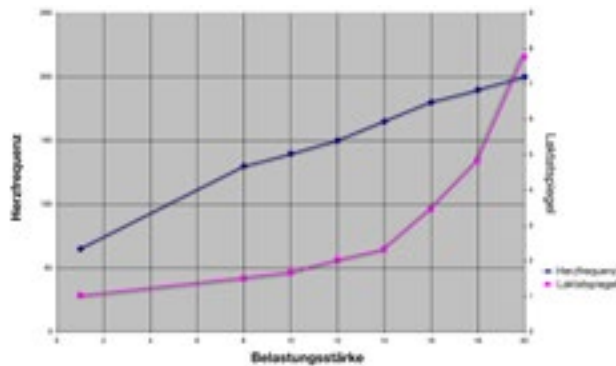


Abb. 123

Am Ende einer Laktat-Untersuchung bekommt man Kurven (Abb. 123), in denen der Verlauf der Pulsfrequenz und des Laktat-Blutspiegels mit zunehmender körperlicher Belastung eingezeichnet werden. Die Grundüberlegung für die Auswertung besteht nun

darin, daß man aus dieser Kurve denjenigen Zeitpunkt und diejenige Belastungsstärke feststellt, an dem die Konzentration des Laktats im Blut sprunghaft ansteigt. Diesen Zeitpunkt bezeichnet man als die sogenannte „anaerobe Schwelle“, d.h. denjenigen Zeitpunkt, in dem der Energiestoffwechsel der Muskeln auf „Sauerstoffmangel“ umschaltet.

Früher ging man davon aus, daß bei einer bestimmten Laktat-Blutkonzentration (4 mmol/l) die anaerobe Schwelle erreicht ist. Man weiß

aber heute, daß dieser Grenzwert von Mensch zu Mensch sehr verschieden ist. Bei einigen Menschen ist die aerobe Schwelle schon bei 2.5 mmol/l, bei anderen erst bei 6.5 mmol/l erreicht. Daher kann man diesen Wert nicht einfach übernehmen.

Es kommt hinzu, daß die Laktatkonzentration im Blut stark von der Art der körperlichen Belastung beeinflusst wird:

Bei einem Belastungstest steigert man die Intensität der Belastung stufenweise. Bei jeder Belastungsstufe steigt der Laktat Spiegel im Blut an, um sich nach einer gewissen Zeit auf einem bestimmten Niveau einzugpegeln. Diese Zeitdauer kann beispielsweise über 5 Minuten betragen. Das bedeutet, daß man beispielsweise 5 Minuten mit 50 Watt belastet werden müßte, bevor die Belastungsintensität auf die nächste Stufe (z.B. 75 Watt) erhöht werden darf. Auch 75 Watt müßte man wieder 5 Minuten lang treten, bevor sich der Laktatwert wieder eingeppegelt hat und man die nächste Belastungsstufe erreichen kann.

Diese Vorgehensweise ist aber für sport- und leistungsmedizinische Zwecke völlig ungeeignet, weshalb die verschiedenen Sportmediziner ausgeklügelt und sehr unterschiedlich Belastungs-Protokolle entwickelt haben und zudem mit Computerprogrammen arbeiten, die den plötzlichen Anstieg der Laktatkonzentration im Blut in unterschiedlicher Weise vermessen und auswerten. So gibt es meines Wissens weit über 10 verschiedene Analysemodelle und niemand kann bis zum heutigen Tag sagen, welches Computerprogramm und welches Belastungsprotokoll das Beste ist.

Wenn man sich also sportlich anspruchsvoll betätigen und sich „auftrainieren“ möchte wird es am sinnvollsten sein, sich an einen Sportmediziner zu wenden und mit ihm zu besprechen, ob ein Laktat-Test ein für Ihre Zwecke geeignetes Untersuchungsverfahren ist und welche Methode man anwenden sollte. Für „einfache“ Vorsorgeunter-

suchungen oder zur Beantwortung der Frage, „wie fit bin ich denn“ eignet sich die Methode nicht, hier ist ein Belastungs-EKG ebenso aussagekräftig, zumal eine solche Untersuchung mit 50 – 100 € auch nicht gerade preiswert ist.

Wer benötigt diese Untersuchung?

Es handelt sich um eine Untersuchung, die für sportmedizinische Zwecke benutzt wird, um die Belastungsgrenze eines Menschen zu ermitteln. Für „normale“ Menschen, die sich zur Vorsorge untersuchen lassen möchten ist die Untersuchung ohne größere Bedeutung.

Weiteres siehe [Belastungs-EKG](#).

Langzeit-Blutdruck-Messung

Prinzip

Der Blutdruck des Menschen ist keine feste Größe, die stets gleich wäre. Die Höhe des Blutdruckes schwankt und ist beispielsweise bei körperlichen Anstrengungen und bei Aufregungen höher als in körperlicher Ruhe oder im Schlaf. Bei einem Arztbesuch sind viele Menschen aufgeregt und haben daher einen erhöhten Blutdruck („Weißkittel-Hochdruck“).

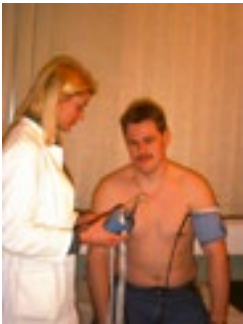Um zu überprüfen, wie der Blutdruck unter alltäglichen Bedingungen ist und ob der beim Arzt erhöhte Blutdruck nicht vielleicht eine „situationsbedingte Ausnahme“ war führt man eine Blutdruckmessung über 24 Stunden durch. Hierbei wird der Blutdruck in Abständen von 20 Minuten gemessen und in einem Aufzeichnungsgerät festgehalten. Dabei werden nicht nur die Ergebnisse der einzelnen Messungen aufgezeichnet, sondern auch die Mittelwerte während des Tages und der Nacht. Aus den Einzelmessungen erkennt der Arzt, bei welchen Gelegenheiten und zu welchen Tageszeiten der Blutdruck erhöht ist und ob es zu der normalerweise immer eintretenden Blutdruckabsenkung während der Nacht kommt. Aus diesen Mittelwerten kann der Arzt besser als aus einzelnen Blutdruckmessungen erkennen, ob der Blutdruck erhöht oder normal ist.

Auch bei der Behandlung der Hochdruckkrankheit ist die 24-Stunden-Blutdruckmessung wichtig. Hier kann der Arzt durch den Vergleich der Auswertungen vor und während der Behandlung erkennen, ob die Medikamentenbehandlung ausreichend ist.

Bei einigen Menschen, z.B. Diabetiker oder Menschen mit Nierenerkrankungen, hängt das Risiko von Begleiterkrankungen (z.B. Durchblutungsstörungen durch Verengungen der Blutgefäße) stark von der

Höhe des Blutdruckes ab. Bei diesen Menschen muß der Blutdruck besonders streng behandelt werden, um Herzinfarkte oder Schlaganfälle zu verhindern. Auch hier liefert die 24-Stunden-Blutdruckmessung bessere Erkenntnisse über den Tagesverlauf des Blutdruckes als wiederholte Einzelmessungen durch den Arzt oder den Patienten selber.

Durchführung



Um den rechten oder linken Oberarm wird eine Blutdruckmanschette angebracht, auf der Brust werden 2 – 4 EKG-Elektroden aufgeklebt. Blutdruckmanschette und EKG-Elektroden werden an ein Aufzeichnungsgerät angeschlossen, daß ebenso wie ein tragbarer Kassettenrekorder (Walkman®) entweder mit einem Gürtel um die Hüfte gebunden oder wie eine Tragetasche umgehängt wird.

Abb. 124

Das Gerät bläst während der Tageszeiten alle 20 Minuten die Blutdruckmanschette auf und mißt den Blutdruck; während der Nachtzeiten wird etwa alle 30 Minuten gemessen. Die Aufzeichnung erfolgt über 24 Stunden. Der Patient erhält bei der Anlage des Gerätes ein Protokoll, in das er alle seine täglichen Aktivitäten eintragen soll, damit der Arzt im Nachhinein erkennen kann, welchen Einfluß die verschiedenen Tätigkeiten auf den Blutdruck haben.

Zur Auswertung wird ein Protokoll ausgedruckt, das nicht nur die einzelnen Meßergebnisse, sondern auch die Mittelwerte der Tages- und Nachtwerte enthält.

Was merkt man?

Die Untersuchung ist vollkommen schmerzlos. Das regelmäßige Aufblasen der Blutdruckmanschette belästigt zu Beginn der Untersuchung

ein wenig, man gewöhnt sich aber schnell daran. Auch die nächtlichen Messungen stören den Schlaf nicht.

Was kann passieren (Komplikationen)?

Die Untersuchung ist vollkommen harmlos und ohne Komplikationen. Man darf das Aufzeichnungsgerät nicht in explosionsgefährdeten Umgebungen (z.B. in Räumen, in denen brennbare Gase frei werden können) tragen.

Ergebnisse

Ein über alle Messungen des Tages gemittelter Blutdruckwert von mehr als 130/85 mm Hg zeigt an, daß der Blutdruck erhöht ist und behandelt werden muß.

Normalerweise sinkt der Blutdruck während der Schlafenszeit nachts ab (Abb. 125). Wenn es während der Nachtzeiten nicht zu dem normalen Absinken des Blutdruckes kommt kann dies beispielsweise ein Hinweis darauf sein, daß eine Nierenerkrankung Ursache des erhöhten Blutdruckes ist.




Abb. 125

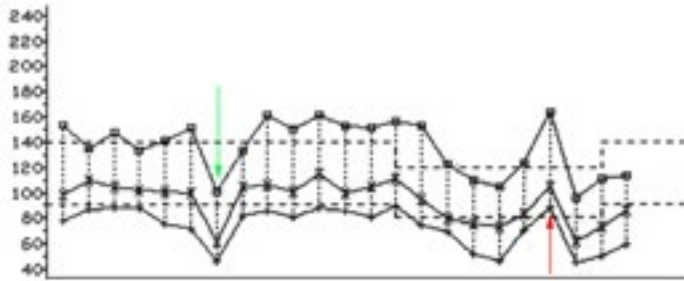


Abb. 126

Die Betrachtung der Einzelmessungen zeigt beispielsweise an, daß es zu bestimmten Zeiten zu plötzlichen Abfällen und Anstiegen des Blutdruckes kommt (Abb. 126).

Langzeit-EKG

Prinzip

Es gibt Herzrhythmusstörungen, die sporadisch und eher selten auftreten. Wegen ihrer Seltenheit können sie in einem normalen EKG oftmals nicht erkannt werden. Mit einem Langzeit-EKG zeichnet man jeden einzelnen Herzschlag während einer Dauer von 24 Stunden oder länger auf. Man benutzt das Langzeit-EKG daher, um solche selten und irgendwann im Tagesverlauf auftretenden Herzrhythmusstörungen zu suchen. Die Suche nach solchen selten auftretenden Ereignissen zeigt vor allem bei Menschen mit Durchblutungsstörungen des Herzens (koronare Herzkrankheit), daß oft Herzrhythmusstörungen auftreten, die gefährlich sind und dringend behandelt werden müssen, obwohl der Betroffene selber gar nichts bemerkt.

Bei Menschen mit einer solchen koronaren Herzerkrankung kommt es nicht nur bei körperlichen Belastungen, sondern manchmal „nur so“ zu Durchblutungsstörungen des Herzmuskels. Einige solcher Phasen mit Durchblutungsstörungen machen sich mit den typischen Schmerzen (Angina pectoris) bemerkbar, viele Attacken verlaufen aber ohne Beschwerden und sind „stumm“; sie machen sich nur mit bestimmten Veränderungen des EKG bemerkbar. Mit dem Langzeit-EKG kann man nach solchen „stummen“ Durchblutungsstörungen des Herzens suchen.

Durchführung

Das EKG wird über 4 – 6 Elektroden (je nach Gerätetyp) abgeleitet, die auf der Brust aufgeklebt werden (Abb. 127). Diese Elektroden werden mit einem Aufzeichnungsgerät verbunden, das die Größe eines tragbaren Kassetten-

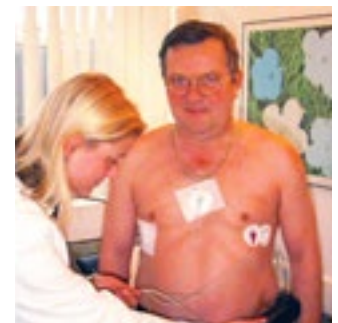

Abb. 127

rekorders (Walkman®) hat. In diesem Aufzeichnungsgerät wurde das EKG früher auf einer Tonbandkassette festgehalten, heute speichern die Geräte das EKG in elektronischen Datenspeichern des Gerätes, die zur Auswertung auf spezielle Computer übertragen werden.

Die Kabel der Elektroden werden durch die Kleidung nach außen geleitet, das Aufzeichnungsgerät kann man entweder mit einem Gürtel an der Hüfte befestigen oder es wie eine Umhängetasche tragen. Der Patient erhält bei der Anlage des Gerätes ein Protokoll ausgehändigt, in das er alle Tätigkeiten und Beobachtungen während der Laufzeit der Aufzeichnung eintragen kann.

Zur Auswertung wird das aufgezeichnete EKG in ein spezielles Auswertegerät übertragen. Das Auswertegerät stellt das aufgezeichnete EKG auf einem Bildschirm dar und druckt es auf Papier aus. Die Analyse der Auswertung erfolgt entweder vollautomatisch durch das Auswertegerät oder manuell, indem der Arzt jeden einzelnen Herzschlag im Zeitraffer ansieht und nach Herzrhythmusstörungen absucht.

Es gibt Langzeit-EKG-Geräte, die jeden einzelnen Herzschlag während der 24-stündigen Aufzeichnungsphase aufzeichnet (= kontinuierliche Methode) und solche Geräte, die nur Herzrhythmusstörungen aufzeichnen, die normalen Herzschläge aber nicht berücksichtigen (= diskontinuierliche Methode).

Was merkt man?

Ein Langzeit-EKG ist vollkommen schmerzlos. An die Elektroden und das Aufzeichnungsgerät, das 24 Stunden lang getragen werden muß, hat man sich schnell gewöhnt.

Was kann passieren (Komplikationen)?

Die Untersuchung hat keinerlei Komplikationen. Man darf das Gerät

nicht in explosionsgefährdeter Umgebungen (z.B. an Arbeitsplätzen, an denen brennbare Gase frei werden können) tragen.

Ergebnisse

Man kann selten auftretende Herzrhythmusstörungen erkennen, die manchmal nur während einiger Sekunden auftreten und bei denen das Herz zu langsam (Abb. 129) oder zu schnell schlägt.

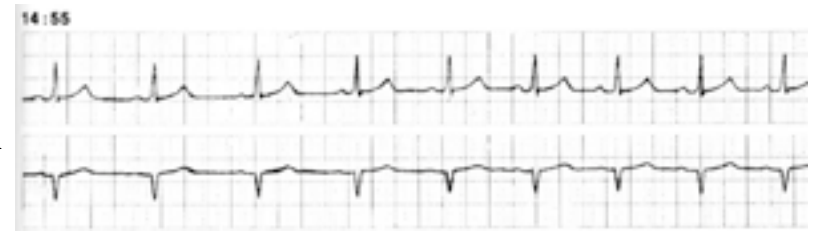


Abb. 128: Normales EKG




Abb. 129: Zu langsam schlagendes Herz

Man kann darüber hinaus oft erkennen, daß zu einer Zeit, in der ein Patient unangenehmes „Herzklopfen“ empfunden hat, keinerlei Herzrhythmusstörungen aufgetreten sind.

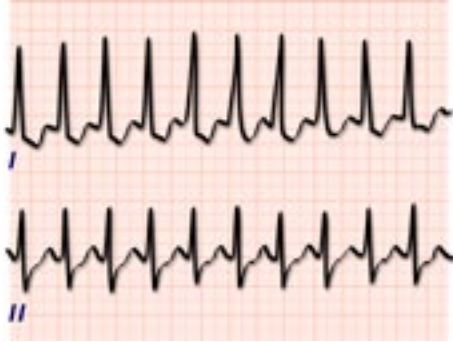

Abb. 130: Zu schnell schlagendes Herz

Man kann aber auch oft Unregelmäßigkeiten des Herzschlages erkennen, die so selten und unberechenbar auftreten, daß sie während eines EKG in der Praxis der Arztes nicht aufgezeichnet werden konnten. Solche Aufzeichnungen erklären oft die Beschwerden eines Menschen („Herzrasen“, „Herzklopfen“) (= Tachykardie), auch wenn die EKGs in der Arztpraxis unauffällig gewesen sind

(Abb. 130).

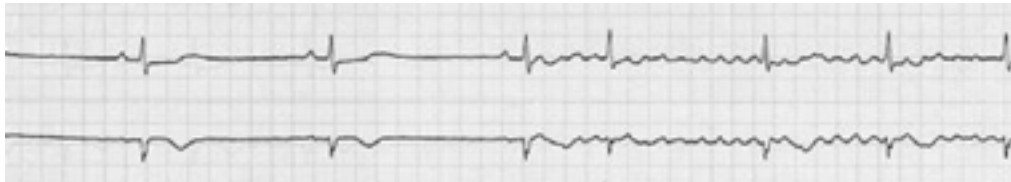

Abb. 131

Und man kann bei Menschen mit einer Herzrhythmusstörung namens „Vorhofflimmern“ den Übergang von normalen Sinusrhythmus in Vorhofflimmern (Abb. 131) sehen.

Auch das Auftreten bösartiger Rhythmusstörung (ventrikuläre Tachykardie) läßt sich im Langzeit-EKG (allerdings nur selten und per Zufall) beobachten (Abb. 132).

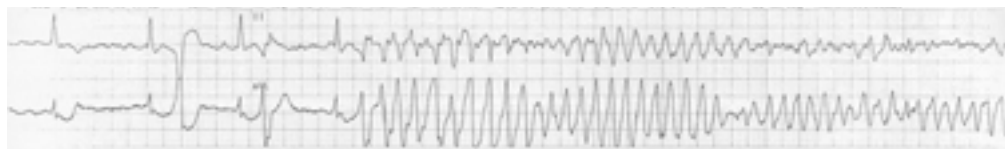


Abb. 132

Die elektronische Auswertung des aufgezeichneten EKG zeigt bei Menschen mit Verengungen von Herzkranzgefäßen oft Durchblutungsstörungen, die auftraten, ohne daß der Betroffene hiervon etwas bemerkt hat („stumme Ischämie“ (Ischämie = Sauerstoffmangel)). Solche Durchblutungsstörungen erkennt man daran, daß sich die EKG-Kurve an bestimmten Stellen (ST-Strecke, T-Welle) vom Positiven ins Negative umkehrt (Abb. 133, siehe auch [Belastungs-EKG](#)).

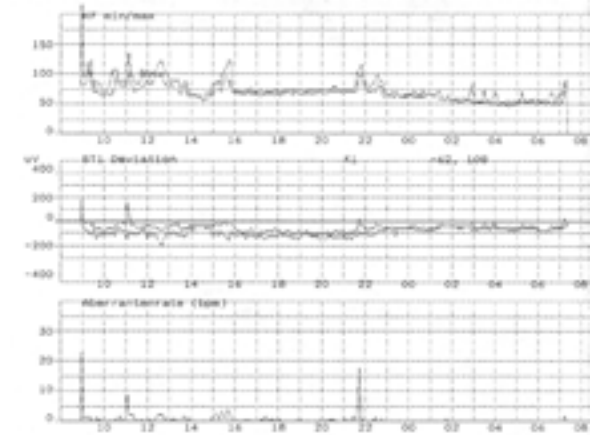


Abb. 133

Linksherzkatheter-Untersuchung

Siehe auch [Rechtsherzkatheter-](#) und [Einschwemmkatheteruntersuchung](#)

Prinzip

Mit der Hilfe von Linksherzkatheteruntersuchungen untersucht man den linken Teil des Herzens, also die linke Herzkammer und die Herzkranzgefäße. Man mißt hierzu über den Katheter Blutdrücke und spritzt Kontrastmittel ein, um Herzkammern oder Gefäße sichtbar zu machen.

Druckmessung

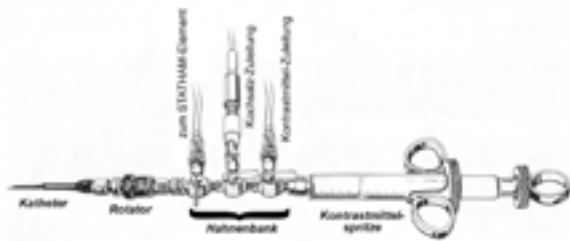


Abb. 134

Herzkatheter sind dünne Schläuche aus Kunststoff. Das eine Ende eines solchen Schlauches führt man in das Herz ein, das andere Ende wird über ein System von 3-Wege-Hähnen (die der Arzt während der Untersuchung in der Hand

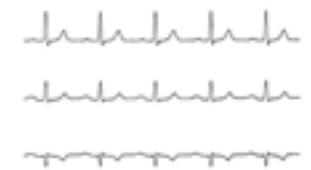hält (Abb. 134)) mit einem dünnen Schlauch an ein elektronisches Druckmeßgerät (STAT-HAM-Element) angeschlossen (Abb. 135). Das STAT-HAM-Element selber ist an der Seite des Untersuchungstisches befestigt.



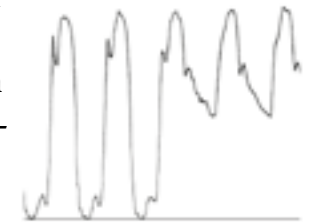
Abb. 135

Führt man nun die Spitze des Herzkatheters in die linke Hauptkammer ein dann wird der Blutdruck in dieser Kammer über den Katheter bis

in das Druckmeßgerät fortgeleitet und wird dann über dessen Elektronik graphisch dargestellt (Abb. 136). Solche „Druckkurven“ kann der Arzt dann ausmessen und bezüglich ihrer Kurvenform analysieren.



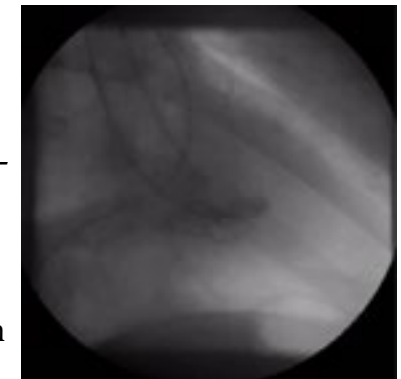
Je nachdem, an welcher Stelle die Spitze des Katheters plaziert wird können die verschiedenen Blutdrücke an diesen Stellen aufgezeichnet und gemessen werden. Aus der Analyse dieser Kurven kann der Arzt auf die Art und die Schwere des zugrunde liegenden Herzproblems schließen.



Kontrastmittel-Darstellung

Durch den Katheter können nicht nur Blutdrücke gemessen werden, sondern es kann auch Kontrastmittel eingespritzt werden. Dies ist notwendig, um bestimmte Teile des Herzens optisch darzustellen.

- So kann man beispielsweise in kurzen Filmen (Film 30) sehen, wie groß die linke Herzkammer ist, wie kräftig sie pumpt und ob es (z.B. nach einem abgelaufenen Herzinfarkt) Narben gibt. Oft gewinnt man solche Erkenntnisse über die linke Herzkammer schon aus einer Echokardiographie, aber in vielen Fällen gelingt dies nicht mit der notwendigen Genauigkeit, sodaß dann im Rahmen einer Linksherzkatheteruntersuchung auf die Kontrastmittel-Darstellung des linken Ventrikels erfolgt (= Lävokardiographie). (Beispiele finden Sie unter „Ergebnisse“).



Film 30

Abb. 136

- Durch die Einspritzung des Kontrastmittels in die linke Herzkammer oder die Aorta kann man überprüfen, ob Herzklappen dicht schließen oder undicht sind. Wenn man beispielsweise Kontrastmittel in die Aorta einspritzt kann man erkennen, ob die Aortenklappe (die zwischen der Aorta und dem linken Ventrikel liegt) dicht schließt oder ob Blut aus der Aorta zurück in die linke Hauptkammer fließt (was eine Undichtigkeit der Klappe anzeigt). Ebenfalls kann man mit Hilfe von Kontrast-Einspritzungen in den linken Ventrikel überprüfen, ob die Eingangsklappe in den Ventrikel (= Mitralklappe) dicht schließt oder ob Kontrastmittel (und damit Blut) zurück in die linke Vorkammer fließt (was eine Undichtigkeit dieser Klappe anzeigt). Beispiele solcher Klappenundichtigkeiten sehen Sie etwas später unter „Ergebnisse“.
- Und schließlich kann man Kontrastmittel in die beiden Herzkranzarterien einspritzen und diese Gefäße hierdurch sichtbar machen. Herzkranzgefäße (siehe „[Einleitung](#)“ dieses eBooks) sind nämlich sehr dünne und feine Blutgefäße, die man mit Hilfe einer Echokardiographie nicht sehen kann. Die Kontrastmittel-Einspritzung in diese Gefäße (= Coronarographie) ist die auch heute noch beste und in vielen Fällen einzige Möglichkeit, um diese Gefäße sichtbar zu machen und um ihre Erkrankung (Verengung oder Verschluss) zu erkennen.

Immer dann, wenn Kontrastmittel-Darstellungen erfolgen wird man die Struktur, die man gerade darstellt aus verschiedenen Blickrichtungen darstellen. Um dies zu bewerkstelligen liegt man auf einem Untersuchungstisch, um den herum sich das Herzkathetergerät bewegen kann (Film 31).



Film 31

Bei einer Linksherzkatheteruntersuchung untersucht man die linke Herzkammer, die Herzkranzgefäße und in einigen Fällen auch die Aorta.

Eine Coronarographie ist streng genommen lediglich die Darstellung der Herzkranzgefäße; diese wird aber in den meisten Fällen zusammen mit einer Untersuchung der linken Herzkammer kombiniert.

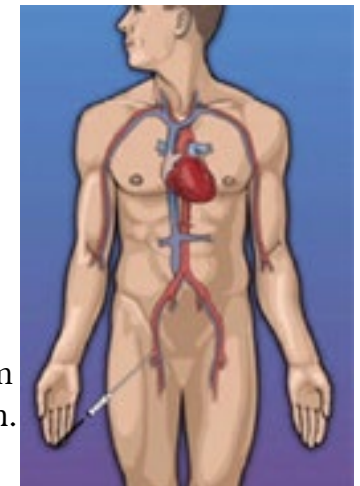
Durchführung

Der linke Teil des Herzens, d.h. die linke Hauptkammer und die Herzkranzarterien gehören zum „arteriellen“ Teil des Kreislaufes, dessen größtes Gefäß die Aorta ist.

Sie verläuft nach ihrem Ursprung aus dem Herzen und dem Abgang der Koronararterien zunächst noch ein Stück in Richtung auf den Kopf und biegt dann in die entgegengesetzte Richtung um. Aus diesem sog. Aortenbogen entspringen die kräftigen Arterien, die das Gehirn und beide Arme mit Blut versorgen. Danach verläuft die Aorta neben der Wirbelsäule laufend durch den ganzen Brustkorb und den ganzen Bauch, wobei sie auf diesem Weg alle Schlagadern für die Versorgung der großen Bauchorgane (Magen, Darm, Leber, Milz, Nieren) abgibt.

Im Becken angekommen teilt sie sich in 2 ebenfalls kräftige Gefäße auf, die in das rechte und das linke Bein laufen. In der Leistenegend verläuft die jeweilige Beinschlagader relativ dicht unter der Haut und kann hier vom Arzt mit einer Punktionsnadel erreicht werden.

Von hier aus (siehe Film 32) schiebt er dann einen dünnen Plastikschauch in die Arterie



Film 32

ein und steuert die Spitze dieses Schlauches gegen den Blutstrom durch die ganze Aorta bis in die Herzgend.

Um bei den vielen zwischendurch abgehenden Organarterien den richtigen Weg zu finden verfolgt der Arzt den Weg des Katheters unter einem Röntgengerät. Am Herzen angekommen steuert der Arzt die Katheterspitze durch die Herzausgangsklappe (= Aortenklappe) in die linke Hauptkammer bzw. in die Abgänge der Herzkranzarterien, die direkt oberhalb der Aortenklappe entspringen.

Wie schon oben erwähnt wird dann durch den Katheter das Kontrastmittel eingespritzt, um Herzkammer und Herzkranzgefäße unter dem Röntgengerät sichtbar zu machen. Während dieser Einspritzung wird ein Röntgenfilm gedreht, auf dem man dann das Aussehen der Gefäße und der Kammer beurteilen kann.

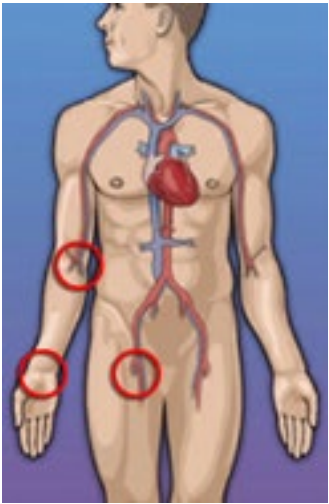


Abb. 137

Neben der Schlagader der Leiste kann der Arzt auch die Schlagader am Handgelenk oder in der Ellenbeuge als Zugang zu den Schlagadern benutzen (Abb. 137).

Dabei wird die Handgelenksarterie ebenfalls mit einer dünnen Nadel punktiert, die Ellenbogenarterie hingegen wird in einem kleinen chirurgischen Eingriff freigelegt. Der Rest der Untersuchung, d.h. das Vorschieben des Katheters zum Herzen, das Platzieren der Katheterspitze in der linken Herzkammer, ihre Anfärbung mit Kontrastmittel, sowie die Darstellung der Herzkranzgefäße erfolgt nachfolgend ebenso wie dies oben für die Technik über die Leistenarterie beschrieben wurde.

Die Untersuchungstechnik, bei der man die Leistenschlagader als

Zugang zum arteriellen Gefäßsystem benutzt nennt man nach ihrem Erfinder die JUDKINS-Technik, die Untersuchung über die Ellenbogenarterie die SONES-Technik und die Untersuchung über die Handgelenksarterie die Radialis-Technik (Arteria radialis ist der anatomische Name für die Handgelenksarterie).

Was merkt man?

Angesichts der Tatsache, daß der Arzt einen Fremdkörper (= Katheter) durch die Schlagadern des halben Körpers schiebt merkt man von einer Linksherzkatheteruntersuchung nur wenig:

- die lokale Betäubung der Leisten-, Handgelenks- und Ellenbogenarterie verspürt man nur als einen kleinen Pickser und ein leichtes kurz andauerndes Brennen durch das Betäubungsmittel.
- Der Weg des Katheters von der Leistenarterie bis hin zum Herzen ist schmerzlos, denn Blutgefäße haben an ihrer Innenseite keine Gefühlsnerven. Geht man von der Handgelenks- oder Ellenbogenarterie vor kommt es wegen der Dünne der Armschlagader und dem mechanischen Reiz des Katheters oft zu Gefäßverkrampfungen (= Spasmus), die sich als mehr oder weniger intensiver Druck bei den Bewegungen des Katheters bemerkbar machen. Um dies zu verhindern erhält der Patient vor einer solchen Untersuchung meistens ein Beruhigungsmittel, das neben der Angst der Patienten auch solche Gefäßverkrampfungen verhindert.
- Ist der Katheter in der linken Kammer angekommen berührt er Herzsinnenwand. Dies löst in vielen Fällen Extraschläge des Herzens aus. Diese wiederum werden nur von einigen wenigen Patienten als Herzklopfen bemerkt, die meisten Menschen verspüren gar nichts.
- Die Einspritzung des Kontrastmittels in die Herzkammer verur-

sacht ein sonderbares Wärmegefühl, das durch den ganzen Körper läuft und im Becken das Gefühl verursacht, als müßte man Wasser lassen oder Stuhlgang haben. Keine Sorge, es ist nur ein Gefühl, das zudem nach wenigen Sekunden wieder verschwindet. Ein „Malheur“ gibt es in keinem Fall.

Insgesamt ist es immer wieder erstaunlich, wie wenig man von einer solchen Untersuchung bemerkt. Sie ist keinesfalls schmerzhaft, auch wenn viele Menschen dies im vornherein erwarten, weil man ja schließlich den Katheter durch den halben Körper führt.

Was kann passieren (Komplikationen)?

Herzkatheteruntersuchungen sind sicher und haben nur wenige Risiken. Man muß sich allerdings immer vor Augen führen, daß die Untersuchung bei Menschen durchgeführt wird, die herzkrank sind und daß Fremdkörper (= Katheter) in die Blutgefäße eingeführt werden. Daraus resultiert ein gewisses Untersuchungsrisiko.

Das Risiko für schwere Komplikationen incl. eines Todesfalls beträgt nach offiziellen Angaben etwa 1/1000. Das Risiko hängt aber sehr stark davon ab, welcher Grund für die Katheteruntersuchung besteht (z.B. „einfache“ Abklärung des Verdachtes auf vorliegende Koronarerkrankung = niedriges Risiko, akuter Herzinfarkt = höheres Risiko, alter Mensch = höheres Risiko, schwerer Herzklappenfehler = höheres Risiko, schwere Pumpschwäche des Herzens = höheres Risiko).

Neben solchen allgemeinen Risiken gibt es spezielle Komplikationen:

- In seltenen Fällen treten Überempfindlichkeitsreaktionen auf das Kontrastmittel auf. Eine solche Kontrastmittelallergie verläuft nur ganz selten schwer oder lebensbedrohend; in den meisten Fällen verursacht Sie „nur“ Hauterscheinungen mit Juckreiz, roten Hautflecken und manchmal etwas Luftnot. Solche Allergieerscheinun-

gen können schnell und sicher durch die sofortige Gabe spezieller Medikamente beseitigt werden.

- Kontrastmittel kann die Nieren schädigen; dies tritt häufiger auf, wenn die Nieren bereits vorgeschädigt sind. Auch bei Diabetikern tritt eine solche Nierenschädigung etwas häufiger auf. Der Arzt sucht im Rahmen der Voruntersuchungen nach solchen Nierenschäden. Zur Vermeidung solcher Nierenschäden wird der Arzt, wenn ein Nierenschaden schon bei den Voruntersuchungen einer Katheteruntersuchung festgestellt wurde entweder vorschlagen, daß man sich vor der Katheteruntersuchung durch einen Nieren spezialisten untersuchen läßt oder er wird Sie 1 – 2 Stunden vor der Katheteruntersuchung einbestellen, um Ihnen eine Infusion zu geben.
- Andere seltene Komplikationen sind große Blutergüsse, die manchmal operativ behandelt werden müssen oder wegen denen Sie eine Bluttransfusion bekommen müssen,
- die Entstehung von Blutgerinnseln oder Herzrhythmusstörungen. Solche Herzrhythmusstörungen können lebensgefährlich werden. Sie sind aber auf dem EKG-Monitor sofort zu erkennen und können entweder durch die Abgabe eines Elektroschocks (Defibrillation) oder durch die Verwendung eines vorübergehenden Herzschrittmachers behandelt werden. Jede Herzkatheterabteilung ist auf das Auftreten solcher Komplikationen vorbereitet und hält die entsprechende Ausrüstung zur sofortigen Behandlung bereit.
- Wenn die Untersuchung von einer Arterie durchgeführt wird kann es durch die Naht der Gefäßwand zu Durchblutungsstörungen der Hand kommen. Dies ist eine sehr seltene Komplikation.
- Weil die Ader am Handgelenk sehr dünn ist kann sie durch die Einführung der Schleuse verletzt werden, was ebenfalls zu Durch-

blutungsstörungen der Hand führen kann. Diese Komplikation ist nicht selten; daher wird man der Arzt vor der Untersuchungstechnik immer überprüfen, ob es eine natürliche Reservearterie gibt. Existiert eine solche Reservearterie (die es in der Leiste oder an der Ellenbeuge nicht gibt!) kann die Untersuchung über das Handgelenk durchgeführt werden, existiert die Reservearterie aber nicht wird man die Handgelenksuntersuchung nicht durchführen können.

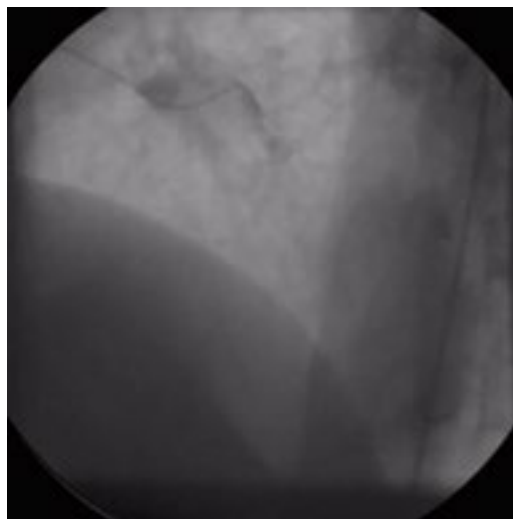
Ergebnisse

Herzkranzgefäße

Gesunde Herzkranzarterien sehen aus, wie Sie dies in Abb. 138 sehen, in der eine linke Koronararterie dargestellt ist, wie sie sich in einer Herzkatheteruntersuchung zeigt.

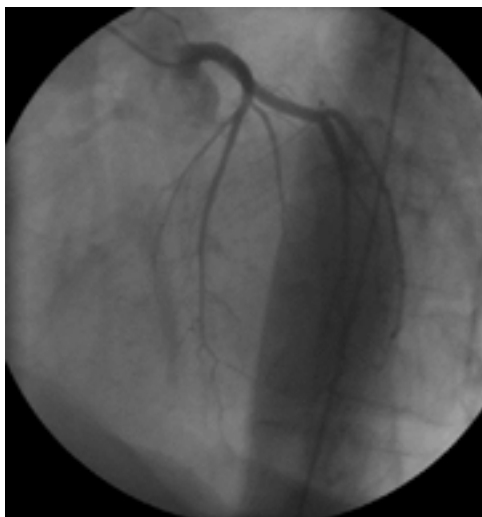

Abb. 138



Film 33: Sehen Sie in der Ader, die mehr oder weniger senkrecht nach unten ins Bild läuft eine Verengung (Verdünnung der schwarzen Linie), die auch den Abgang eines Nebengefäßes erfaßt hat und wegen ihres Aussehens daher „Sternstenose“ genannt wird.

Unter dem Einfluß der sog. Risikofaktoren kann es zu einer Verengung von Herzkranzgefäßen kommen, wie Sie dies in Film 33 sehen. In solchen Fällen muß überlegt werden, wie man die „koronare Herzkrankheit“ am besten behandelt: Ob mit Medikamenten, mit Ballonerweiterung und Stent oder mit Hilfe einer koronaren Bypass-Operation. Die Frage der Behandlung ist dabei keine Frage des Wunsches oder der Neigung des Kranken, sondern eine Frage der medizinischen Notwendigkeit, die oft nur durch Zusatzuntersuchungen (z.B. Myokardszintigraphie, Streß-Echokardiographie) beantwortet werden kann. Lesen sie mehr zu solchen Entscheidungsprozessen im eBook [„Koronare Herzkrankheit“](#), [„PTCA und Stenting“](#) und [„Bypass-Operation“](#).

Man wird bei der Feststellung solcher Koronarverengungen oft mit der Frage konfrontiert, ob man diese Verengung „in einem Aufwasch“ im Rahmen der Herzkatheteruntersuchung auch mit einem Stent behandeln lassen soll. Lesen Sie mehr zu einem solchen Vorgehen im diesem Kapitel zum Thema „ad-hoc-PTCA“ im eBook [„PTCA und Stenting“](#).

Neben der Verengung einer Herzkranzarterie kann diese auch verschlossen sein (Abb. 139). Meistens führt ein solcher Verschuß im Moment seines Auftretens zu einem Herzinfarkt. Ein solcher Infarkt führt, wenn er nicht umgehend (!) mit einer Ballonerweiterung und der Einpflanzung eines Stents behandelt wird zu Schäden am Herzmuskel, dem ein Teil des Herzmuskels abstirbt. Sie sehen dies in Film 34.

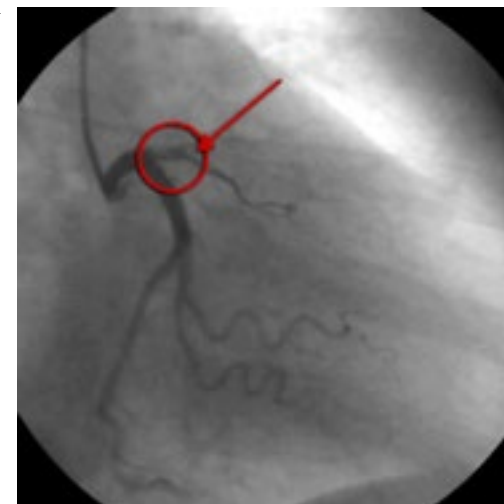
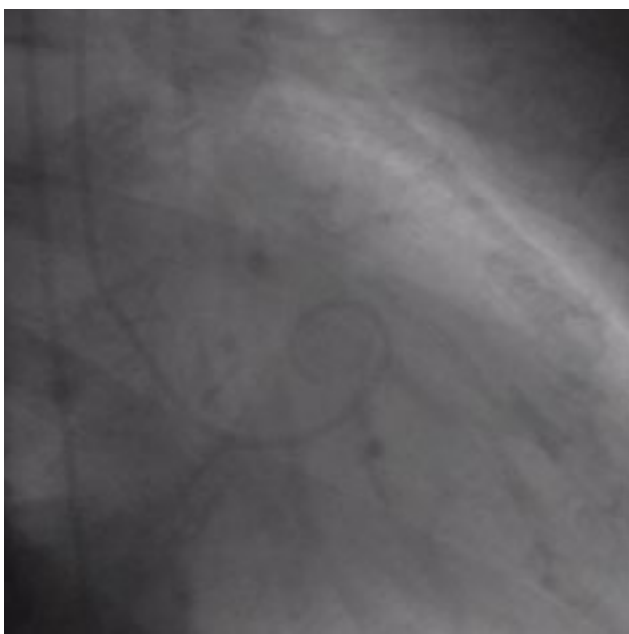


Abb. 139



kann aber auch sein, daß der betroffene Herzmuskel in eine Art Blockzustand fällt: Er bewegt sich nicht mehr (um Sauerstoff zu sparen), lebt aber noch. Dabei verhält er sich ähnlich wie z.B. ein Murmeltier, das in den Winterschlaf fällt. Es lebt, wirkt aber äußerlich wie tot. Daher nennt man dieses Verhalten des Herzmuskels auch „Hibernating“ (= Winterschlaf).

In diesen Fällen kann man die Pumpfunktion des betroffenen Herzmuskels verbessern oder sogar normalisieren, wenn man die verschlossene Arterie wieder eröffnet. Ist der Muskel hingegen definitiv abgestorben kann man durch die Wiedereröffnung des Gefäßes nichts bewirken.

In vielen Fällen kann man die Frage, ob der Herzmuskel noch lebt oder ob er abgestorben ist nicht bei einer Herzkatheteruntersuchung klären, denn bei der Darstellung der Herzkammer haben beide Formen dasselbe Aussehen. Man ist in diesen Fällen auf zusätzliche Untersuchungen (z.B. eine [Myokardszintigraphie](#) oder eine [MRT-Untersuchung](#)) angewiesen. Erst wenn mit diesen Untersuchungen nachgewiesen wurde, daß der Herzmuskel (jedenfalls teilweise) noch lebt macht die Eröffnung des verschlossenen Gefäßes mit bestimmten Kathedertechniken Sinn. Es ist in meinen Augen daher nicht gut (wenn nicht sogar gefährlich), wenn man eine solche Wiedereröffnung eines verschlossenen Gefäßes in demselben Atemzug wie die Katheteruntersuchung durchführt.

Erst muß geklärt werden, ob die Wiedereröffnung auch zu einer Ver-

besserung der Pumpkraft des Herzens, einer Verminderung der Brustschmerzen oder zu einer Verbesserung der Pumpkraft des Herzens führt (auch wenn bestimmte Ärzte eine solche routinemäßige Wiedereröffnung propagieren).

Dieses eher abwartendes Vorgehen gilt nur im Fall einer stabilen Koronarerkrankung; in Fällen frischer Herzinfarkte hingegen gibt es zu einer solchen akuten und notfallmäßigen Wiedereröffnung eines verschlossenen Gefäßes keine Alternative (lesen Sie hierzu genauere Informationen zum Thema [„Herzinfarkt“](#), wenn Sie hier klicken).

Herzklappenfehler

Herzklappen können in 2 Formen erkranken:

- Sie können sich verengen oder
- sie können undicht werden.

Wenn Sie Genaueres über Herzklappenfehler wissen möchten [klicken Sie hier](#).

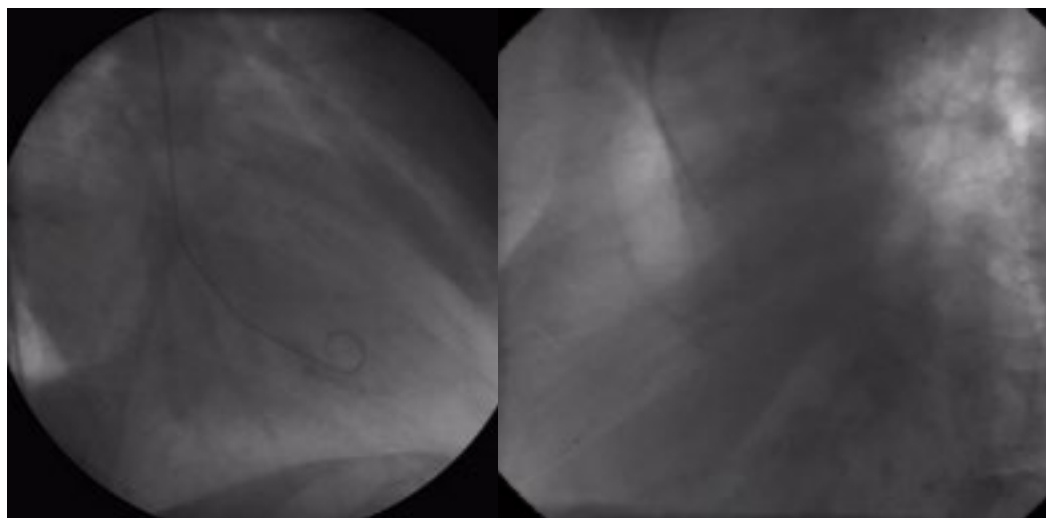
Es geht bei der Diagnostik von Herzklappenfehlern nicht darum, die Art des Fehler zu definieren, denn welche Klappe betroffen ist und welcher Klappenfehler vorliegt kann ein erfahrener Kardiologe bereits aus dem Abhören des Herzens und eines Herzgeräusches, aus [EKG](#), [Röntgenbild](#) und vor allem der [Echokardiographie](#) klären. Es geht bei der Katheteruntersuchung in diesen Fällen vielmehr um die Antwort auf die Frage, ob neben dem Klappenfehler noch andere Herzkrankheiten (z.B. eine Müdigkeit des Herzmuskels oder eine Erkrankung der Koronararterien) vorliegen.

Dennoch ist eine Herzkatheteruntersuchung bei Herzklappenfehler oft umgänglich, denn es geht letztlich um die Frage, ob der Klappenfehler für bestimmte Beschwerden verantwortlich ist, ob es ausreichend ist,

daß Herz mit Medikamenten zu kräftigen oder ob man operieren muß.

Zur Beantwortung dieser Fragen wird bei einer Herzkatheteruntersuchung neben der Darstellung der Herzkranzgefäße in den meisten Fällen auch die linke Herzkammer und/oder die Aorta mit Kontrastmittel dargestellt und an verschiedenen Stellen des Herzens und der herznahen Blutgefäße Blutdrücke und der Sauerstoffgehalt des Blutes gemessen. Aus den Drücken und den Sauerstoffmessungen kann man dann bestimmte Funktionswerte der Herzfunktion berechnen.

Sehen Sie als Beispiel für eine undichte Mitralklappe Film 35 und für eine Undichtigkeit der Aortenklappe Film 36.



Film 35: Undichtigkeit der Mitralklappe.

Film 36: Undichtigkeit der Aortenklappe.

Beachten Sie den Ausstrom von Kontrastmittel aus der linken Hauptkammer (Mitte des Bildes) in die linke Vorkammer (links schräg oben)

Beachten Sie den Ausstrom von Kontrastmittel aus der Aorta (links oben im Bild) in die linke Hauptkammer (Mitte des Bildes)

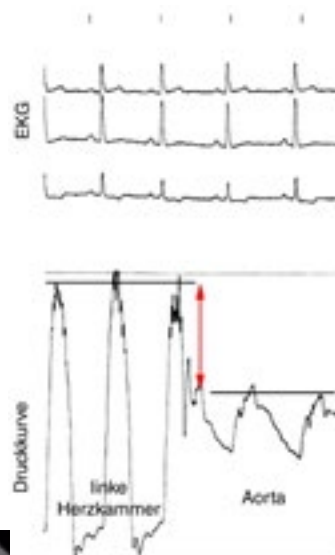


Abb. 140: Drücke bei Verengung der Aortenklappe

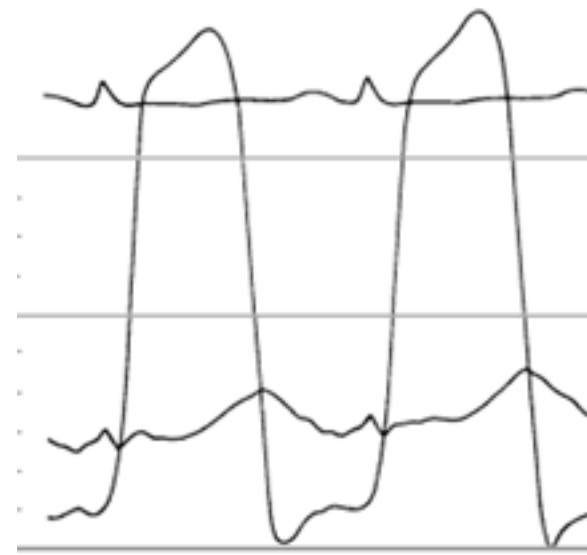


Abb. 141: Drücke in linker Haupt- und Vorkammer bei Verengung der Mitralklappe

Und sehen Sie in Abb. 140 die Blutdrücke in der linken Herzkammer und in der Aorta und in Abb. 141 die gleichzeitig in der linken Herzhaupt- und der linken Vorkammer gemessenen Drücke. Aus solchen Druckmessungen und den angedeuteten Berechnung bestimmter Funktionswerte des Herzens und des Kreislaufes kann der Kardiologe dann den Schweregrad des Klappenfehlers genau bestimmen.

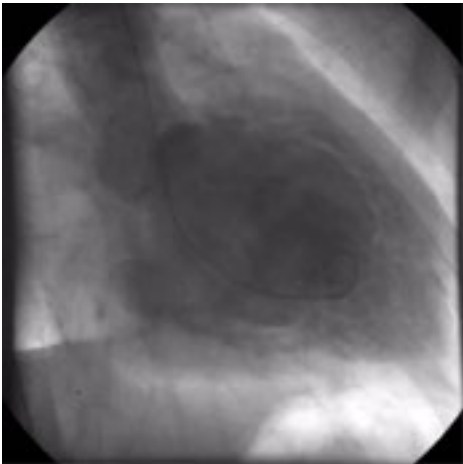
Herzmuskelkrankheiten

Es gibt verschiedene Formen von Herzmuskelkrankheiten, über die sich genauer informieren können, wenn Sie [hier klicken](#).

Man unterscheidet ganz grob Muskelerkrankung, die zu einer Ermüdung des Herzmuskels führen und andere, bei denen es zu einer Verdickung des Herzmuskels oder zu seiner zunehmenden Versteifung kommt.

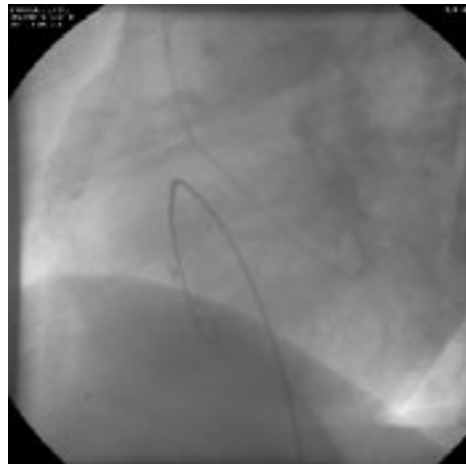Die Art der Herzmuskelkrankheit und ihre Schwere wird man in den meisten Fällen bereits mit Hilfe des Abhörens des Herzens, einem EKG und vor allem einer [Echokardiographie](#) klären können. Trotzdem ich auch in solchen Fällen eine Katheteruntersuchung oft unumgänglich, wenn es nämlich um die Frage geht, ob es sich um eine „eigenständige“ Herzmuskelerkrankung handelt oder ob sie als Komplikation einer ganz anderen Herzkrankheit ist. So ist es für die weitere Behandlung eines Menschen natürlich von ausschlaggebender Bedeutung, ob eine Müdigkeit des Herzmuskels Ausdruck einer Durchblutungsstörung oder ob sie die Folge eines Herzinfarktes ist oder ob es sich um eine eigenständige Herzerkrankung handelt. Wie gesagt: Lesen Sie für weitere Details die [Informationen über Herzmuskelkrankheiten](#).

Beispielhaft für die verschiedenen Herzmuskelerkrankung können Sie in Film 37 eine Müdigkeit des Herz-



Film 37: Muskelmüdigkeit der linken Herzkammer.

Beachten Sie die schnellen, aber müden Pumpstöße der linken Herzkammer



Film 38: Krankhafte Verdickung der Wände der linken Herzkammer:

Gleichzeitige Einspritzung des Kontrastmittel in die rechte und linke Hauptkammer. Zwischen den beiden Kammern liegt das Ventrikelseptum, das deutlich verdickt ist.

muskels der linken Hauptkammer und in Film 38 eine krankhafte Verdickung des Herzmuskels bei einer Erkrankung namens hypertrophe obstruktive Kardiomyopathie (HOCM) sehen.

Weitere Informationen

Über eine Herzkatheteruntersuchung möchte man als evtl. Betroffener oft noch viel mehr wissen (z.B wie lange eine solche Untersuchung dauert, ob man sie ambulant oder nur stationär durchführen lassen kann, wie man sich nach einer solchen Untersuchung verhalten sollte und vieles mehr). Daher können Sie solche oder ähnliche Fragen zu dieser Untersuchung nachlesen, wenn Sie die detaillierten Informationen über eine Herzkatheteruntersuchung lesen ([hier klicken](#)).

Myokardbiopsie

Prinzip

Bei einer Herzmuskel- oder Myokardbiopsie (Myokard = Herzmuskel) wird mit Hilfe einer kleinen Zange Herzmuskelgewebe aus dem Herzen entnommen und nachfolgend chemisch und mikroskopisch untersucht.

Die Untersuchung dient

- zur Diagnose einer Herzmuskelentzündung
- zur Feststellung sogenannter Speicherkrankheiten des Herzens und
- zur Feststellung von Abstoßungsreaktionen nach Herztransplantationen.

Herzmuskelentzündungen sind oft schwer festzustellen, weil sie sich sehr uncharakteristisch äußern. Dem betroffenen Menschen geht es schlecht, er hat Luftnot und vielleicht Herzschmerzen, das EKG ist meistens untypisch verändert, im Ultraschallbild erkennt man vergrößerte und müde arbeitende Herzkammern (ebenso wie bei einer Kardiomyopathie), Laboruntersuchungen zeigen Veränderungen wie bei jeder anderen Entzündung im Körper auch und dazu noch oft die Zeichen einer Herzmuskelschädigung und sogar bei einer Herzkatheteruntersuchung kann man keine Befunde erheben, die für eine Herzmuskelentzündung sprechen würden.

Mit Hilfe der Biopsie kann nun zum einen geklärt werden, ob der Herzmuskel tatsächlich entzündet ist, womit nachgewiesen ist, daß eine Myokarditis, d.i. eine Herzmuskelentzündung vorliegt, ob es sich um eine akute oder eine chronische Entzündung handelt, um welche Art der Entzündung es sich handelt (z.B. durch bestimmte Viren oder

durch Immunerkrankungen) und es kann in vielen Fällen sogar festgestellt werden, welches Virus den Herzmuskel angegriffen hat.

Bei Speicherkrankheiten kommt es zur Ablagerung bestimmter chemischer Substanzen in den Herzmuskel. Dies können

- Eiweißstoffe (z.B. Amyloidose) sein,
- bestimmte Zucker (Glykogenose im Rahmen angeborener Stoffwechselstörungen),
- Eisen, das bei angeborenen Stoffwechseldefekten vermehrt aus dem Darm aufgenommen wird, das sich dann in vielen Organen ablagert und diese schädigt oder
- Fette sein, die sich aufgrund von angeborenen Enzymdefekten vermehrt bilden, die sich dann ebenfalls in zahlreichen Organen (u.a. dem Herzen) ablagern und diese Organe dann schädigen (z.B. die Fabry-Krankheit).
- Und schließlich kann man Herzmuskelbiopsien dazu benutzen, um bei herztransplantierten Menschen festzustellen, ob das neue Herz abgestoßen wird.

Viele Krankheiten, die man mit Hilfe einer Herzmuskelbiopsie feststellen kann sind nicht heilbar, bei anderen Krankheiten hingegen kann die Biopsie entscheidende Informationen liefern, um eine gezielte Behandlung durchzuführen. Dies betrifft vor allem die Abstoßungsreaktionen bei Menschen mit transplantierten Herzen, bei denen man diese Abstoßung mit speziellen Medikamenten und Cortison schnell, effektiv und sicher bekämpfen kann.

Aber auch bei Eisen-, Eiweiß- oder Fettspeicherkrankheiten (Hämochromatose, Amyloidose bzw. M. Fabry) hilft die definitive Feststel-

lung dieser Krankheiten bei der weiteren Therapie.

In vielen Fällen würde eine Biopsie aber Krankheiten zu Tage fördern, die nicht zu behandeln sind.

Bis auf die Suche nach Abstoßungsreaktionen nach Herztransplantationen ist die Herzmuskelbiopsie eine etwas umstrittene Untersuchungsmethode. Dies liegt daran, daß die Untersuchungsergebnisse in vielen Fällen keine konkreten therapeutischen Konsequenzen haben. Daher ist es immer erforderlich, vor der Untersuchung mit dem Arzt zu besprechen, ob die Untersuchung unbedingt erforderlich ist, was die Konsequenzen sein können und ob die in Verdacht stehende Krankheit nachfolgend überhaupt gezielt behandelt werden könnte. Wichtig ist an dieser Stelle der Hinweis darauf, daß einige der sich evtl. anschließende Behandlungen experimentell sind oder im Rahmen wissenschaftlicher Untersuchungen stattfinden.

Durchführung

Eine Herzmuskelbiopsie wird im Rahmen einer Herzkatheteruntersuchung durchgeführt. Dabei wird in den meisten Fällen keine Schlagader, sondern eine Vene als Zugangsgefäß benutzt.

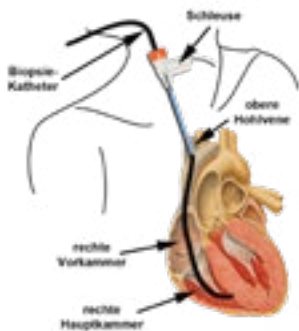


Abb. 142

Durch die Vene gelangt man nämlich in den rechten Teil des Herzens (rechte Vor- und Hauptkammer), wo ein wesentlich geringerer Blutdruck herrscht als im linken Teil des Herzens. Wegen des niedrigeren Drucks ist die Biopsie aus der rechten Hauptkammer wesentlich komplikationsärmer als eine Gewebeentnahme aus der linken Herzkammer.

Am besten geeignet für die Biopsie ist die

Halsvene als Zugangsarterie. Denn diese Vene führt ohne größere und störende Gefäßwindungen direkt senkrecht in die rechte Vor- und Hauptkammer (Abb. 142).

Wenn die Haut über der Vene betäubt worden ist punktiert der Arzt das Gefäß mit einer dünnen Nadel. Ähnlich wie bei einer Linksherzkatheteruntersuchung wird dann eine sogenannte Schleuse in das Gefäß eingeführt. Durch diese Schleuse wird dann ein feiner Katheter in die Vene eingeführt und unter der Sicht eines Röntgengerätes bis in die rechte Vorkammer vorgeführt.

An der Spitze des Biopsiekatheters befindet sich eine kleine Zange (Abb. 143), mit der man aus verschiedenen Stellen der Kammerwand kleine Gewebeproben entnehmen kann. Die einzelnen Gewebeproben haben etwa die Größe eines Stecknadelkopfes.



Abb. 143

Die auf diese Weise gewonnen Gewebeproben werden sofort nach ihrer Entnahme in kleinen Kunststoff- oder Glasröhren, in denen sich Formalin befindet „fixiert“ und in ein spezialisiertes Labor geschickt. Hier werden die Proben dann in feinste Scheiben geschnitten und mikroskopisch, immunologisch und chemisch untersucht.

Nach der Herzmuskelbiopsie, die etwa 30-60 min lang dauert werden Zange und Schleuse wieder aus dem Körper des Patienten entfernt, das punktierte Blutgefäß mit sanftem Druck verschlossen und mit einem leichten Klebeverband versorgt.

Was merkt man?

Das Unangenehmste bei einer Herzmuskelentnahme sind die Betäubung der Haut über der Vene am Hals, weil dies ein sehr empfindliches Hautgebiet ist, der leichte Druck, mit dem der Arzt die Schleuse in die Vene einführt und die Dunkelheit während des Eingriffs, weil Hals und Kopf mit sterilen Tüchern abgedeckt werden müssen.

Die Entnahme des Gewebes aus dem Herzmuskel selber verursacht keine Schmerzen, sondern manchmal nur eine Unregelmäßigkeit im Herzschlag (Herzstolperschlag). Insgesamt ist die Untersuchung nicht schlimm oder schmerzhaft.

Was kann passieren (Komplikationen)?

Die Untersuchung hat wenige Risiken (ca. 1%). Bei diesen Risiken handelt es sich um:

- Hämatome (Blutergüsse) an der Einstichstelle des Katheters
- Herzrhythmusstörungen
- Infektion an der Einstichstelle
- Bildung von Blutgerinnseln an der Biopsiestelle im Herzen
- Herzbeutelerguß bzw. Blutung
- Verletzung des Nerven, der für den Kehlkopf und damit für die Sprache verantwortlich ist
- Durchbohrung der Herzkammerwand.

Ergebnisse

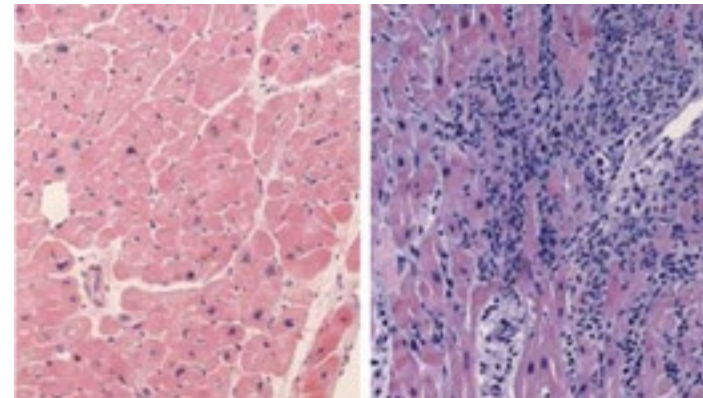


Abb. 144: Herzmuskelentzündung. Links normaler, rechts entzündeter Herzmuskel. Beachten Sie rechts die zahlreichen dunklen Punkte. Es handelt sich um die Kerne von Entzündungszellen, die sich bei der Myokarditis in großer Zahl im Herzmuskel ansammeln.

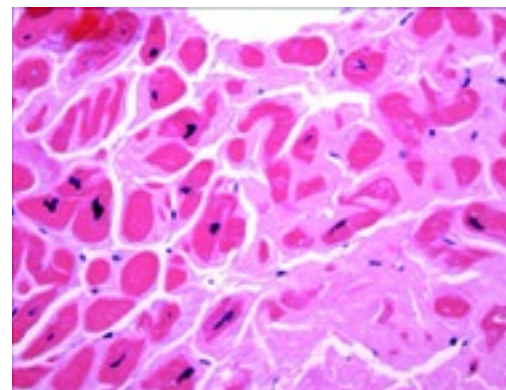


Abb. 145: Stark vermehrte Ansammlung von Eiweiß zwischen den Herzmuskelzellen (Amyloidose). Die Herzmuskelzellen sind stark rot gefärbt, das Eiweiß der Amyloidose rosa.

Sehen Sie nachfolgend einige Bilder, auf denen verschiedene Untersuchungsergebnisse gezeigt werden:

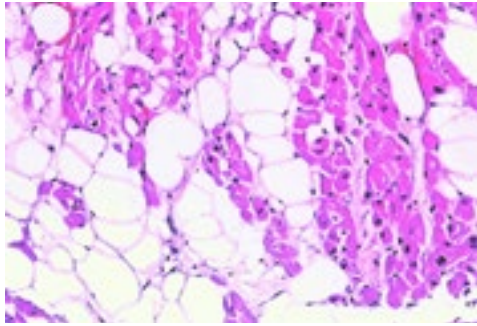


Abb. 146: Fettige Degeneration der Herzmuskels. Das Fett erkennt man an den großen weißen Blasen zwischen den rot gefärbten Herzmuskelzellen. In diesem Fall ist sie Folge einer angeborenen Herzerkrankung (rechtsventrikuläre Dysplasie), die zu schweren Herzrhythmusstörungen führen kann.

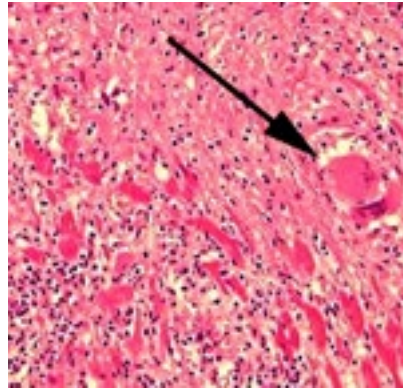


Abb. 147: Besondere Entzündungsform des Herzmuskels (Sarkoidose). Die Entzündung erkennt man am Auftreten kugelig Gebilde (Pfeil) im Herzmuskel.

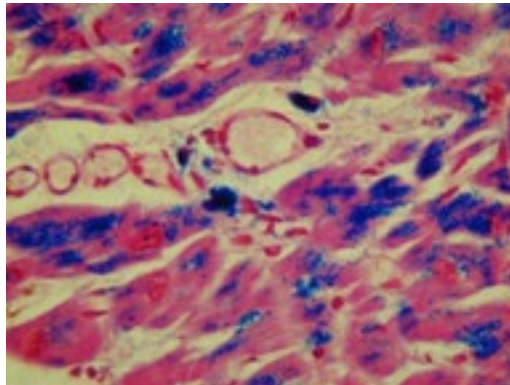


Abb. 148: Eisenspeicherkrankheit (Hämochromatose des Herzens). In dieser Spezialfärbung sehen Sie das Eisen blau gefärbt. In normalem Herzmuskel gibt es nur sehr feine Eisensprenkel, in diesem Fall ist die Eisenmenge stark vermehrt.

Myokardszintigraphie

Prinzip

Es handelt sich um eine Untersuchung, mit der die Durchblutung des Herzmuskels und das Ausmaß von Narben nach Herzinfarkten untersucht werden kann. Man benutzt hierzu eine geringe Menge radioaktiv markierten Kontrastmittels, das in eine Vene am Arm eingespritzt wird. Dieses Kontrastmittel hat die Eigenschaft, mit dem Blutstrom in den lebenden Herzmuskel zu gelangen und sich hier für etwa 4 Stunden anzureichern.

Das Szintigraphie-Kontrastmittel gibt aufgrund seiner Radioaktivität energiereiche Strahlen ab, die außerhalb des Körpers mit einer speziellen Kamera photographieren und in Form eines Bildes darstellen kann.

Wenn Sie mehr über Radioaktivität im Zusammenhang mit einer Myokardszintigraphie wissen möchten: Lesen Sie das [eBook „Myokardszintigraphie“](#).

Welche radioaktiven Substanzen benutzt man?

Wenn man sich aussuchen muß, welche radioaktiven Substanzen man benutzen möchte dann muß man die folgenden Gesichtspunkte berücksichtigen:

- Die radioaktive Substanz darf den Menschen nicht schädigen
- Sie muß gute Bilder liefern
- Schädigung durch radioaktive „Kontrastmittel“.

Auf der Grundlage dieser Überlegungen haben sich im Laufe der Zeit zu 2 verschiedenen Substanzen durchgesetzt, mit denen Myokardszintigraphien durchgeführt werden: Mit Thallium²⁰¹ und mit Techneti-

um99m.

Wie entstehen die Bilder?



Abb. 149

Wenn das radioaktive Kontrastmittel eingespritzt wurde reichert es sich im Herzmuskel an. Von hier aus gibt es seine radioaktive Strahlung ab, die durch den Körper dringt und außerhalb des Körpers von einer speziellen Kamera (gamma-Kamera, Abb. 149) aufgefangen wird.

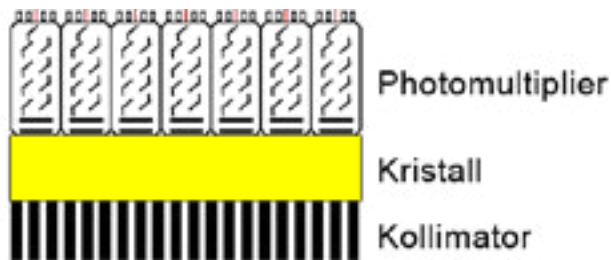


Abb. 150

Hier in der gamma-Kamera (Abb. 150) befindet sich zunächst ein großer Kristall aus Natriumjodid. Dieses Kristall hat die Eigenschaft, immer dort, wo radioaktive Strahlung auftrifft einen Lichtblitz zu bilden.

Hinter dem Kristall befinden sich die sogenannten Photomultiplier. Dies sind kleine Röhren, in denen die schwachen Lichtblitze des Kamerakristalls in einen elektrischer Impuls umgewandelt werden. Dieser elektrische Impuls wiederum wird einem Computer zugeleitet.

Hinter jedem Kristall befindet sich eine große Anzahl Photomultiplier, die über die gesamte Rückfläche des Kristalls verteilt sind. Wenn in einem Kristall an einer bestimmten Stelle der Lichtblitz entsteht dann sendet nur derjenige Multiplier einen elektrischen Impuls, unter dem der Blitz gerade aufgetreten ist. Die Multiplier rechts, links, davor und

dahinter geben keine oder nur sehr viel schwächere Impulse. Auf diese Weise kann ein Computer, an den alle Multiplier angeschlossen sind, ein Bild herstellen.

Diese Bilder sind zunächst sehr unscharf, weil radioaktive Impulse aus der Tiefe des Körpers ebenso abgebildet werden wie die Impulse aus oberflächlichen Körperschichten. Man nennt diese Art der Bildgebung, bei der nur eine über dem Menschen angebrachte gamma-Kamera die radioaktiven Impulse auffängt und darstellt „planare“ Szintigraphie („Planar“, weil sie das 3-dimensionalen Gebilde eines Körpers nur in 1 Ebene und 2 Dimensionen darstellt.

Um nun aus diesem noch relativ unscharfen Gebilde ein gut interpretierbares Bild zu machen benötigt man nun einige Tricks und einen leistungsfähigen Computer, mit dem zahlreiche komplizierte mathematische Operationen ausgeführt werden können.

Der Computer bildet das Herz nicht nur als gesamtes Organ ab, sondern stellt es in Schnitten, d.h. in Scheiben dar (Abb. 151).

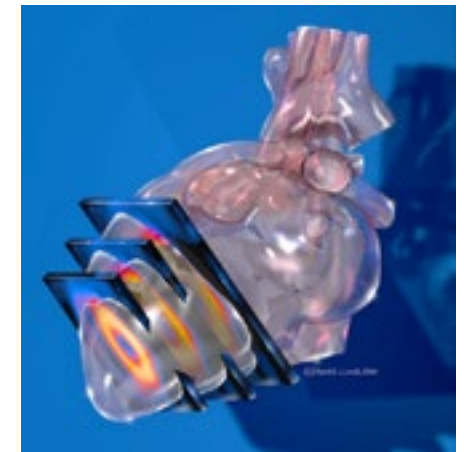


Abb. 151

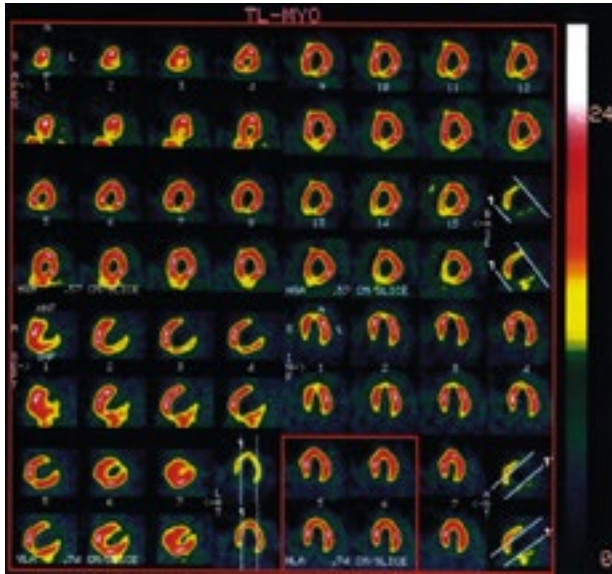


Abb. 152

Darüber hinaus stellt der Computer in jeder Schicht die aufgefangene radioaktive Strahlung farblich abgestuft dar, indem er Orte mit starker Strahlung in einer intensiveren Farbe abbildet als Orte mit schwacher Strahlung (Abb. 152).

Dieses Verfahren der bildlichen Darstellung des Herzens nennt man „single photon emissions tomography (SPECT)“. SPECT-Darstellungen des

Herzens sind heute die bevorzugte Untersuchungsart einer Szintigraphie des Herzens.

Bei einer Myokardszintigraphie stellt man solche SPECT-Bilder sowohl unter Belastung als auch in Ruhe her. Dies hat etwas mit der Ähnlichkeit von Herz und Automotor zu tun:

Beide benötigen unter Vollgas erheblich mehr Treibstoff als im Leerlauf. Auf das Herz übertragen bedeutet dies, daß der Herzmuskel unter starker körperlicher Belastung wesentlich mehr Blut zu seiner Energieversorgung benötigt als in körperlicher Ruhe. Dieses Blut erhält der Herzmuskel durch die sogenannten Herzkranzarterien.

Wenn diese Herzkranzarterien verengt sind („Koronare Herzkrankheit“) fließt logischerweise weniger Blut hindurch und der Herzmuskel bekommt zu wenig Blut. Lesen Sie mehr hierzu im [eBook „Koronare Herzkrankheit“](#).

Die Beziehung zwischen dem Ausmaß der Verengung und der Verminderung des Blutflusses verläuft nicht linear, sondern derartig, daß in körperlicher Ruhe erst ab einer Verengung von etwa 75% mit einer Behinderung des Blutflusses zu rechnen ist (Abb. 153).

Steigert man jedoch die Menge des Blutflusses durch eine körperliche Belastung durch die Arterie dann werden nun schon Verengungen ab einem Ausmaß von etwa 50% zu einer Durchblutungsstörung führen. Wieder vergleichen mit einem Automotor: Wenn die Benzinleitung vom Tank zum Motor verengt ist dann wird der Motor in Ruhe ganz normal und gleichmäßig laufen; aber unter Vollgas wird er anfangen zu husten.

Einen solchen „Vollgastest“ führt man bei Untersuchungen des Herzens mit Hilfe körperlicher Belastungen durch, indem man die Durchblutung des Herzmuskels unter Belastung und in Ruhe darstellt.

Wenn man nun während der Belastung auf dem Fahrrad Kontrastmittel einspritzt dann fließt dieses durch die Herzkranzgefäße zum Herzmuskel. In demjenigen Herzmuskel, der von einer verengten Arterie versorgt wird kommt nun weniger Kontrastmittel an, diese Herzwand strahlt weniger Radioaktivität ab und diesen „Radioaktivitätsdefekt“ kann man auf den Bildern der gamma-Kamera sehen. Ein solcher Aktivitätsdefekt bedeutet also, daß weniger Kontrastmittel ankommt und daß die Arterie, die diese Wand versorgt verengt oder sogar verschlossen ist; Beispiele werden Sie später sehen.

Wie Sie etwas weiter oben gelesen haben müßte sich die Durchblutung in körperlicher Ruhe wieder normalisieren. Daher führt man nach

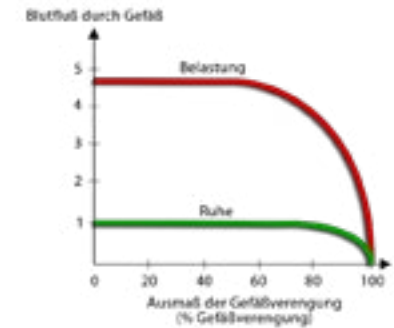

Abb. 153

einer Belastungs-Aufnahme in der Regel noch eine Ruhe-Aufnahme durch.

Hierzu wird erneut Kontrastmittel eingespritzt, dieses Mal aber in Ruhebedingungen. Nun sammelt sich das Kontrastmittel gleichmäßig im Herzmuskel an und die gamma-Kamera stellt nun eine gleichmäßige Verteilung des radioaktiven Kontrastmittels dar. Diese Art der Kontrastmittelverteilung (Aktivitätsdefekt in den Belastungs-, normale Aktivitätsverteilung in den Ruhe-Aufnahmen) ist typisch für eine koronare Herzkrankheit mit ernstlich verengten Koronararterien, jedoch ohne Narbe im Herzmuskel. Bei Narben besteht der Aktivitätsdefekt sowohl in den Belastungs- als auch in den Ruheaufnahmen.

Durchführung

Die Untersuchung muß nüchtern durchgeführt werden, zudem sollte man keine Medikamente eingenommen haben, die die Herzfrequenz unter Belastung bremsen (z.B. beta-Blocker), weil hierdurch die Aussagekraft der Untersuchung abnimmt. Ebenso wie beim Belastungs-EKG haben die Untersuchungsergebnisse nur dann eine verlässliche Aussagekraft, wenn sie unter dem maximal möglichen Anstieg der Herzfrequenz hergestellt wurden.

Zunächst muß, ähnlich wie beim Belastungs-EKG ein Belastungstest durchgeführt werden. Man sitzt auf einem Fahrrad, ist mit EKG-Elektroden und einer Blutdruckmanschette verbunden und muß sich auf dem Fahrrad belasten. Am Ende der Belastung wird dann durch eine dünne Kanüle, die vor der Untersuchung in eine Armvene eingeführt wurde, das Kontrastmittel eingespritzt. Der Untersuchte belastet sich noch kurz weiter und kann dann mit dem Fahrradfahren aufhören.

Etwa 1 - 2 Stunden nach dieser Einspritzung wird der zu untersuchende Mensch unter der gamma-Kamera mit dem Bauch auf eine Untersuchungsliege gelegt (siehe Abb. 149) (hier liegt der Patient allerdings

auf dem Rücken (alte Technik)).

Die Kamera wandert nun automatisch innerhalb von etwa 20 Minuten um den Oberkörper herum und fertigt hierbei verschiedene Bilder des Herzens an.

In der Zeit zwischen der Einspritzung des Kontrastmittels und der Herstellung der Bilder sollte man fett- und eiweißreiche kleine Mahlzeit (z.B. Milch trinken, Schokolade essen) einnehmen. Hierdurch wird die Gallenblase aktiviert, in der sich eine große Menge des Kontrastmittels befindet, das nicht an den Herzmuskel gebunden wurde. Die Gallenblase scheidet dann das in ihr gelagerte Kontrastmittel in den Darm aus und auf diese Weise entstehen keine großen Kontrastmittel-“Flecken“ unterhalb des Herzens, d.h. die Bilder werden besser.

Nach Ablauf der 1 - 2 Stunden legt man sich erneut unter die Szintigraphiekamera und wiederum werden während einer Dauer von 20 Minuten Bilder angefertigt.

In vielen Fällen führt man am darauf folgenden Tag die Ruhe-Untersuchung durch. Diese Untersuchung verläuft ähnlich wie die oben beschriebene Belastungsuntersuchung, jedoch muß man für die Ruheaufnahmen natürlich nicht mehr Fahrrad fahren:

Man bekommt die Spitze mit dem Technetium, wartet 1 - 2 Stunden ab, während denen man die schon erwähnte fett- und eiweißreiche Mahlzeit zu sich nehmen sollte und legt sich dann für etwa 20 Minuten unter die gamma-Kamera.

Nach der Anfertigung auch dieser sogenannten Ruheaufnahmen ist die Untersuchung beendet.

Bei der nachfolgenden Auswertung der Bilder setzt ein Computer die vielen angefertigten Einzelbilder zu verschiedenen Schnittbildern des

Herzens zusammen und stellt die Belastungsaufnahmen neben die Ruheaufnahmen. Auf diese Weise werden etwa 30 Bilder hergestellt, in denen man die Durchblutung in den verschiedenen Wandabschnitten des Herzens beobachten kann.

Die soeben beschriebene Untersuchung nennt man das „**Zwei-Tage-Protokoll**“, weil man an 2 unterschiedlichen Tagen untersucht wird: An Tag 1 mit und an Tag 2 ohne Belastung. Man kann aber oft auf die Ruhe-Untersuchung am 2. Tag verzichten, nämlich immer dann, wenn schon die Belastungsuntersuchung einen normalen Befund ergeben hat. In diesen Fällen weiß man schon nach den Ruheaufnahmen, daß die Durchblutung des Herzmuskels nicht gestört ist und in diesen Fällen hat die zusätzliche Ruheuntersuchung keinen weiteren Nutzen. Im Interesse der Strahlenbelastung des zu untersuchenden Menschen kann man daher darauf verzichten.

Manchmal kann man die Belastungs- und Ruheuntersuchung auch an demselben Tag durchführen („**1-Tages-Protokoll**“). In diesen Fällen muß man aber für die Ruheaufnahmen besonders viel radioaktives Kontrastmittel einspritzen, weil man die Anfärbung aus der zuvor durchgeführten Belastungsuntersuchung „überdecken“ muß.

Was merkt man?

Die Untersuchung ist vollkommen schmerzlos.

Was kann passieren (Komplikationen)?

Die Menge der benutzten radioaktiven Strahlung ist sehr gering und kann daher keinen Schaden anrichten.

Schwangere Frauen dürfen allerdings nicht untersucht werden, damit der noch ungeborene Mensch keinen Schaden erleidet.

Ergebnisse

Grundsätzlich muß man bei der Durchführung und Interpretation von Szintigraphieergebnissen 3 Dinge wissen:

1. Die Aussagekraft der Untersuchung ist davon abhängig, wie stark sich ein Mensch körperlich belasten kann.

Man mißt die maximale Belastbarkeit eines Menschen anhand seiner Herzfrequenz während der Belastung und schätzt, daß er sich maximal hat belasten können, wenn er 80% des Wertes: 220 - Lebensalter erreicht hat. In diesen Fällen ist die Szintigraphie sehr treffsicher und erkennt bedeutsam verengte Herzkranzgefäße in 90% aller Fälle.

Umgekehrt gilt, daß die Untersuchung dann auch im negativen Fall sehr treffsicher ist, d.h.: Wenn die Untersuchung bei maximaler Herzfrequenz einen normalen Befund ergeben hat liegt tatsächlich auch in 80 - 90% aller Fälle keine bedeutsame Gefäßverengung vor.

Kann sich ein Mensch nicht bis zu dieser maximalen Herzfrequenz belasten ist die Treffsicherheit der Szintigraphie wesentlich geringer und die Möglichkeit, eine bedeutsame Verengung „zu überse-

hen“ steigt enorm an. Es ist daher für alle Menschen, die sich einer Szintigraphie unterziehen müssen äußerst wichtig, sich auf dem Fahrrad so stark zu belasten wie es geht. Wenn es Hinderungsgründe für eine solche starke Belastung gibt (z.B. wegen schmerzhaften Durchblutungsstörungen der Beine, allgemeiner Gebrechlichkeit usw.) dann kann man ein anderes Verfahren der Belastung anwenden, über das weiter unten berichtet werden wird („Pharmakologische Belastung“).

2. Desweiteren muß man wissen, daß ein durchblutungsgestörtes Herzwandgebiet eine bestimmte Größe haben muß, um mit der Szintigraphie erkannt zu werden.

Betrifft die Koronarkrankheit beispielsweise nur eine kleine Nebenader so wird auch die Durchblutungsstörung, die aus einer Gefäßverengung oder einem Gefäßverschluß resultiert nur einen kleinen Teil des Herzmuskels betreffen. Ein solch kleines Herzmuskelgebiet kann die Szintigraphie dann nicht erkennen. In solchen Fällen scheint die Untersuchung ein normales Ergebnis zu haben, obwohl in Wahrheit trotzdem eine Gefäßverengung oder sogar ein Gefäßverschluß vorliegen.

Wichtig ist es in solchen Fällen aber zu wissen, daß die Erkrankung nur kleiner Gefäße für die Lebenserwartung eines Menschen bedeutungslos ist und daß die „falsche Normalität“ der Szintigraphie den betroffenen Menschen nicht gefährdet.

Sollte dieser Mensch aber Gefäßverengungen haben, die aus Gründen der Beschwerdelinderung behandelt werden sollten dann hilft in diesen Fällen nur die Durchführung einer Herzkatheteruntersuchung.

3. Die Szintigraphie hat die Aufgabe, bedeutsame Befunde an den Herzkranzarterien zu finden, die man nachfolgend entweder durch

eine Herzkatheteruntersuchung weiter klären muß oder die nach einer Herzkatheteruntersuchung durch eine Ballonerweiterung oder Bypass-Operation behandeln muß.

Wenn ein Mensch, gleichgültig aus welchen Gründen, schon im Vorfeld der Untersuchungen weiß, daß er nachfolgend keine Herzkatheteruntersuchung durchführen lassen möchte oder weder Ballonerweiterung oder Bypass-Operation wünscht dann ist die Durchführung einer Szintigraphie wenig sinnvoll. Denn man würde nun evtl. einen Befund erheben, der für die weitere Untersuchung bzw. Behandlung eines Menschen keinerlei Konsequenzen hat.

Und nun zu den einzelnen Ergebnissen:

Normaler Befund

Sie sehen in Abb. 154 die Szintigraphie einer 57 Jahre alten Frau, die sich wegen Brustschmerzen vorstellte.

Die Schmerzen traten bei Bewegungen und auch bei Belastungen und nachts auf. Sie rauchte Zigaretten und hatte erhöhten Blutdruck. Im Belastungs-EKG waren auffällige Kurvenveränderungen festzustellen, die aber nicht mit entsprechenden Beschwerden gemeinsam auftraten. Weil solche auffälligen EKG-Veränderungen bei Frauen häufiger einmal feststellbar sind, ohne daß Verengungen der Herzkranzgefäße vorliegen (den Grund dafür kennt man nicht!) und weil ihre Beschwerden nicht ganz typisch waren wurde eine Myokardszintigraphie durchgeführt. Die Untersuchung ergab einen normalen Befund:

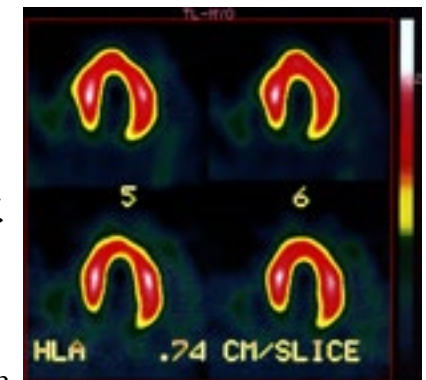


Abb. 154

In der oberen Bildreihe sehen Sie die Bilder der Herzdurchblutung unter körperlicher Belastung, in der Reihe darunter die Durchblutung in Ruhe. Sie sehen, daß die Bilder in allen abgebildeten Wandbereichen in Ruhe und unter Belastung normal aussehen. Sie sehen keine Aktivitätsdefekte und die Durchblutung ist in allen Wandbereichen sowohl unter Belastung als auch in Ruhe normal.

Nach diesem unauffälligen Szintigramm konnte eine bedeutsame Koronarerkrankung ausgeschlossen werden. Bei den nachfolgenden Untersuchungen wurde eine Refluxkrankheit der Speiseröhre (Rückfluß von Magensäure in die Speiseröhre mit nachfolgender schmerzhafter Verätzung der Speiseröhre) festgestellt, die mit Medikamenten behandelt wurde. Die Frau ist mittlerweile beschwerdefrei.

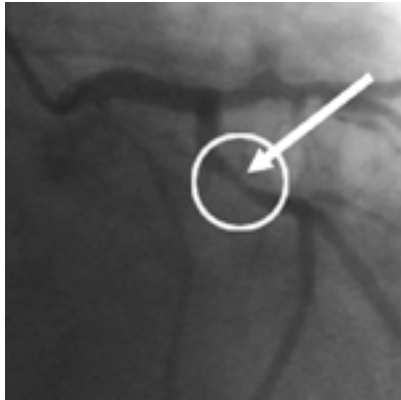


Abb. 155

Bei dem 2. Fall handelt es sich um einen 69 Jahre alten Mann, der ähnlich wie die oben beschriebene Dame Schmerzen hatte, die im Rücken begannen und von dort aus in die Herzgegend ausstrahlen. Weil er Diabetiker war, rauchte, erhöhten Blut-

druck und erhöhte Blutfettwerte hatte wurde eine Herzkatheteruntersuchung durchgeführt. Diese zeigte in 1 der 3 Herzkranzgefäße eine Verengung von einem Ausmaß von etwa 50% (Abb. 155).

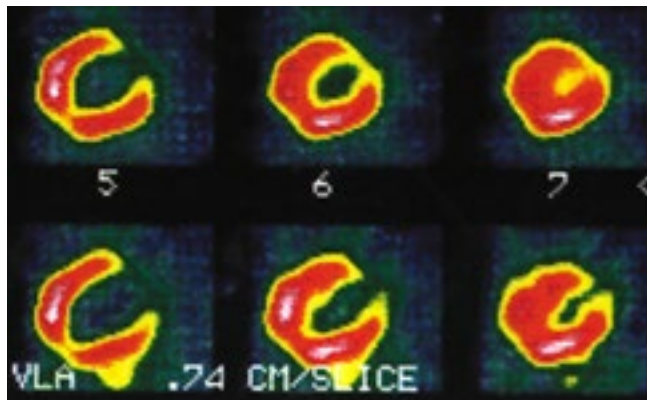


Abb. 156

Um die Wirksam-

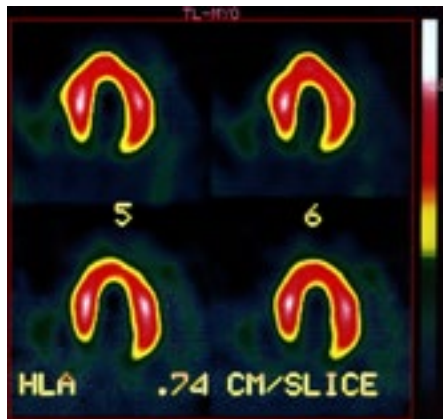
keit dieser Verengung zu klären, um einen Zusammenhang zwischen Beschwerden und Durchblutungsstörung des Herzmuskels und um damit über die weitere Behandlung zu entscheiden wurde eine Myokardszintigraphie durchgeführt. Diese ergab einen normalen Befund (Abb. 156).

Dies bedeutete, daß die Verengung der Herzkranzarterie zu keiner Durchblutungsstörung führt, es wurde daher auch keine weitere Behandlung wie Ballonerweiterung oder Bypass-OP durchgeführt, sondern „ausschließlich“ eine strenge Einstellung seiner Risikofaktoren (Blutdruck, Blutfettwerte, Blutzuckerkrankheit) eingeleitet (leider raucht der Patient bis zum heutigen Tag weiter). Er ist mittlerweile wieder ohne Beschwerden.

Durchblutungsstörung

Auch bei dem folgenden Patienten wurde bei einer Herzkatheteruntersuchung eine Verengung festgestellt, deren Blutfluß-blockierende Wirkung nach den Katheterbildern alleine nicht sicher war.

Auch bei diesem Mann wurde eine Szintigraphie durchgeführt, die nun aber eine Durchblutungsstörung in der Vorderwand des Herzens zeigte. Sie sehen dies in Abb. 157 daran, daß in den Belastungsbildern (obere 2 Bilder) weniger Kontrastmittel in der Vorderwand (roter Pfeil) gespeichert wird als in den anderen Wänden und daß die Speicherung des Kontrastmittels in Ruhe wieder normal wird (grüner Pfeil).



Normalbefund (wie Abb. 154)
zum Vergleich

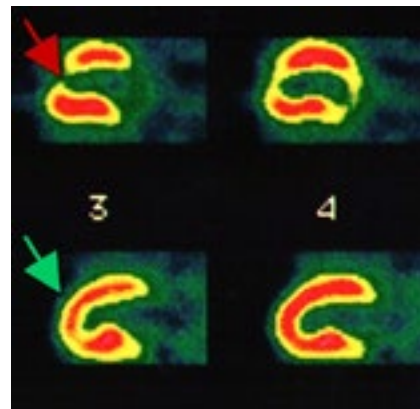


Abb. 157

Dieser Befund zeigt an, daß die Verengung, die man bei der Katheteruntersuchung gesehen hat auch zu einer Durchblutungsstörung des Herzmuskels führt und daß man diese Verengung nach Möglichkeiten (z.B. durch eine Ballonerweiterung) beseitigen sollte.

Narbe

Die Patientin, deren Szintigraphiebilder Sie neben stehend sehen hatte

vor 2 Monaten einen Herzinfarkt erlitten. Die Vorderwand bewegte sich nur noch sehr müde, die Arterie, die die Vorderwand versorgt war verschlossen (Abb. 158).

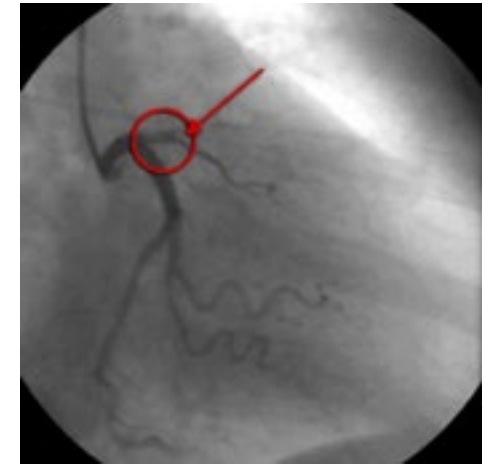


Abb. 158

Neben diesem Gefäßverschluß hatte die Frau noch Verengungen an einer anderen Herzkranzarterie. Nach der Katheteruntersuchung stellte sich also die Frage, ob man „nur“ die noch verengte Stelle an der anderen Ader mittels einer Ballonerweiterung behandeln sollte oder ob man auch die verschlossene Vorderwandarterie wieder eröffnen sollte, was aber geeigneterweise mit einer Bypass-Operation am besten möglich wäre. Die Szintigraphie (Abb. 159) zeigte unter Belastung den Speicherdefekt in der Vorderwand, der sich auch in den Ruheaufnahmen nicht auffüllte.

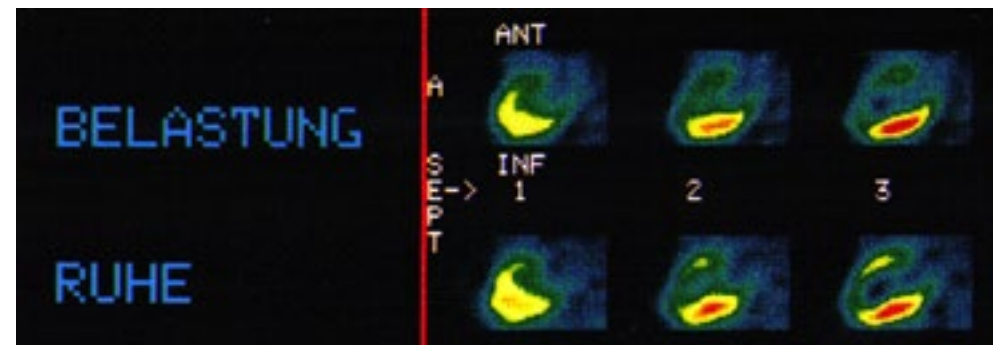


Abb. 159

Mit anderen Worten bedeutete dies, daß die Vorderwand durch den Infarkt vollständig vernarbt war. Eine Bypass-Operation hätte also keinen Sinn gehabt, denn diese Narbe wäre niemals wieder zum Leben

erweckt worden. Man konnte der Frau also das Risiko der Operation ersparen und hat sich auf die Ballonerweiterung der verengten anderen Arterie beschränkt.

Im letzten Fall sehen Sie wiederum das Szintigramm eines Mannes, der einen großen Hinterwandinfarkt erlitten hatte. Bei der Herzkatheteruntersuchung fand sich ebenfalls eine vergrößerte linke Herzkammer, deren Vorderwand sich müde bewegte und eine Verengung der die Hinterwand versorgenden Arterie. Diese Arterie hatte sich in den Stunden nach dem Herzinfarkt von selber wieder eröffnet werden. Bei der nachfolgend durchgeführten Herzkatheteruntersuchung fand sich eine hochgradige Verengung der Hinterwandarterie (rechte Koronararterie), die anderen Gefäße waren unauffällig.

Es stellte sich auch hier die Frage, welchen Schaden der Infarkt hinterlassen hatte: Wäre die Hinterwand vollständig vernarbt hätte man sich bei dem Mann darauf beschränken können, die Herzfunktion durch Medikamente zu stärken, hätte aber keine Ballonerweiterung durchführen müssen. Wären in der Hinterwand aber noch größere Men-

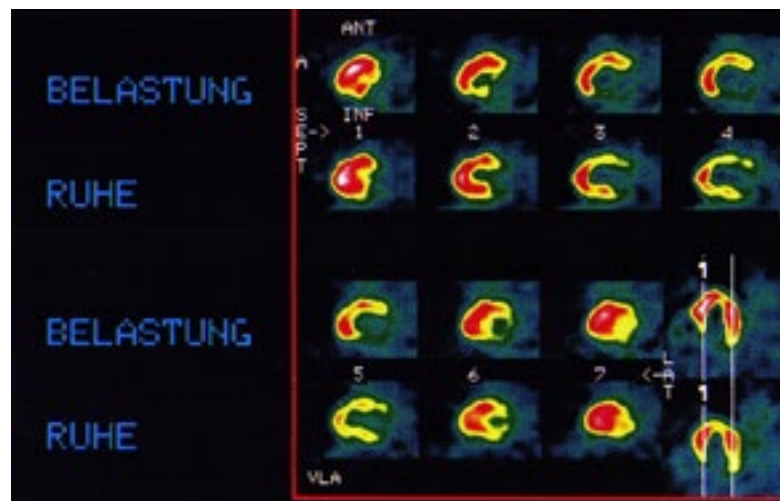


Abb. 160

gen lebenden Herzmuskels festzustellen könnte man versuchen, die verengte „Infarktarterie“ durch eine Ballonerweiterung zu behandeln, um den Blutfluß zur Hinterwand zu steigern und

um dadurch die Pumpkraft der Herzkammer zu verbessern. Zur Beantwortung dieser Frage (Hinterwand des Herzens abgestorben oder nicht?) wurde eine Myokardszintigraphie (Abb. 160) durchgeführt.

Sie ergab unter Belastung eine fast vollständige Aktivitätsverminderung in der Hinterwand, in Ruhe aber eine deutlich verbesserte Kontrastmittelanreicherung. Dies sprach dafür, daß in der Hinterwand noch große Mengen lebendigen Herzmuskels übrig geblieben waren. Aus diesem Grund wurde nachfolgend eine Ballonerweiterung mit Einpflanzung eines Stent durchgeführt.

Alternativen zur Myokardszintigraphie

- [Streß-Echokardiographie](#)
- [MRT](#)

Spezielle Szintigraphieverfahren

Pharmakologische Belastung

In einigen Fällen ist es nicht möglich, einen Menschen mit dem Fahrrad körperlich zu belasten. Wenn jemand zum Beispiel an einer Durchblutungsstörung der Beine leidet kann er sich nicht stark belasten, weil dies heftige Schmerzen in den Unterschenkeln verursacht. In solchen Fällen kann man das Herz mit bestimmten Medikamenten „künstlich“ belasten. Die Medikamente, die man dazu benutzt heißen Adenosin, Dipyridamol, Atropin oder Katecholamine.

Alle diese Medikamente können nur intravenös in Form einer Infusion gegeben werden. Dazu wird zu Beginn der Untersuchung eine Kanüle in eine Vene des Armes eingeführt. Anstelle der körperlichen Belastung auf dem Fahrrad wird nun die Infusion in stufenweise ansteigender Dosis begonnen.

Nach einer bestimmten Zeit und Zeitdauer wird die Infusion beendet und das radioaktive Kontrastmittel eingespritzt. Je nachdem, welches Kontrastmittel verwendet wurde werden entweder nach 2-3 Stunden (Technetium) oder sofort nach Infusionsende (Thallium) die Bilder angefertigt.

Die Gabe der Belastungs-Medikamente folgt einem bestimmten Protokoll, d.h. es ist aus Erfahrung festgelegt worden, wie lange die Infusion mit welcher Medikamentendosis gegeben wird. Manchmal kombiniert man auch die Gabe verschiedener Medikamente (z.B. durch Zugabe von Atropin) oder man führt gleichzeitig mit der Infusion eine leichte Fahrradbelastung durch, um die Aussagekraft der Untersuchung zu erhöhen.

Normalerweise durchläuft man dieses Protokoll vom Anfang bis zum Ende. Die Infusion wird aber vorzeitig beendet, wenn während der Medikamentengabe bestimmte EKG-Veränderungen auftreten, die für das Auftreten bedeutsamer Durchblutungsstörungen des Herzens sprechen oder wenn der zu untersuchende Mensch heftige Brustschmerzen bekommt.

Die Belastungsmedikamente, die man für eine pharmakologische Belastung benutzt sind sehr sicher und gut verträglich. Als leichtere Nebenwirkungen können Kopfdruck, leichte Übelkeit oder verstärktes Herzklopfen auftreten. Wie bei allen Belastungsuntersuchungen können durch die möglicherweise erzeugte Minderversorgung des Herzmuskels Herzrhythmusstörungen auftreten oder verstärkt werden. Dies ist bei etwa 10% der Patienten der Fall. Meistens handelt es sich bei diesen Herzrhythmusstörungen um harmlose Extraschläge, die durch Abschalten der Infusion von alleine verschwinden. Die schwerste Komplikation ist das Herzkammerflimmern mit einer Häufigkeit von etwa 0,25 % sehr selten auftritt. Es muß durch eine Elektroschockbehandlung sofort beendet werden, weil Kammerflimmern

ansonsten tödlich verläuft.

So schön diese Untersuchungsmethode auch klingt, weil sie die anstrengende körperliche Belastung vermeidet: Sie ist der Untersuchung mit dem Fahrrad deutlich unterlegen, indem sie nur eine Trefferquote von etwa 75% hat. Das heißt, daß von 100 Menschen mit bedeutsam verengten Herzkranzgefäßen 1/4 nicht erkannt werden.

Gated blood pool

Mit Hilfe dieser Untersuchungsmethode kann man die Pumpfunktion des Herzens messen.

Man benutzt dazu Substanzen, die für längere Zeit innerhalb der Blutgefäße des Kreislaufes verbleiben. Dazu kann man beispielsweise das Eiweiß des Blutes oder sogar die roten Blutkörperchen (Erythrozyten) mit Technetium markieren. Das somit radioaktiv markierte Blut befindet sich in allen Blutgefäßen des Körpers und natürlich auch im Herzen. In der Füllungsphase des Herzens befindet sich besonders viel „Kontrastmittel“ in den Herzkammern, in der Entleerungsphase besonders wenig. Da das Kontrastmittel radioaktive Strahlung abgibt bedeutet dies, daß die Herzkammern in vollständig gefülltem Zustand viel Radioaktivität abstrahlen und in den Phasen der Herzentleerung nur wenig. Sie sehen die Intensität der Strahlung über dem Herzen in der folgenden Abbildung 161:

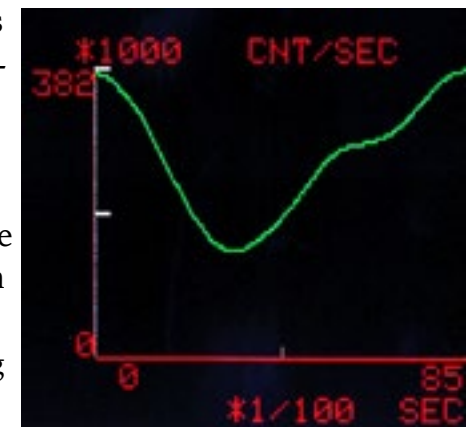


Abb. 161

Sie sehen hier die Änderung in der Strahlungsintensität über dem Herzen während 1 Herzschlages.

Aus dem Verhältnis der Strahlungsintensität während der maximalen Füllungs- und Entleerungsphase kann man berechnen, wie kräftig das Herz pumpen kann. Man drückt diese Pumpkraft des Herzens in der sogenannten Ejektionsfraktion (= Auswurfleistung) aus, die angibt, um wieviel Prozent sich ein Herz zusammenziehen kann und wieviel seines maximal gefüllten Blutes es mit einem Herzschlag auspumpen kann. Normalerweise sollte dies mehr als 50% sein.

Das Interessante an dieser Untersuchungstechnik ist, daß man die Pumpfähigkeit des Herzens nicht nur in körperlicher Ruhe, sondern auch unter Belastung messen kann. Es ist nämlich überhaupt kein Problem, die Pumpfunktion in Ruhe mittels Ultraschall, Herzkatheteruntersuchungen oder der Kernspintomographie zu bestimmen; oft sind diese anderen Untersuchungsmethoden bei der Bestimmung der Pumpfunktion sogar genauer. Es ist aber ein großes technisches Problem, solche Messungen auch unter Belastung mit ausreichender Genauigkeit durchzuführen. Die Gated Blood Pool-Technik erlaubt solche Belastungsuntersuchungen aber sehr zuverlässig.

Solche Messungen der Pumpfunktion des Herzens sind bei verschiedenen Krankheiten, nicht nur bei Durchblutungsstörungen des Herzens sehr wichtig. So kann man beispielsweise aus dem Verhalten der Pumpfunktion des Herzens unter Belastung Rückschlüsse auf die Schwere von Herzklappenfehlern oder Herzmuskelerkrankungen ziehen und bei Menschen mit bestimmten Herzklappenfehlern etwas dazu sagen, wann dieser Klappenfehler operiert werden muß.

Normalerweise nimmt die Pumpfähigkeit des Herzens unter Belastung um 5% zu. Eine unter Belastung gleichbleibende oder sogar verminderte Auswurfleistung des Herzens spricht für einen bedeutsamen Herzschaden. Bei Patienten unter Chemotherapie weist ein Abfall der Auswurfleistung um 5% im Verlauf auf eine beginnende Herzmuskelschädigung hin.

Der Nachteil einer Myokardszintigraphie, wenn man sie mit einer Gated Blood Pool-Untersuchung kombinieren wollte besteht darin, daß man 2 verschiedene radioaktiv strahlende Kontrastmittel verwenden muß: Das eine, um den Herzmuskel anzufärben und das andere, um das Blut innerhalb der Blutgefäße und des Herzens zu markieren.

Um diesen Nachteil zu beseitigen hat man in den letzten Jahren ein anderes Verfahren entwickelt:

Die getriggerte Szintigraphie

Dazu benutzt man „normale“ Szintigraphiebilder wie diejenigen, die Sie in der Abbildung 162 sehen:

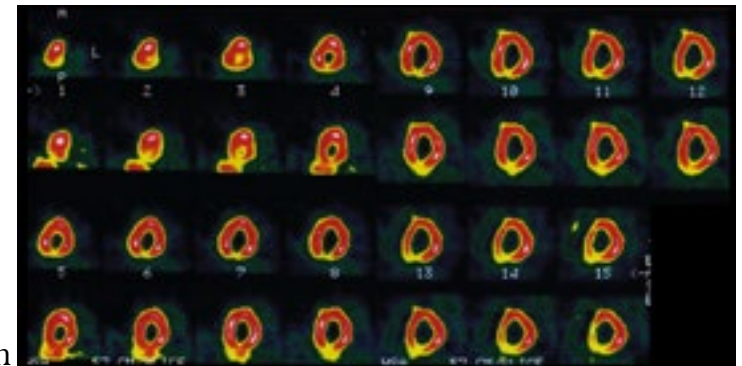


Abb. 162

Wenn Sie diese Bilder betrachten dann sehen Sie verschiedene Querschnitte durch das Herz. Mit Hilfe solcher Bilder führt man, wie Sie oben gelesen haben die Szintigraphie zur Untersuchung der Durchblutung des Herzens und zur Suche nach Narben durch.

Man kann auf diesen Bildern die Wände der linken Herzkammern sehen, wobei diese Wände in jedem der verschiedenen Bilder in verschiedenen Schichten dargestellt werden. Diese Querschnittsschichten kann man nun wie Scheiben wieder zusammensetzen. Hierdurch erhält man ein 3-dimensionales Abbild des Herzens. Und aus diesem 3-dimensionalen Abbild der linken Herzkammer kann man nun berechnen, wie groß der Innenraum dieser Herzkammern, das Kammer-




Abb. 163

volumen ist (Abb. 163).

Im Ablauf eines Herzschlages gibt es 2 interessante Momente:

Denjenigen Augenblick, zu dem sich die linke Herzkammer vollständig entleert hat und den Moment, in dem es komplett gefüllt ist. Die Füllung ist am Ende der Erschlaffungsphase der Herzkammer,

d.h. am Ende der Diastole abgeschlossen, weshalb man diesen Augenblick „Enddiastole“ nennt. Die Entleerungsphase der Herzkammer ist am Ende der Pumpphase, d.h. der Systole abgeschlossen, weshalb man diesen Augenblick die „Endsystole“ nennt. Zum Zeitpunkt der Enddiastole hat die Herzkammer also ihr maximales Füllungsvolumen, zum Zeitpunkt der Endsystole ihr geringstes Volumen.

Aus dem Unterschied zwischen dem enddiastolischen und dem endsystolischen Volumen kann man somit berechnen, wieviel Blut die Herzkammer mit 1 Schlag auspumpt. Diese Blutmenge nennt man „Schlagvolumen“. In der Kardiologie hat sich eingebürgert, nicht das Schlagvolumen als gängigen Meßwert zu benutzen, sondern den prozentualen Anteil des enddiastolischen Volumens, den die Herzkammer mit einem Schlag auspumpen kann. Diesen prozentualen Anteil nennt man „Ejektionsfraktion“. Sie beträgt im Normalfall immer mehr als 50%, d.h. die Herzkammer kann im Normalfall immer mehr als die Hälfte ihres maximalen Füllungsvolumens auspumpen.

Um das enddiastolische und endsystolische Volumen nach der oben beschriebenen „Scheibchenmethode“ mit Hilfe der Szintigraphie be-

stimmen möchte muß man also die Herzkammer einmal zum Zeitpunkt der Enddiastole und zum anderen zum Zeitpunkt der Endsystole abbilden. Diese Zeitpunkte kann man aus dem EKG entnehmen. Für die getriggerte Szintigraphie geht man nun so vor, daß man die gamma-Kamera an ein EKG anschließt und die Apparatur so einstellt, daß zunächst nur zum Zeitpunkt der Enddiastole Bilder geschossen werden. Ein einzelnes Bild aus einem einzigen Herzschlag nimmt aber nur sehr wenig radioaktive Strahlung aus dem Herzen aus, weshalb aus einem solchen einzigen Bild keine vernünftige Abbildung entstehen würde. Daher nimmt die gamma-Kamera aus 20 - 30 Herzschlägen Bilder ausschließlich zum Zeitpunkt der Enddiastole auf und summiert die radioaktiven Aktivitäten jeden einzelnen Bildes zum Gesamtbild (Film 39).



Film 39

Wenn die enddiastolischen Bilder aufgenommen und abgespeichert worden sind folgt als nächstes in derselben Arbeitsweise die Aufnahme der endsystolischen Bilder: Wieder wird das gesamte System so eingestellt, daß 20 - 30 einzelne Bilder aufgenommen und die minimale Radioaktivität der einzelnen Bilder zu einem einzigen qualitativ guten Bild summiert werden.

Weil die Aufnahmefähigkeit der gamma-Kamera durch die Koppelung an das EKG nur zu ganz bestimmten Zeiten freigeschaltet wird nennt man diese Art der Aufnahme „getriggerte Aufnahme“ (vom englischen Wort „trigger“ = Auslöser).

Der Vorteil dieses Verfahrens besteht darin, daß man mit einer einzigen Untersuchung sowohl die Durchblutung des Herzmuskels als auch die Pumpfähigkeit des Herzens, d.h. die Ejektionsfraktion untersuchen kann. Es ist kein 2. radioaktiven Kontrastmittels erforderlich, sondern alles erfolgt in einem einzigen Arbeitsgang und dies sowohl in Ruhe als auch unter Belastung.

Diese Art der Untersuchung ist technisch sehr aufwendig und kompliziert, weil sie hohe Anforderungen an gamma-Kamera und den Computer stellt, der die einzelnen Bilder zusammen setzt und nachfolgend die Berechnungen durchführt. Man benutzt die Technik heute nur noch selten, weil dieselbe Aussage (Größe und Pumpverhalten der linken Herzkammer) mit anderen Untersuchungsmethoden (z.B. der Echokardiographie) einfacher und preiswerter gewonnen werden kann. Aber das Untersuchungsprinzip ist einfach genial.

Positronen-Emissions-Tomographie (PET)

Ganz allgemein gesprochen funktioniert diese Art der Szintigraphie ebenso wie dies eingangs für die „normale“ Szintigraphie beschrieben wurde: Radioaktives Kontrastmittel lagert sich für eine kurze Weile im Herzmuskel ab und die hiervon ausgehende Strahlung wird von einer speziellen Kamera aufgefangen und zu Bildern verarbeitet.

Bei einer PET-Untersuchung benutzt man aber vollkommen andere Kontrastmittel, deren Radioaktivität man nun nicht mehr mit einer normalen gamma-Kamera auffangen kann.

Als „Kontrastmittel“ benutzt man beim PET sogenannte Positronenstrahler. Diese Substanzen haben die Eigenschaft, bei ihrem natürlichen Zerfall 2 Photonen (gamma-Quanten) aussenden, die in genau entgegengesetzte Richtungen, d.h. in einem Winkel von 180° zueinander laufen (Abb. 164).

Die Registrierung dieser zeitgleich entstehenden Signale über die Spezialkamera und einen Computer ermöglicht eine exakte räumliche Lokalisation der Strahlungsquelle, sowie aus der Anzahl der empfangenen Strahlungssignale eine Aussage über die Strahlungsaktivität dort, wo sich die markierte Substanz angereichert hat. Einzelheiten können Sie [hier nachlesen](#).

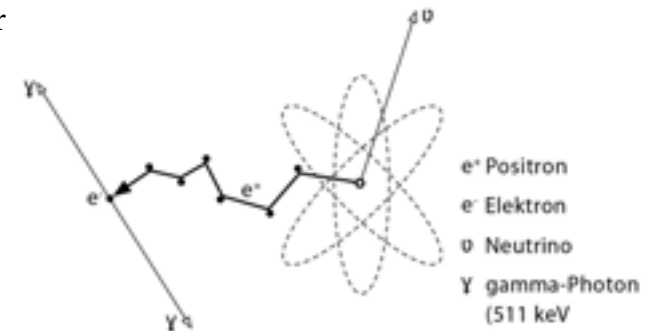


Abb. 164

Positronenstrahler sind radioaktive „Zwillingsbrüder“ von häufig im Körper vorkommenden Substanzen wie Sauerstoff, Stickstoff, Kohlenstoff oder auch Fluor. Sie können daher in biologisch bedeutsame Substanzen und Bestandteile des Körpers wie Kohlenhydrate, Aminosäuren und Fette ohne wesentliche Veränderung deren Molekülstruktur eingebaut werden und den Patienten über eine Vene eingespritzt werden.

Die radioaktiven PET-Kontrastmittel müssen in einem technisch aufwendigen Verfahren in einem Kreisbeschleuniger (Zyklotron) hergestellt werden. Sie zerfallen sehr schnell (Halbwertszeiten 20 - 120 min), weshalb sie sehr schnell nach ihrer Herstellung mit der jeweiligen biologischen Substanz verbunden und eingespritzt werden müssen. Ein Transport der Substanzen durch die Stadt vom Zyklotron zum untersuchenden Arzt ist aus diesen Gründen nicht möglich und dies ist auch der Grund dafür, daß PET-Untersuchungen derzeit meistens nur in Forschungseinrichtungen (z.B. Universitätskliniken), an großen Kliniken und in großen nuklearmedizinischen Praxen eingesetzt werden, die die benötigten Substanzen von in der Nähe befindlichen

Zyklotronen beziehen können.

In der Kardiologie werden 2 verschiedene Substanzen eingesetzt: Mit radioaktivem Stickstoff markierter Ammoniak und mit radioaktivem Fluor markierte Glukose (Zucker):

Radioaktiv markierter Ammoniak ($N^{13}\text{-NH}_3$): Die Substanz lagert sich in Abhängigkeit vom Blutfluß im Herzmuskel ab und zwar unabhängig davon, ob der Herzmuskel lebendig oder abgestorben ist. Die Stärke der Ammoniakablagerung im Herzmuskel zeigt also an, wie stark der Herzmuskel durchblutet ist. Ist eine hohe Radioaktivität vorhanden ist die Durchblutung normal, sieht man keine oder nur wenig Radioaktivität ist die zuführende Arterie entweder verschlossen oder bedeutsam verengt („Durchblutungsbilder“).

Radioaktiv markierte Glukose (^{18}F -Fluordesoxyglucose FDG) wird von Zellen genauso aufgenommen wie Glukose, d.h. der normale Blutzucker. Jede lebendige Zelle kann Zucker in ihrem Stoffwechsel abbauen und verändern. Die Ansammlung von radioaktiv markierter Glukose zeigt daher an, daß es sich um eine lebendige Zelle mit aktivem Stoffwechsel handelt („Lebensbilder“).

Eine PET-Szintigraphie des Herzens wird immer mit den beiden oben genannten Substanzen durchgeführt und daher erhält man auch 2 verschiedene Bildersätze. In der einen Bildserie sieht man, wie der Herzmuskel durchblutet wird, d.h. ob die Herzkranzgefäße offen, verschlossen oder verengt sind. In der 2. Bilderserie sieht man dann, ob die Herzmuskelzellen leben oder ob sie abgestorben sind.

Mit diesen beiden Bilderserien sind nun verschiedene Aussagen möglich:

- Die Durchblutungsbilder zeigen eine normale Durchblutung und die „Lebensbilder“ zeigen normalen lebendigen Herzmuskel: Hier

ist alles in Ordnung, alle Zellen leben und alle Wände sind gut durchblutet.

- Die Durchblutungsbilder zeigen eine normale Durchblutung, die „Lebensbilder“ aber abgestorbenen Herzmuskel. In diesem Fall ist ein Teil des Herzmuskels abgestorben (durch einen Herzinfarkt), die Kranzarterie, die diese Herzwand versorgt ist jedoch offen. Diese Arterie muß sich also nach dem Herzinfarkt wieder geöffnet haben (oder sie ist durch ärztliche Behandlung geöffnet worden).
- Die Durchblutungsbilder zeigen eine gestörte Durchblutung und die „Lebensbilder“ zeigen abgestorbenen Herzmuskel: In diesem Fall ist eine Herzkranzarterie verschlossen und der von diesem Gefäß versorgte Herzmuskel ist abgestorben. Hier sind daher Behandlungen, die das Gefäß wieder eröffnen sollen wenig sinnvoll.
- Die Durchblutungsbilder zeigen eine gestörte Durchblutung in einer Herzwand an, die „Lebensbilder“ zeigen allerdings in dieser Herzwand noch lebendigen Herzmuskel. Das bedeutet, daß sich zwar eine Herzkranzarterie verschlossen hat, daß der dahin gelegene Herzmuskel aber überlebt hat. In diesen Fällen wird man versuchen, die Arterie wieder zu eröffnen, weil sich der Herzmuskel wieder erholen wird, wenn er genügend Blut bekommt. Und wenn sich der Herzmuskel wieder erholt dann wird er auch wieder kräftig pumpen können, was der Arbeitsweise der Herzens gut tun wird.

Die größte Belastung liegt bei der PET-Untersuchung in der langen Fastendauer von mindestens acht Stunden. Insulinpflichtige Diabetiker müssen die Injektion von Insulin entsprechend umstellen. Außerdem müssen bestimmte Medikamente eingenommen werden, die dafür sorgen, dass der Herzmuskel sich zum Zeitpunkt der Messung über Traubenzucker versorgt und nicht über andere Substanzen.

Die Untersuchung dauert insgesamt rund drei Stunden, die einzelnen Messungen jedoch nur 20 Minuten.

Die PET-Untersuchung gilt heute als das Beste, was man zur Klärung der Frage hat, ob man bei Menschen nach abgelaufenem Herzinfarkt eine verschlossene oder verengte Herzkranzarterie mit Ballontech- niken oder einer Bypass-Operation wieder eröffnen soll oder nicht, denn mit einer PET-Untersuchung kann man so gut wie mit fast kei- ner anderen Untersuchungstechnik feststellen, ob Herzmuskel einen Infarkt überlebt hat oder eine Narbe entstanden ist. Dennoch wird die Untersuchung außerhalb von Universitätskliniken und wissenschaft- lichen Untersuchungen nur sehr selten durchgeführt. Der Grund dafür liegt zum einen darin, daß sich wegen der kurzen Verfallszeiten der erforderlichen Kontrastmittel ein Zyklotron in unmittelbarer Nähe der PET-Kamera befinden. Ein Zyklotron erfordert aber eine Investition im zweistelligen Millionenbereich.

Hinzu kommt, daß PET-Untersuchungen zu den teuersten bildgeben- den Verfahren in der modernen Medizin gehören.

Die Kosten einer PET-Untersuchung können bis zu 1.500 € betragen. Die gesetzliche Krankenversicherung in Deutschland übernimmt die Kosten für eine PET-Untersuchung im Gegensatz zur Praxis in an- deren europäischen Staaten in der Regel aber nur, wenn der Patient stationär aufgenommen bzw. behandelt wird. Eine stationäre Aufnahme nur zum Zweck einer PET-Untersuchung wird aber von denselben Krankenkassen über den medizinischen Dienst in der Regel abgelehnt (Sie sehen die Perversion des Systems!). Auch diese fehlenden Abrech- nungsmöglichkeiten stehen einer weiten Verbreitung der PET-Unter- suchung entgegen.

Phonokardiographie

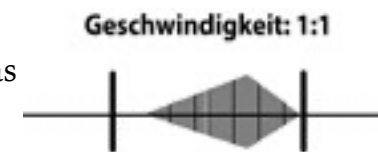= Graphische Darstellung der Herztöne und der Herzgeräusche

Leider ist diese Untersuchung vollkommen aus der Mode gekommen, es gibt nicht einmal Geräte, um sie durchzuführen. Dennoch war diese Untersuchungstechnik eine der wichtigsten Möglichkeiten, um jungen Kardiologen das Verständnis von Herzfehlern anhand eines Geräu- sches zu lehren. Und (Entschuldigung!) das ist der Grund dafür, daß viele Kardiologen sich mit der Untersuchung von Herzklappenfehlern nicht mehr auskennen, sie benötigen dazu viel Technik. (Ihr Kardiolo- ge ist von dieser Kritik natürlich ausgenommen.)

Prinzip

Herzklappenfehler oder angeborene Herz- fehler machen sich in typischen Herzgeräu- schen bemerkbar; hören Sie z.B. in Ton 5 das Geräusch einer verengten Herzklappe (1. Teil des Geräusches in Echtzeit, 2. Teil 2:1 gedehnt). Die Phonokardiographie macht diese Herzgeräusche sichtbar. Dazu werden die Geräusche mit einem speziellen Mikrophon von der Brustwand abgeleitet und in einem Aufzeichnungsgerät in Form von Kurven ab- gebildet.

Das menschliche Gehör kann die verschiedensten Schallfrequenzen gleichzeitig wahrnehmen und ein Geräusch dann im Hörzentrum „zerlegen“ und analysieren, sodaß sein Charakter erkannt wird: hoch- oder tieffrequent, rauh oder weich, musikalisch, kratzend usw.. Ein Phonokardiographiegerät kann das natürlich nicht und daher filtert es das aufgenommene Geräusch in verschiedene Frequenzen, die in Form mehrerer Kurven dargestellt werden. Hohe Frequenzen werden in



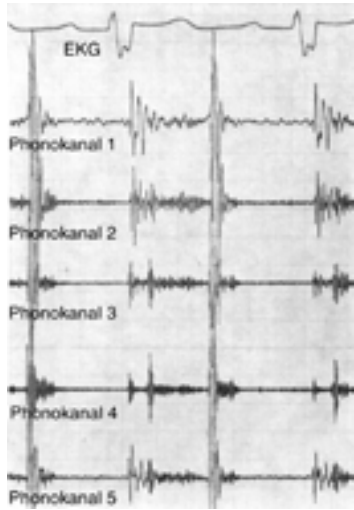


Abb. 165

einer Kurve abgebildet, tiefe Frequenzen in einer anderen. Auf diese Weise kann der Arzt sehen, ob es sich um ein hoch- oder tieffrequentes Geräusch usw. handelt (Abb. 165).

Das Gerät „zerlegt“ das Herzgeräusch in verschiedene Frequenzbereiche und stellt die tiefen, die hohen und die mittleren Frequenzen in gesonderten Kurven dar.

Phonokardiogramme werden dazu benutzt, um die spezielle Form der Herzgeräusche bildlich darzustellen, damit der Arzt aus dieser Geräuschform erkennen kann, um welchen Herzfehler es sich handeln könnte. Man

benutzt ein Phonokardiogramm auch, um den Verlauf von Herzgeräuschen aufzuzeichnen. So kann man anhand eines Phonokardiogramms erkennen, ob sich ein Herzgeräusch im Laufe der Jahre verändert hat.

Durchführung

Der Patient liegt auf einer Liege in einem stillen Raum. Hand- und Fußgelenke werden an EKG-Elektroden angeschlossen. Das Herzschallmikrophon wird auf bestimmten Stellen der Brustwand aufgesetzt. Während der Patient kurz die Luft anhält (damit keine Atemgeräusche aufgezeichnet werden) werden die Schallkurven auf einem Papierstreifen registriert.

Was merkt man?

Vollkommen schmerzlos.

Was kann passieren (Komplikationen)?

Keine Komplikationen.

Ergebnisse

Man kann der Aufzeichnung entnehmen, ob es sich um ein Geräusch handelt, das in der „Systole“ des Herzschlages auftritt, d.h. während der Phase, in der das Herz Blut auspumpt (Abb. 166) oder in der

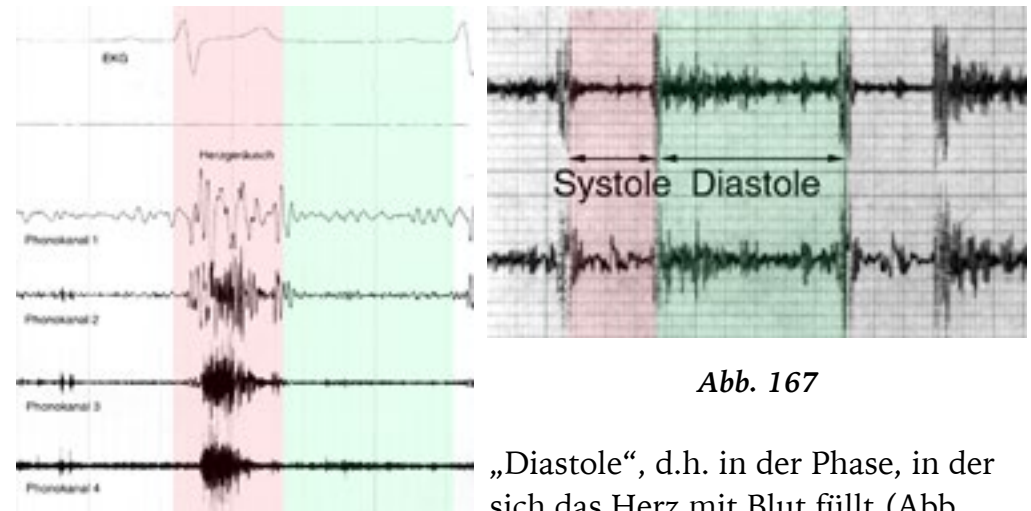


Abb. 167

Abb. 166: Aufzeichnung eines Phonokardiogramms. Dargestellt werden das EKG und die Herzgeräusche in verschiedenen Kanälen, in denen verschiedene Schallfrequenzen („Phonokanal 1“ = tiefe Frequenzen, „Phonokanal 4“ = hohe Frequenzen) registriert werden. In diesem Beispiel Registrierung eines systolischen Herzgeräusches (roter Bereich)

„Diastole“, d.h. in der Phase, in der sich das Herz mit Blut füllt (Abb. 167).

Man kann auch erkennen,

- ob es sich um ein Geräusch handelt, dessen Intensität leise beginnt, zu einem Maximum anschwillt und dann wieder leiser wird (= spindel-förmiges Geräusch) (Abb. 168),

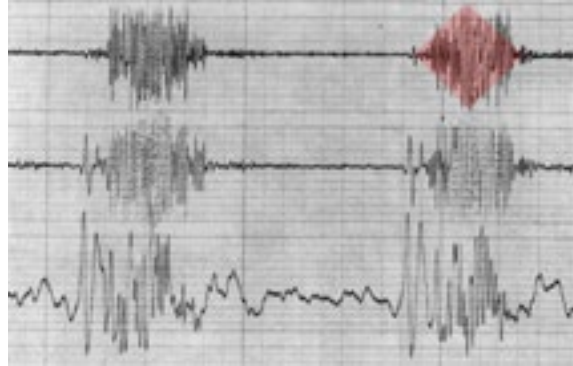


Abb. 168

- ob das Geräusch laut beginnt und dann langsam leiser wird (Decrescendo-Geräusch) (Abb. 169) oder ob es leise beginnt, immer lauter wird und dann plötzlich endet (Crescendo-Geräusch) (Abb. 170).

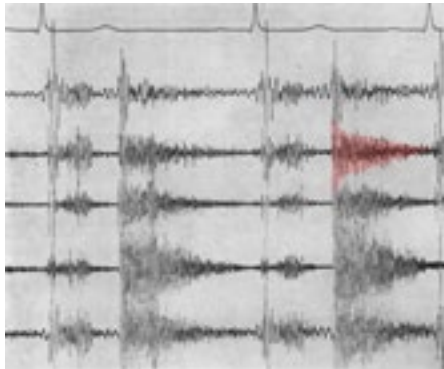


Abb. 169

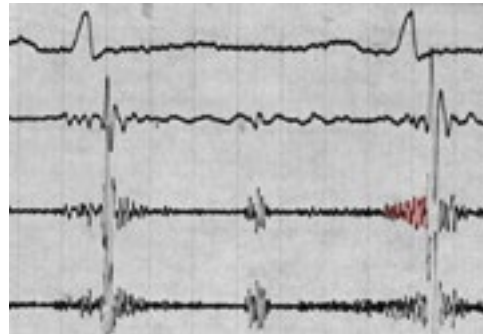


Abb. 170

- Man kann erkennen, ob Herztöne „gespalten“ sind, d.h. ob sie aus 2 Tonsegmenten bestehen (Abb. 171). Das Phonokardiogramm erlaubt in diesen Fällen, das Zeitintervall zwischen diesen beiden Tonsegmenten auszumessen, da es oft Hinweise auf die Schwere eines Herzklappenfehlers gibt.

Das Phonokardiogramm zeigt nichts an, was ein erfahrener Kardiologe nicht auch mit dem Stethoskop hören würde (wenn er ein Stethoskop besitzen sollte, das er auch benutzen kann und nicht nur als Deko um den Hals hängt).

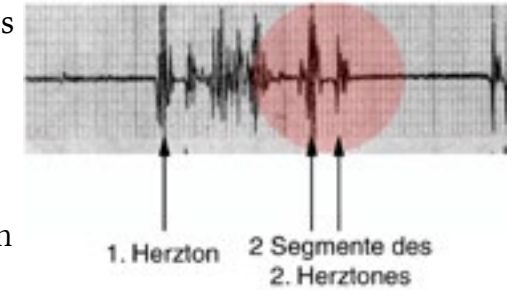


Abb. 171

Quickwert-Selbstbestimmung

(Gilt nur für Marcumar®-Patienten!)

Über 1 Mill. Menschen in Deutschland müssen Medikamente zur Hemmung der Blutgerinnung (z.B. Marcumar®, Xarelto® oder Pradaxa®) einnehmen. Dazu gehören insbesondere Patienten mit großem Herzinfarkt, Aneurysma, Blutgerinnsel in der linken Herzkammer, Patienten mit Vorhofflimmern, Träger künstlicher Herzklappen, Patienten mit Lungenembolie oder tiefer Arm- und Beinvenenthrombose.

Einige Patienten müssen die Gerinnungshemmer nur zeitlich begrenzt einnehmen, andere Patienten (z.B. solche mit künstlichen Herzklappen) müssen Sie aber lebenslang einnehmen.

Die Behandlung mit gerinnungshemmenden Medikamenten ist nicht ganz ungefährlich:

Nimmt man zuviel dieser Medikamente ein wird das Blut zu dünn und es können spontane Blutungen (z.B. ins Gehirn) auftreten; nimmt man zu wenig dieser Medikamente kann es seinen Schutz nicht entfalten und es können Embolien, Thrombosen usw. auftreten.

Die Wirkung von Marcumar® schwankt und ist u.a. stark von der Vitamin K-Menge abhängig, die man mit der Nahrung zu sich nimmt. Daher ist es zwingend erforderlich, das Ausmaß der Blutverdünnung regelmäßig zu messen. Nur solche regelmäßigen Kontrollen schützen vor den Gefahren einer zu starken oder einer zu geringen Medikamentenwirkung.

(Die „neuen Gerinnungshemmer“ (z.B. Xarelto®, Pradaxa®, Lixiana® usw.) wirken unabhängig von der Aufnahme von Vitamin K sehr stabil und immer gleich. Es gibt darüber hinaus keinen Laborwert, mit dem man die Stärke ihrer Wirkung auf die Blutgerinnung messen könnte,

der Quick- oder INR-Wert ist hier ungeeignet. Daher gibt es bei der Verwendung dieser neuen Medikamente auch keine Möglichkeit (und auch keine Notwendigkeit) zur Selbstbestimmung bestimmter Meßwerte.)

Üblicherweise gehen Marcumar-Patienten alle 2 - 3 Wochen zu ihrem Hausarzt, um dort den „Quick-Wert“ bestimmen zu lassen. Diese kurzfristigen Arztbesuche sind lästig, zumal sie nicht davor schützen, daß in den Zeiten zwischen den Kontrollen „Quick-Entgleisungen“ geschehen. Die Notwendigkeit zu regelmäßigen Arztbesuchen hindert darüber hinaus viele Menschen daran, ihren Heimatort zu verlassen und z.B. Urlaub zu machen.

Eine moderne Alternative zu den traditionellen Quickwertbestimmungen durch den Hausarzt besteht heute in den Selbstkontrollen dieses Wertes zu Hause.

Diese Selbstkontrollen erfolgen mit Hilfe eines kleinen Gerätes (Abb. 172). In den gewünschten Intervallen kann man sich selber etwas Blut aus der Fingerbeere abnehmen und aus diesem Blut den Quickwert bestimmen. Die gewissenhafte Quickwert-Selbstbestimmung gilt heute als das beste Verfahren, um das Ausmaß einer blutgerinnungshemmenden Behandlung optimal zu steuern. Durch die Quickwert-Selbstbestimmung kann die Behandlung wesentlich vereinfacht und verbessert werden, da lästige Arztbesuche entfallen, häufiger und unkomplizierter kontrolliert werden kann und die Güte der Behandlung deutlich verbessert werden kann. Durch sehr engmaschige Kontrollen kann die Komplikationsrate einer Marcumar-Therapie, Blutungs- und Thromboembolierisiko, gesenkt werden. Reisen, auch ins Ausland, sind unproblematisch möglich, denn man nimmt sein Gerät

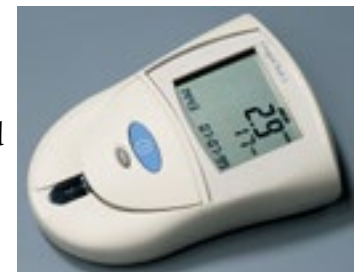

Abb. 172

einfach mit.

Voraussetzung für die Quickwert-Selbstbestimmung ist die Teilnahme an einem Schulungskurs, der durch Mitglieder der Arbeitsgemeinschaft Selbstkontrolle der Antikoagulation e.V. angeboten wird. In diesem Schulungskurs wird den Patienten erklärt, wie das Quickwert-Meßgerät funktioniert und wie anhand der Meßergebnisse die richtige Marcumar-Dosis gefunden wird.

Ein solcher Schulungskurs dauert 2 - 3 Wochen:

Während 1 - 2 Stunden werden die theoretischen Grundlagen der Marcumar-Behandlung erläutert und das Meßgerät sowie der praktische Umgang mit dem Gerät erklärt. Sehr ausführlich besprochen wird auch der Einfluß der Ernährung auf die Höhe des Quickwertes.

Es schließt sich eine Phase von etwa 1 - 2 Wochen an, in der der Patient zunächst unter Anleitung durch den Schulungsarzt, später zu Hause den Quickwert selbst bestimmt. Der Patient macht dann eigene Vorschläge, wie er das Marcumar dosieren würde, wobei diese Vorschläge durch den Arzt kontrolliert werden.

Am Ende der Schulungsphase ist der Patient in der Lage, seinen Quickwert selbstständig zu bestimmen und mit Hilfe der Meßergebnisse seine Marcumartherapie selber zu steuern. Von Zeit zu Zeit kommen die Patienten nochmals in die Praxis des Schulungszentrums, damit hier überprüft wird, ob die Meßmethode und das Meßgerät noch korrekt sind und ob die Marcumartherapie optimal ist.

Die Kosten für das Meßgerät in Höhe von ca. DM 2.100,- und auch die Kosten für die nachfolgend erforderlichen Teststreifen werden auf Antrag in der Regel durch die Krankenkassen übernommen. Die Schulungskosten werden von einigen Krankenkassen ebenfalls übernommen, von anderen allerdings nicht. Fragen Sie bei Ihrer Krankenkasse

nach. Wenn die Kasse die Schulungskosten nicht übernimmt müssen Sie die Kosten selber bezahlen. Die Höhe ist von Praxis zu Praxis unterschiedlich (ca. 100 - 200,- DM).

Übrigens: Wir sprechen hier immer von Quickwert, weil sich dieser Begriff so eingebürgert hat. Es wird natürlich nicht der Quickwert, sondern der INR bestimmt. Über die Unterschiede und Gemeinsamkeiten beider Werte werden Sie in der Schulung ausreichend informiert.

Wenn Sie sich genauer über dieses Untersuchungsverfahren informieren möchten dann lesen Sie doch das eBook bzw. die Broschüre über Marcumar (hier klicken), in der nicht nur über die INR-Selbstbestimmung, sondern auch über Marcumar® und seine Alternativen berichtet wird.

Rechtsherzkatheteruntersuchung

Siehe auch „[Einschwemmkatheteruntersuchung](#)“

Derjenige Teil des Herzens, der für die Durchblutung der Lungen verantwortlich ist liegt anatomisch rechts und wird durch das Blut gespeist, der durch die Venen des Körpers zum Herzen fließt. Wenn ein Katheter also in eine Vene des Körpers eingeführt und in Flussrichtung des Blutes zum Herzen vorgeschoben wird durchquert er dabei die großen Venen des Körpers, die rechte Vor- und Hauptkammer, die Tricuspidal- und Pulmonalklappe und die Lungenschlagadern.

Weil der Katheter den rechten Teil des Herzens erreicht bezeichnet man eine solche venöse Herzkatheteruntersuchung auch als Rechtsherzkatheteruntersuchung.

Eine solche Untersuchung wird meistens dazu benutzt, um in Vor- und Hauptkammer des rechten Herzens und den Lungenschlagadern den Blutdruck zu messen und um Blutproben abzunehmen, die auf ihren Sauerstoffgehalt untersucht werden. Eine solche Rechtsherzkatheteruntersuchung wird bei Menschen durchgeführt, die an angeborenen Herzfehlern, Herzklappenfehlern oder Erkrankungen des Herzbeutels (= Perikard) leiden. Man wendet eine solche Rechtsherzkatheteruntersuchung auch an, wenn Menschen Erkrankungen des Herzmuskels haben, eine Herzschwäche oder sogar einen Herzschock bekommen haben oder wenn gemessen werden muß, wieviel Liter pro Minute das Herz pumpen kann.

Eine Rechtsherzkatheteruntersuchung kann man über eine Vene in der Leistengegend oder der Arme durchführen.

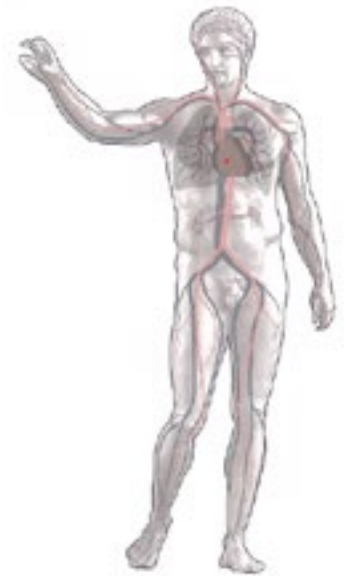Obwohl es sich in beiden Fällen um venöse Herzkatheteruntersuchungen handelt spricht man von „Rechtsherz-“ und „Einschwemmkatheteruntersuchungen“.

Prinzip

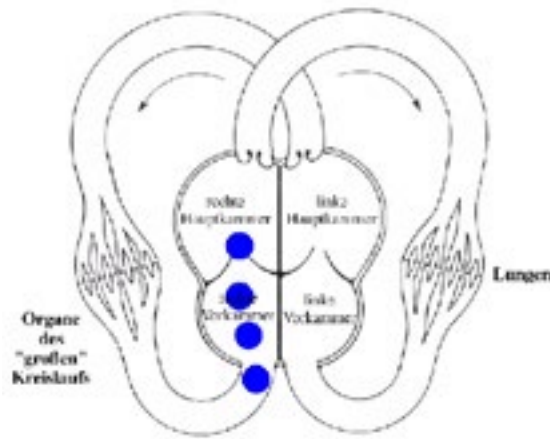
Rechtsherzkatheteruntersuchungen werden in der Regel im Zusammenhang mit Linksherzkatheteruntersuchungen durchgeführt. Sie entspricht im Prinzip einer Einschwemmkatheteruntersuchung, jedoch wird im Rahmen einer Rechtsherzkatheteruntersuchung keine körperliche Belastung durchgeführt, sondern es wird der Blutdruck in der Lungenschlagader, in der rechten Haupt- und der rechten Vorkammer gemessen und es werden oft Blutproben aus verschiedenen Anteilen des Herzens abgenommen und im Hinblick auf ihren Sauerstoffgehalt untersucht.

Die Messung des Sauerstoffgehaltes ist aus dem folgenden Grund erforderlich:

Sehen Sie in Film 40 einen Film über den Blutfluß im menschlichen Kreislauf. Sie sehen wie das sauerstoffreiche Blut aus der linken Herzkammer in den ganzen Körper gepumpt wird, wie es in den Organen seinen Sauerstoff abgibt, wie das nun sauerstoffarme Blut wieder zurück zum Herzen fließen, aus der rechten Hauptkammer dann in die Lungen fließt, wo es wieder mit frischem Sauerstoff aufgeladen wird, in die linke Hauptkammer strömt und der Kreislauf von vorne beginnt.



Film 40



Film 41

In Film 41 sehen Sie den Kreislauf schematisch dargestellt:

Sie sehen, wie das sauerstoffarme Blut (blaue Punkte) durch rechte Vor- und Hauptkammer in die Lungen gepumpt werden, hier mit Sauerstoff beladen werden (aus blauen werden rote Punkte), das sauerstoffreiche Blut durch die linke Vor- und Hauptkammer in die Organe des Körpers fließt, hier den Sauerstoff an das Gewebe abgibt (aus roten werden blaue Punkte) und dann wieder zurückfließt.

Innerhalb des Herzens befindet sich also auf einer Seite der Trennwand sauerstoffreiches und auf der anderen Seite sauerstoffarmes Blut.

Besteht nun ein Loch in dieser Trennwand zwischen dem rechten und dem linken Herzen vermischt sich das Blut. Das bedeutet, daß in denjenigen Teilen, in denen sich normalerweise sauerstoffarmes Blut befindet (rechte Vorkammer und rechte Hauptkammer) nun auf einmal auch sauerstoffreiches Blut befindet. Wenn man den Sauerstoffgehalt in den einzelnen Herzhöhlen mißt kann man also sagen, ob sich ein Loch in der Trennwand befindet. Findet man den erhöhten Sauerstoffgehalt in der rechten Haupt-, nicht aber in der rechten Vorkammer dann weiß man, daß das Loch in der Trennwand zwischen rechten und der linken Vorkammer liegt; findet man sauerstoffreiches Blut in rechter Vor- und rechter Hauptkammer dann weiß man, daß das Loch schon in der Trennwand der beiden Vorkammern gelegen ist.

Innerhalb des Herzens befindet sich also auf einer Seite der Trennwand sauerstoffreiches und auf der anderen Seite sauerstoffarmes Blut. Besteht nun ein Loch in dieser Trennwand zwischen dem rechten und dem linken Herzen vermischt sich das Blut. Das bedeutet, daß in denjenigen Teilen, in denen sich normalerweise sauerstoffarmes Blut befindet (rechte Vorkammer und rechte Hauptkammer) nun auf einmal auch sauerstoffreiches Blut befindet. Wenn man den Sauerstoffgehalt in den einzelnen Herzhöhlen mißt kann man also sagen, ob sich ein Loch in der Trennwand befindet. Findet man den erhöhten Sauerstoffgehalt in der rechten Haupt-, nicht aber in der rechten Vorkammer dann weiß man, daß das Loch in der Trennwand zwischen rechten und der linken Vorkammer liegt; findet man sauerstoffreiches Blut in rechter Vor- und rechter Hauptkammer dann weiß man, daß das Loch schon in der Trennwand der beiden Vorkammern gelegen ist.

Mit Hilfe bestimmter mathematischer Formeln kann man aus der Menge des am falschen Ort befindlichen sauerstoffreichen Blutes berechnen, wie groß dieses Loch ist und wieviel Blut dort hindurchfließt. Dies sind beispielsweise wichtige Erkenntnisse, wenn es darum geht, ob man das Loch operativ verschließen muß oder ob man es belassen kann.

Man kann, ebenfalls durch Blutabnahmen und Sauerstoffbestimmungen dieses Blutes aus verschiedenen Herzhöhlen und Blutgefäßen auch berechnen, wieviel Blut durch den „großen“ und den „kleinen“ Kreislauf fließen und daraus kann man dann (ebenfalls mit Hilfe mathematischer Formeln) den Flußwiderstand berechnen, mit dem das Blut durch die Organe des großen und des kleinen Kreislaufes fließt. Diese Widerstandsmessung ist vor allem bei Krankheiten der Lungen wichtig, wenn man wissen muß, ob die Lungenkrankheit die Blutgefäße der Lungen schon geschädigt hat oder nicht.

Und schließlich hilft ein kleiner Luftballon an der Spitze des Einschwemmkatheters dabei, einen ganz bestimmten und sehr wichtigen Blutdruck zu messen, nämlich den sog. „pulmonalkapillären Druck (PC-Druck):

Wichtig für die Funktion des linken Herzens ist nämlich der sogenannte Füllungsdruck des linken Herzens. Dabei handelt es sich um den Blutdruck in der linken Vorkammer. Diesen Druck kann man aber nicht so einfach messen, denn normalerweise gibt es keinen Weg aus den Schlagadern oder den Venen des Körpers in die linke Vorkammer.

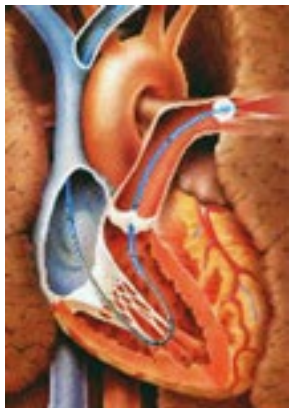


Abb. 173

Wenn man nun den Ballonkatheter nimmt und den Luftballon aufbläst (Abb. 173) dann verstopft dieser aufgeblasene Ballon ein kleines Lungengefäß, sodaß kein Blut mehr auf dem normalen Weg am Katheter vorbei strömen kann. Das Blut in diesem künstlich verstopften Gefäß bleibt also stehen. Es entsteht auf diese Weise eine „stehende“ Blutsäule, an deren Ausgang sich die linke Vorkammer befindet. Der Druck in der linken Vorkammer wird also zurück zur Katheterspitze geleitet und kann hier gemessen werden.

Und schließlich gibt es noch eine spezielle Form der Rechtsherzkatheteruntersuchung: Die HZV-Messung.

„HZV“ ist die Abkürzung für Herzzeitvolumen, also diejenige Menge Blut, die pro Minute durch den Kreislauf fließt. Man kann dieses HZV ja schon aus dem Sauerstoffgehalt des Blutes (siehe oben) berechnen, man kann es aber auch messen.

Dazu benutzt man wiederum einen speziellen Katheter (Abb. 174), der nicht nur einen Luftballon an seiner Spitze trägt und durch dessen Hohlraum man den Blutdruck an der Katheterspitze messen kann, sondern der einen 2. Kanal in sich trägt (1. Kanal für das Aufblasen des Luftballons, 2. Kanal für die Druckmessung an der Katheterspitze). Dieser 3. Kanal mündet wenige Zentimeter vor der Katheter-

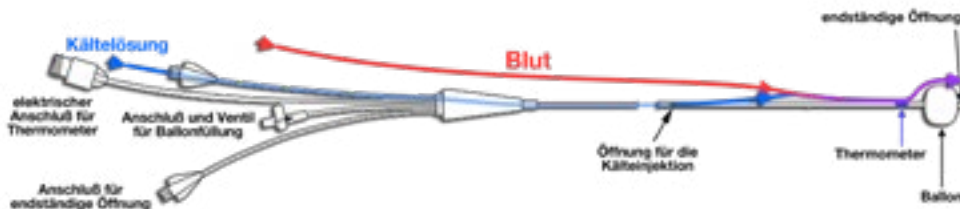


Abb. 174

spitze. Wenn man nun eine kleine Menge eiskalten Wassers durch diesen Kanal einspritzt dann vermischt sich diese eiskalte Flüssigkeit mit dem vorbeifließenden warmen Blut und kühlt es ab. Die Temperatur des Blutes wird dann an der Herzspitze durch ein hier eingebautes Thermometer gemessen. Mißt man diese Bluttemperatur und zeichnet diesen Temperaturverlauf graphisch auf dann bekommt man Kurven wie diejenige in Abb. 175.

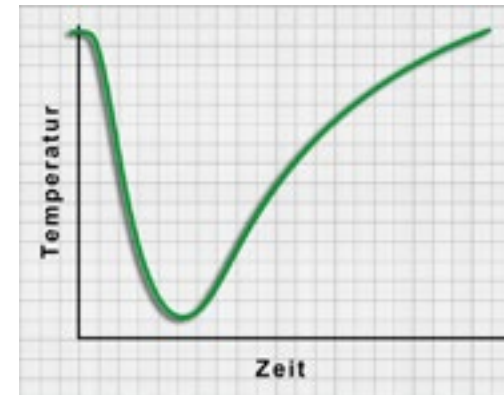


Abb. 175

Je nachdem, wie schnell das Blut an dem Katheter vorbeifließt ändert sich auch der Temperaturverlauf an der Katheterspitze: Ein langsamer Blutfluß bei niedrigem HZV führt dazu, daß die eiskalte Flüssigkeit nur viel langsamer an der Katheterspitze vorbei fließt als bei schnellem Blutfluß (= hohes HZV). Die Werte der Temperaturmessung werden kontinuierlich in einen kleinen Computer eingegeben, der aus der Form der Kurve dann das Herzzeitvolumen (in Liter pro Minute) berechnet und sofort anzeigt.

Durchführung

Eine Rechtsherzkatheteruntersuchung wird (wie gesagt) meistens im Rahmen einer Linksherzkatheteruntersuchung durchgeführt.

Weil die Schlagader (die der Arzt für die Linksherzkatheteruntersuchung benötigt) meistens in unmittelbarer Nähe zu einer Vene verläuft wird der Arzt daher nicht nur eine Schlagader, sondern mit einer 2. Kanüle auch die benachbarte Vene punktieren. Er kann daher „in einem Aufwasch“ sowohl die arterielle (Linksherz-) als auch die venö-

se Rechtsherzkatheteruntersuchung durchführen. Einen Unterschied wird man als Patient nicht bemerken, außer daß die gesamte Untersuchung wegen der Blutabnahmen aus verschiedenen Teilen des Herzens und der speziellen Blutdruckmessungen etwas länger dauert als eine „einfache“ Linksherzkatheteruntersuchung.

Von der „Zugangsvene“ aus wird der Katheter in Stromrichtung des Blutes durch die Hohlvene bis zum Herzen vorgeschoben, wo er in der rechten Vorkammer gelangt. Von dort aus wird er weiter durch die Tricuspidalklappe in die rechte Hauptkammer und von hier aus durch die Pulmonalklappe bis in die Lungenschlagader vorgeführt. Wenn es zwingend erforderlich ist, den „PC-Druck“ (siehe oben) zu messen und der Arzt daher einen Ballonkatheter benutzt hat wird dieser Katheter noch weiter vorgeführt, bis er in die PC-Position gelangt ist.

Benutzt der Arzt einen solchen Ballonkatheter wird dieser Katheter durch den aufgeblasenen Ballon an seiner Spitze vom Blutstrom erfaßt und „mitgenommen“, d.h. dieser Katheter findet mit etwas Geschick des Arztes seinen Weg von der Vene bis in die Lungenschlagader fast automatisch. Es ist daher in diesen Fällen nicht erforderlich, den Weg des Katheters mit Hilfe eines Röntgengerätes zu verfolgen. Der Arzt kann anhand der Blutdruckkurven, die laufend auf dem Monitor angezeigt werden erkennen, an welcher Stelle des Herzens er gerade angekommen ist.

Dies ist bei Verwendung eines „einfachen“ Herzkatheters ohne einen Ballon an der Spitze anders: Hier muß der Arzt den Katheter unter Sicht eines Röntgengerätes aktiv steuern, indem er ihn kunstvoll dreht oder biegt und ihn dadurch an diejenige Stelle bringt, an die er ihn haben möchte.

Die Frage, welchen Katheter der Arzt für seine Untersuchung verwendet ist davon abhängig, zu welchem Zweck er die Rechtsherzkatheter-

untersuchung durchführt:

- Geht es darum, den Blutdruck in der linken Vorkammer aufzuzeichnen (z.B. bei bestimmten Herzklappenfehlern) kann er nur den Ballonkatheter verwenden.
- Geht es darum, nach angeborenen Löchern in der Trennwand der beiden Vorkammern zu suchen (bei angeborenen Herzfehlern) muß er einen „einfachen“ Herzkatheter ohne Ballon an der Spitze verwenden, denn der Ballonkatheter ist zu weich und zu labberig, als daß man ihn gezielt in dieses Loch führt.
- Geht es darum, das Herzzeitvolumen (= HZV, siehe oben) zu messen wird man den speziellen HZV-Katheter benutzen müssen.
- In allen anderen Fällen ist es gleichgültig, welchen Katheter man verwendet, dies hängt in der Regel von der Vorliebe des Arztes ab.

In allen Fällen wird der Arzt an jeder Stelle des Herzens und der herznahen Blutgefäße (obere bzw. untere Hohlvene, rechter Vorhof, rechte Hauptkammer, Lungenschlagader und evtl. PC) den Blutdruck messen und aufzeichnen und, sollte dies erforderlich sein auch Blut aus diesen verschiedenen Herzkammer abzunehmen, das dann außerhalb des Körpers auf seinen Sauerstoffgehalt untersucht wird. Dies ist natürlich nur dann erforderlich, wenn es darum geht, nach Verbindungen zwischen dem rechten und dem linken Kreislauf zu suchen und die Größe solcher Verbindungen zu messen.

Was merkt man?

Man bemerkt nur wenige Dinge:

- Man bemerkt die Punktion der Vene in der Ellenbeuge oder der Leistenbeuge. Die Betäubung der Haut über der Vene ist nicht

schmerzhaft, es brennt nur einen kurzen Moment.

- Bei allen venösen Herzkatheteruntersuchungen können in dem Augenblick, in dem der Katheter durch das Herz in die Lungenschlagader gelangt gelegentlich einige Herzstolperschläge auftreten, die die Patienten als kurzes Herzklopfen empfinden.
- Wenn der Katheter über die Vene eines Armes vorgeführt wird kann es zu einer Verkrampfung der Vene (= Spasmus) kommen. Dies bemerkt man an einem unangenehmen Druck und Ziehen im Arm, das aber in der Regel nur kurz anhält, bis sich der Spasmus wieder gelöst hat.

Die Bewegungen des Katheters durch die Venen bis zum Herzen hin, die Passage des Herzens und die nachfolgende Platzierung des Katheters in den Lungenarterien verspürt man nicht!

Was kann passieren (Komplikationen)?

Komplikationen einer Rechtsherzkatheteruntersuchung sind sehr selten:

- Es kann zu einer Entzündung (Infektion) der Punktionsstelle kommen und es können über den Katheter auch Bakterien in die Blutbahn eingeschleppt werden.
- Vor allem bei dünnen Armvenen kann es durch die Berührung der Venenwände mit dem Katheter zu schmerzhaften Reizzuständen der Venen kommen.
- Der Katheter kann, obwohl er sehr dünn und weich ist Venen verletzen. Solche Venenverletzungen sind nicht gefährlich, können nur unangenehme Blutergüsse verursachen.
- Blutergüsse können auch auftreten, wenn die Untersuchung über

die Leistenvene durchgeführt wird, wenn es aus der Punktionsstelle in das umgebende Gewebe blutet oder wenn bei den Punktionsversuchen der tief gelegenen Vene die benachbarte Schlagader betroffen wurde. In extrem seltenen Fällen können diese Blutergüsse in der Leiste so groß werden, daß sie von einem Chirurgen abgesaugt werden müssen oder daß sie zu einem Druck und dadurch zu einer Verengung der Vene führen. Im letzteren Fall (Druck auf die Vene, Venenverengung) kann eine Behinderung des Blutabflusses aus dem Bein entstehen, so daß das Bein geschwollen wird und Embolien (Lungenembolien) entstehen.

- Durch die Berührung der Herzzinnenwände mit dem Katheter können Herzrhythmusstörungen ausgelöst werden. In seltenen Fällen nehmen diese Rhythmusstörungen ein gefährliches Ausmaß an, so daß sie mit einem Elektroschock wieder beseitigt werden müssen.
- Verletzungen der Tricuspidal- oder Pulmonalklappe durch den Katheter sind ebenfalls denkbar, jedoch äußerst selten.
- Ebenfalls sehr selten kommt es zu einem Abriß der Spitze des sehr dünnen Katheters, die dann durch einen speziellen Bergungskatheter oder durch eine Operation wieder entfernt werden muß.

Ergebnisse

Herzklappenfehler

Man kann aus der Form der Druckkurven auf bestimmte Herzklappenfehler schließen.

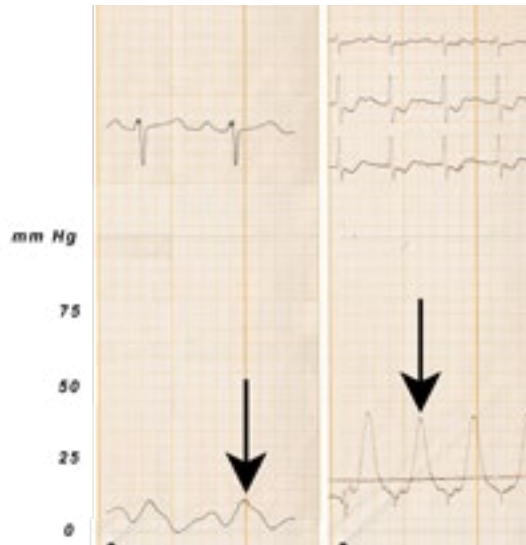


Abb. 176

Sehen Sie beispielsweise in Abb. 176 2 PC-Druckkurven. Sehen Sie links eine normale und rechts die Kurve bei einer Undichtigkeit der Mitralklappe.

Infolge dieser Undichtigkeit strömt Blut zum falschen Zeitpunkt durch die undichte Klappe aus der linken Haupt- in die linke Vorkammern. Dies führt in der Vorhof-Druckkurve, die durch den PC-Druck angezeigt wird zu einer Druckerhöhung zum „falschen Zeitpunkt“.

Diese Druckerhöhung erkennt man an einer spitzen hohen Zacke (Pfeil im rechten Teil der Abb. 175); links sehen Sie den Pfeil, der denselben Zeitpunkt im Ablauf einer Herzaktion im Normalfall kennzeichnet. Aus solchen charakteristisch veränderten Druckkurven kann der Arzt die Art und Schwere des Klappenfehlers ablesen.

Löcher in den Herztrennwänden

Man kann bei einer Rechtsherzkatheteruntersuchung feststellen, ob sich Löcher in den Trennwänden zwischen der rechten und linken Vorkammer bzw. zwischen der rechten und linken Hauptkammer befinden,

wie groß diese Löcher sind und wieviel Blut hindurch fließt.

Sehen Sie in Abb. 177 das Ergebnis einer Rechtsherzkatheteruntersuchung bei einem Vorhofseptumdefekt, d.i. einem Loch in der Trennwand zwischen den beiden Vorkammern

Beachten Sie in Abb. 177 die Zahlenangaben, die den Sauerstoffgehalt des Blutes angeben.

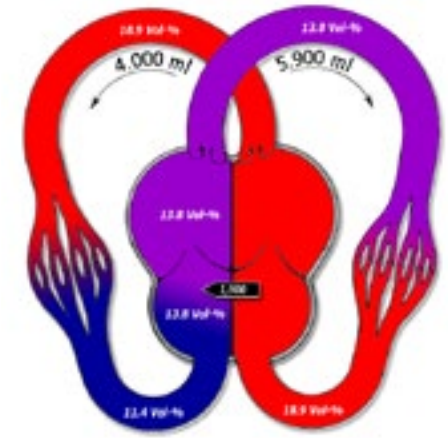


Abb. 177

Sehen Sie zunächst in den unteren blauen Teil des Bildes, wo Sie die Zahl 11.4 Vol.-% finden. Dies ist der niedrige Sauerstoffgehalt des verbrauchten venösen Blutes. Normalerweise würde dieser niedrige Sauerstoffgehalt unverändert bleiben, bis das Blut in den Lungen wieder mit frischem Sauerstoff aufgeladen wird. Das sauerstoffreiche Blut (rechts unten in der Lungenvene) hat daher einen hohen Sauerstoffgehalt: 18.9 Vol.-%.

In dem gezeigten Fall hingegen sehen Sie, daß durch ein angeborenes Loch in der Trennwand zwischen rechter und linker Vorkammer frisches sauerstoffreiches Blut von links nach rechts fließt (dicker schwarzer Pfeil in Abb. 176).

Dies führt dazu, daß dem hier befindlichen sauerstoffarmen Blut frisches sauerstoffreiches Blut, das gerade aus der Lunge gekommen ist zugemischt wird. Der normalerweise niedrige Sauerstoffgehalt des Blutes in der rechten Vorkammer steigt also an.

Aus dem Unterschied zwischen dem „normalen“ sauerstoffarmen Blut vor dem Eingang in die rechte Vorkammer, dem mit Sauerstoff angereicherten Mischblut in der rechten Vorkammer und dem sauerstoff-

reichen Blut in der linken Vorkammer kann man mit Hilfe mathematischer Formeln die Menge des Blutes berechnen, das durch das Loch in der Trennwand fließt.

Leistungsfähigkeit des Herzens

Wenn es um diese Fragestellung geht wird man in der Regel eine Einschwemmkatheteruntersuchung mit Belastung durchführen. Daher wird auf diese Fragestellung in dem [Kapitel „Einschwemmkatheteruntersuchung“](#) dieses eBooks eingegangen.

Röntgenuntersuchung des Herzens

Prinzip

Obwohl man das Herz heute durch eine Echokardiographie mit großer Qualität bildlich darstellen und untersuchen kann ist die Röntgenuntersuchung des Herzens weiterhin eine wichtige Untersuchung. Man sieht hierbei die äußere Form des Herzens und kann aus dieser äußeren Form auf bestimmte Herzkrankheiten rückschließen. Gerade bei angeborenen Herzfehlern und bei Herzklappenfehlern ist die Röntgenuntersuchung wichtig, um die Schwere der Herzkrankheit zu beurteilen.

Da man bei dieser Untersuchung nicht nur das Herz, sondern auch die Lungen sieht kann man nach Lungenerkrankungen, Wasseransammlungen oder Blutstauungen suchen, was besonders wichtig ist, wenn jemand über Luftnot klagt.

Ein weiterer Nebenaspekt einer Röntgenuntersuchung ist besonders bei Rauchern wichtig: Rauchen schädigt die Herzkranzarterien, kann aber auch Lungenkrebs verursachen. Man kann die Röntgenuntersuchung also nicht nur zur Suche nach Herzkrankheiten, sondern auch als „Vorsorgeuntersuchung“ für Lungentumoren benutzen.

Durchführung

Eine Röntgenuntersuchung wird jedermann kennen:

Man wird in einen halb dunklen Raum geführt, macht den Oberkörper frei, bekommt eine Bleischürze mit einer großen Klammer um die Hüfte gehängt, dann mit dem Bauch oder seitlich gedreht vor einem Kasten gestellt, der an der Wand angeschraubt ist, und muß auf das Kommando einer MTA tief einatmen und die Luft einen Moment anhalten.

In dem Moment des Luftanhaltens hört man ein kurzes Klacken aus dem Kasten, vor dem man steht und fertig ist das Röntgenbild.

In einigen Fällen bekommt man auch einen Plastikbecher mit einer weißen Flüssigkeit (Kontrastmittelbrei). Zu einem bestimmten Zeitpunkt muß man einen Schluck dieses Breis in den Mund nehmen und ihn dann auf Kommando herunterschlucken. Dieser Brei färbt die Speiseröhre an, die direkt hinter dem Herzen verläuft. Durch bestimmte Herzfehler wird die Speiseröhre an charakteristischen Stellen „eingedellt“ oder verformt.

Was merkt man?

Jedes Mal ärgert man sich als Patient darüber, wie unangenehm es ist, mit der nackten Brust vor den eiskalten Kasten an der Wand gestellt zu werden und über das Kneifen der Klammer der Bleischürze um die Hüfte. Ansonsten ist die Untersuchung aber absolut schmerzfrei.

Was kann passieren (Komplikationen)?

Komplikationen im strengen Sinne gibt es nicht.

Dennoch birgt jede Röntgenuntersuchung letztendlich ein unkalkulierbares Risiko wegen der Belastung des Körpers mit Röntgenstrahlen. Aus diesem Grund darf man schwangere Mütter auch nicht röntgen, weil dann das Risiko von Mißbildungen für das ungeborene Kind besteht. Und auch für allem Nicht-Schwangeren besteht ein gewisses Risiko für Strahlenschäden.

Aus diesem Grunde dürfen Röntgenuntersuchungen nur dann durchgeführt werden, wenn sie absolut notwendig sind, das heißt nur dann, wenn das Unterlassen einer Röntgenuntersuchung ein höheres Risiko beinhaltet als die Untersuchung selbst.

Röntgenuntersuchungen der Lungen und des Herzens verursachen letztlich aber nur eine geringe Strahlenbelastung, wie Ihnen die folgenden Beispiele zeigen:

- Kosmische Strahlung: 0.3 mSv
- 10-stündige Flugreise: 0.1 mSv
- Kosmische Strahlung in 2.000 m über Meereshöhe: 0.6 mSv
- Röntgenuntersuchung von Herz und Lungen: 0.3 mSv

Die Belastung des Körpers mit Röntgenstrahlen ist bei den modernen Röntgengeräten nur sehr gering, sodaß man keine übertriebene Sorge vor den schädigenden Wirkungen der Strahlen haben muß.

Ergebnisse

Sehen Sie in Abb. 178 das Röntgenbild des Brustkorbes eines gesunden Menschen mit Herz und Lungen.

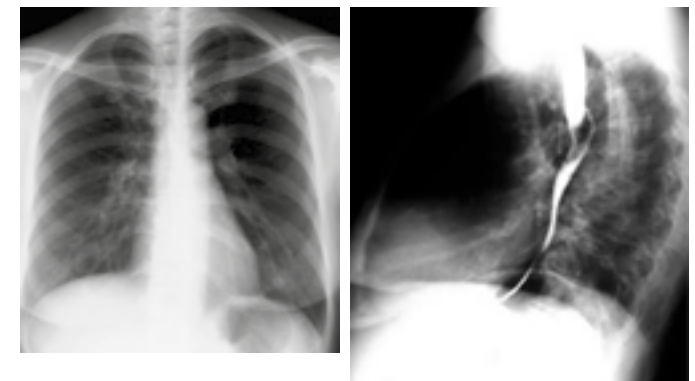


Abb. 178: Röntgenbild eines gesunden Menschen. Links frontale Aufnahme (von vorne), rechts seitliche Aufnahme mit Breischluck (weißes Kontrastmittel in der Speiseröhre und damit an der Rückseite des Herzens)

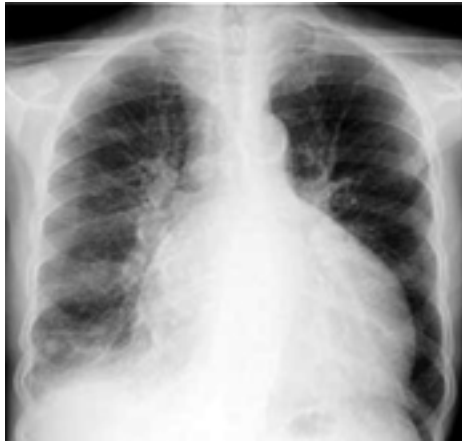

Abb. 179

In Abb. 179 sehen Sie das Bild eines vergrößerten Herzens mit Zeichen einer Blutstauung in den Lungen,

in Abb. 180 das frontales und seitliches Bild eines Menschen mit einem Fehler der Mitralklappe; Sie können erkennen, daß die linke Vorkammer, in der sich das Blut wegen der verengten Eingangsklappe in die linke Herzkammer angestaut hat stark vergrößert ist und

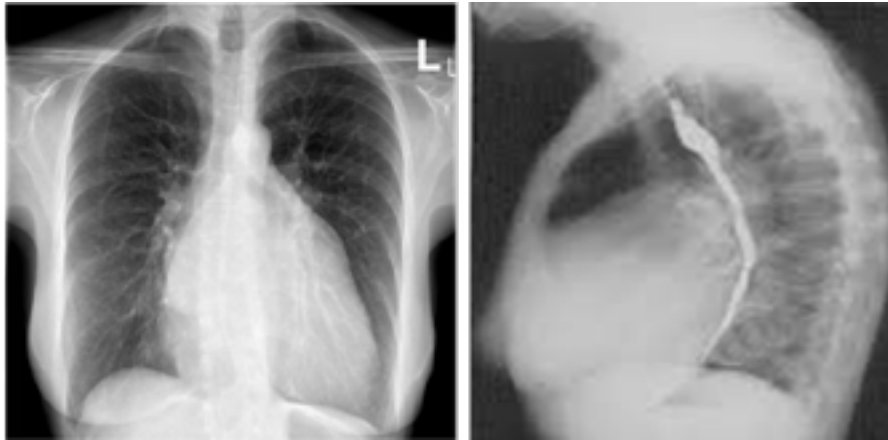


Abb. 180

in Abb. 181 schließlich sehen Sie das Röntgenbild eines Menschen, der einen angeborenen Herzfehler mit einem Loch in der Trennwand zwischen rechter und linker Vorkammer hat (Vorhofseptumdefekt). Durch dieses Loch fließt vermehrt Blut aus dem linken in den rechten Vorhof, sodaß es zu einer „Überflutung“ der Lungengefäße kommt.

Das Röntgenbild des menschlichen Herzens sagt einem Arzt, der die

Interpretation dieser Bilder gelernt hat sehr viel. Und daß, obwohl es eine eigentlich uralte Technik ist!

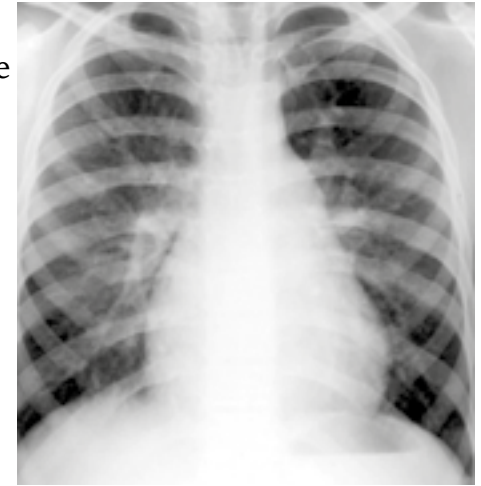


Abb. 181

Kreislaufuntersuchung (Schellong-Test)

Prinzip

Der Test soll die Frage klären, ob Schwindel oder Ohnmachtszustände auf ein „Versagen“ des Kreislaufes zu beziehen sind. Dabei geht er von der folgenden Grundüberlegung aus:

Vom Herzen aus wird das Blut in alle Teile des Körpers gepumpt. Von dort fließt es dann wieder zurück zum Herzen ([siehe Einleitung](#)).

Auf diesem langen Weg verliert es viel an Druck. Sie kennen das von Bächen, die z.B. eine Wassermühle betreiben: Das Wasser strömt in wirbelndem Fluß und mit großem Druck in das Wasserrad, verliert hier seinen ganzen Druck, sodaß der Bach nach dem Mühlrad nur noch gemächlich weiterfließt.

Am Kreislauf funktioniert das so ähnlich: Die Pumpkraft des Herzens sorgt dafür, daß das Blut mit großem Druck durch die Schlagadern (= Arterien) zu den Endverbrauchern gelangt (z.B. Nieren, Füße, Muskeln, Haut usw.). Es verliert beim Durchströmen der Endverbraucher aber fast seinen gesamten Druck und verläßt das Organ mit ziemlich niedrigem Druck. Hier gelangt es nun in die Venen, die das Blut zurück zum Herzen transportieren. Hier in den Venen herrscht also im Gegensatz zu den Schlagadern ein niedriger Druck, weshalb das Blut in den Schlagadern kräftig und in den Venen nur gemächlich fließt. Wenn man es einmal physikalisch betrachtet ist die „treibende Kraft“ in den Schlagadern sehr viel höher als in den Venen.

Wenn ein Mensch flach liegt befinden sich alle Organe und Teile des Körpers mehr oder weniger in derselben Höhe (Abb. 182, Film 42) und das Herz hat es mit seinem großen Pumpdruck leicht, alle Stellen des Körpers ausreichend mit Blut zu versorgen. Auch der Rückfluß des verbrauchten Blutes durch die Venen zum Herzen hin geschieht ein-

fach und leicht, obwohl in den Venen nur ein niedriger Druck herrscht und damit eine geringe treibende Kraft besteht.

Steht der Mensch allerdings auf dann befinden sich die Füße auf dem Boden, das Herz etwa 1 m darüber und der Kopf mit dem Gehirn noch einmal 40 - 50 cm höher. In dieser Situation kommt die Schwerkraft (oder die Erdanziehung) zum Tragen:

Es fällt dem Herzen mit seiner kraftvollen Pumpleistung leicht, Blut in den Kopf oder in die Füße hinein zu pumpen. Aber der Rückfluß aus den Beinen zum Herzen hin ist schwierig, denn in den Füßen gibt es keine Pumpe, die das Blut zum Herzen zurück pumpen würde. Der in den Venen herrschende niedrige Druck und die nur geringe treibende Kraft des venösen Blutes reichen nun nicht dazu aus, das Blut zurück zum Herzen zu pumpen. Wenn der Mensch aufgestanden ist staut sich das Blut in den Venen der Beine und des Beckens. Und weil die Wände der Venen dünn und elastisch sind erweitern sich die Venen, sodaß das Blut, es sind etwa 400 - 800 ml, (wie es in der Arztsprache heißt:) in den Venen „versackt“.

Hierdurch nimmt die Menge des Blutes ab, das zum Herzen zurück

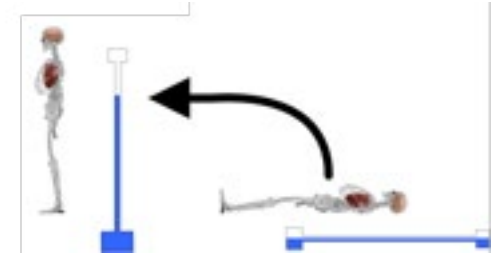


Abb. 182: Die blaue Säule soll das in den Gefäßen befindliche Blut symbolisieren: Im Liegen ist das Gehirn (rechts) mit Blut versorgt, im Stehen „versackt“ das Blut in den Beinen und im Bauch.



Film 42

strömt; das Herz bekommt dadurch weniger Blutnachschub. Wenn es weniger Blut bekommt kann es auch nur noch weniger Blut wegpumpen und so kommt es, daß der Blutdruck abfällt und die verschiedenen Organe weniger Blut geliefert bekommen.

Der Körper bemerkt diesen Blutdruckabfall, weil es in der Hauptschlagader (Aorta), der Halsschlagader (Carotissinus) sowie im rechten Teil des Herzens und den Lungen Druckmeß-“Geräte“ gibt, die diesen Blutdruckabfall wahrnehmen. Diese Meldung wird nun in das Kreislaufzentrum des Gehirn weiterleiten und hier werden Gegenmaßnahmen eingeleitet: Das sympathische Nervensystem wird aktiviert. Hierdurch wird die Herzfrequenz gesteigert (um 10 - 15 Schläge/min) und die Arterien in die Haut, die Muskulatur und im Fettgewebe etwas verengt. Dadurch wird einerseits die Menge des vom Herzen gepumpten Blutes gesteigert und das Blut andererseits von Haut, Muskulatur und Fettgewebe in die wichtigen Organe (Herz, Gehirn, Nieren) umgeleitet. Zudem kommt es auch dazu, daß sich die Venen der Beine etwas verengen, sodaß hier weniger Blut versackt und mehr Blut zum Herzen zurück transportiert werden kann.

Der Blutdruckabfall im Stehen wird durch diese Mechanismen wieder aufgefangen.

Wenn der Mensch länger steht kommt noch ein weiterer Mechanismus hinzu, indem bestimmte Hormone (Aldosteron, Angiotensin, Renin) dafür sorgen, daß die Blutgefäße noch weiter verengt werden und daß Salze ins Blut gelangen, die zu einer Zunahme des Blutvolumens führen.

Diese Mechanismen können aber gestört werden. Die Folge ist, daß der Blutdruckabfall im Stehen nicht aufgefangen wird, daß der Blutdruck abfällt und daß es zu einer Verminderung der Blutversorgung des Gehirns kommt. Die Folgen sind Schwindel oder sogar Ohn-

machtsanfälle, man spricht von orthostatischer Dysregularisation (d.i. eine fehlerhafte Blutdruck- und Herzfrequenzregularisation unter aufrechter Körperhaltung).

Es gibt viele Ursache für eine Störung der oben beschriebenen Mechanismen, die man einem Kreislaufstest grob unterteilen kann (siehe Ergebnisse).

Durchführung

Es gibt verschiedene Methoden eines Kreislaufstests:

SCHELLONG-Test

Man legt sich auf eine Liege und bleibt hier etwa 5 Minuten ruhig liegen, damit sich der Kreislauf beruhigen kann. Während dieser Zeit wird minütlich Puls und Blutdruck gemessen.

Danach steht man abrupt auf und bleibt etwa 10 Minuten lang stehen. Während dieser Standzeit werden ebenfalls minütlich Puls und Blutdruck gemessen.

Kipptisch-Untersuchung

Es handelt sich um eine Abwandlung des SCHELLONG-Tests:

Man liegt ebenfalls für etwa 5 – 10 Minuten horizontal auf einem speziellen Untersuchungstisch (Abb. 183), während minütlich Puls und Herzfrequenz gemessen werden.

Danach wird der Tisch in eine Position von ca. 80 Grad aufgerichtet. Während 30 Minuten werden wiederum laufend Pulsfrequenz

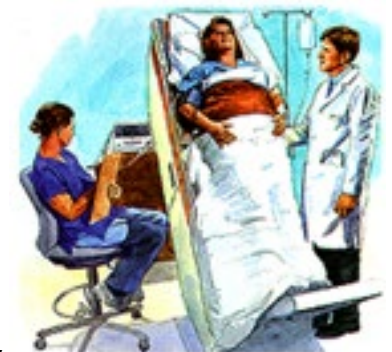

Abb. 183

und Blutdruck gemessen. Wenn es nach Ablauf dieser Zeitdauer nicht zum Auftreten von Pulsverlangsamung und/oder Blutdruckabfall gekommen ist wird über eine Infusion ein spezielles Medikament eingespritzt. Dieses Medikament (Isoproterenol = Katecholamin) soll über eine Erweiterung der Blutgefäße einen Blutdruckabfall provozieren.

Wenn auch nach Infusion dieses Medikamentes innerhalb 30 Minuten keine Reaktion des Kreislaufes erfolgt gilt der Test als negativ (= normale = gesunde Reaktion).

Wann wird der Test durchgeführt?

Der Test wird dann durchgeführt, wenn es darum geht, die Ursache eines Ohnmachtszustandes abzuklären, vor allem, wenn man sich bei einem solchen Ohnmachtsanfall verletzt hat.

Zur Klärung einer solchen Frage wird neben einem Kreislaufstest nach SCHELLONG oder einer Kipptisch-Untersuchung oft auch ein sogenannter Carotisdruck-Versuch durchgeführt.

Wann darf der Test nicht durchgeführt?

Der SCHELLONG-Test darf eigentlich immer durchgeführt werden, wenn er sinnvoll ist.

Eine Kipptisch-Untersuchung sollte nicht durchgeführt werden, wenn

- bestimmte schwere Herzfehler (z.B. Verengung der Mitralklappe (Mitralstenose) oder Verengungen der Ausflußteils der linken Herzkammer im Rahmen einer Herzmuskelerkrankung (HOCM)
- hochgradige Verengungen in den abgangsnahen Anteilen der Herzkranzgefäße oder
- hochgradige Verengungen in den Halsarterien vorliegen, die das

Gehirn mit Blut versorgen.

Wenn Frauen schwanger sind sollte man die Untersuchung ebenfalls nicht durchführen, denn sie würde in diesem Fall keine verwertbaren Ergebnisse liefern.

Die Gabe provozierender Medikamente (Isoproterenol) ist bei einer Kipptisch-Untersuchung immer dann strengstens verboten, wenn bekannt ist, daß der Betroffene eine Koronarkrankheit mit Verengungen der Herzkranzgefäße hat, denn in diesem Fall drohen heftige und gefährliche Herzrhythmusstörungen.

Was merkt man?

Bei positivem (= krankhaftem) Ergebnis kommt es zum heftigen Schwindelanfall oder sogar zur kurzen Ohnmacht.

Wenn ein Provokationstest mit Isoproterenol durchgeführt wird man seinen Herzschlag möglicherweise sehr kräftig empfinden.

Was kann passieren?

Die bei einem positiven (d.i. krankhaften) Test auftretende Ohnmacht ist nur flüchtig und für den Patienten nicht gefährlich.

Lediglich bei Verwendung von Isoproterenol zur Provokation können bei Patienten, die eine Koronarerkrankung mit verengten Herzkranzgefäßen haben bedrohliche Herzrhythmusstörungen (ventrikuläre Tachykardie) auftreten.

Insgesamt sind Komplikationen der Untersuchungen aber äußerst selten.

Ergebnisse

Wenn der Test negativ verläuft kann man davon ausgehen, daß die Schwindelerscheinungen oder Ohnmachtsanfälle, die den Patienten zum Arzt geführt haben, nicht auf eine Fehlsteuerung des Kreislaufes zu beziehen sind.

Die folgenden Befunde gelten als normal (Abb. 184):

- Anstieg der Herzfrequenz auf weniger als 10-15/min
- Absinken des systolischen (= oberen) Blutdruckwertes um weniger als 20 mm Hg
- Absinken des diastolischen (= unteren) Blutdruckwertes um weniger als 10 mm Hg
- Kein Schwindel, keine Ohnmacht.

Bei positivem SCHELLONG- oder Kipptisch-Test sind mehrere Reaktionen möglich, die aber stets nur dann als krankhaft angesehen werden, wenn sie gemeinsam mit klinischen Beschwerden (Schwindel oder sogar Ohnmacht) auftreten:

Sympathikotone Reaktion (häufigste Form)

Systolischer Blutdruck sinkt um > 20 mm Hg, diastolischer Blutdruck sinkt, Herzfrequenz steigt (Abb. 185).

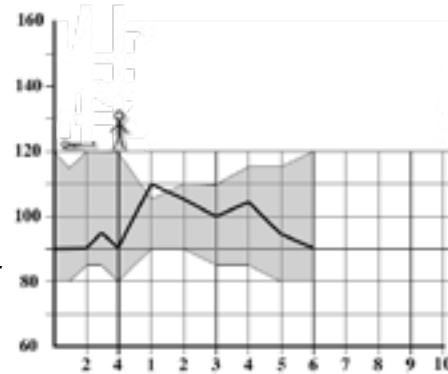


Abb. 184

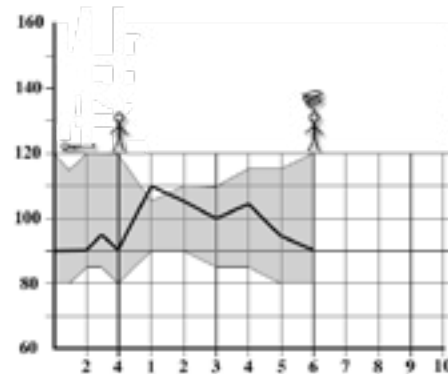


Abb. 185

Asympathikotone Reaktion

Systolischer Blutdruck sinkt um > 20 mmHg, diastolischer Blutdruck steigt, Herzfrequenz bleibt gleich (Abb. 186).

Vasovagale Reaktion

Systolischer Blutdruck sinkt um > 20 mm Hg, diastolischer Blutdruck sinkt, Herzfrequenz bleibt gleich (Abb. 187).

Hyperdynamie Reaktion

Systolischer Blutdruck kann steigen, diastolischer Blutdruck steigt, Herzfrequenz steigt (Abb. 188).

Alle diese verschiedenen Formen besagen zunächst einmal nur, daß eine Kreislaufstörung vorliegt, die die Beschwerden eines Menschen (Schwindel oder Ohnmacht) erklären kann (= orthostatische Dysregulation). Man kann aus den Formen keine Rückschlüsse auf die Art des zugrunde liegenden Problems ziehen.

Der SCHELLONG-Test ist zwar sehr einfach durchführbar, liefert aber keine sehr genauen Ergebnisse. Besser ist da schon die Kipptisch-Untersuchung. Auch hier sind verschiedene Untersuchungsergebnisse denkbar:

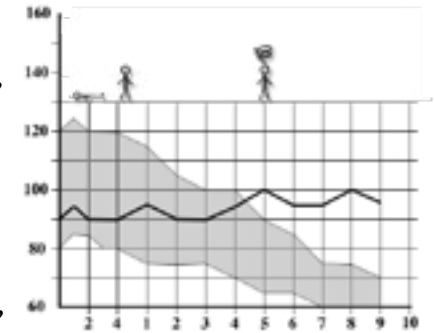


Abb. 186

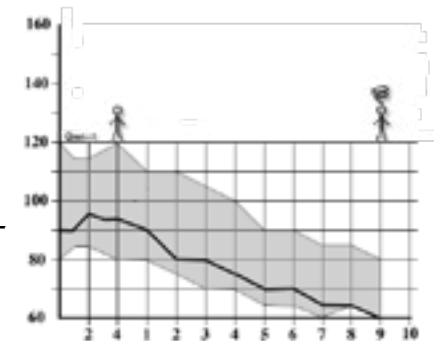


Abb. 187

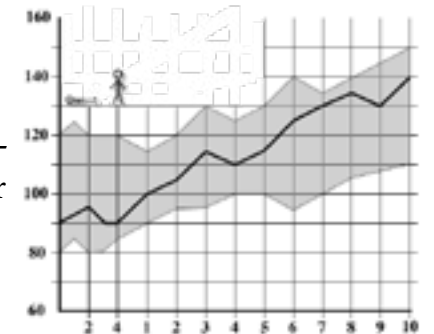


Abb. 188

- Bei der „klassischen orthostatischen Dysregularisation“ fällt innerhalb von ca. 3 min nach dem Aufrichten der systolische Blutdruck um >20 mm Hg und der diastolische Druck um >10 mm Hg ab.

Diese Reaktion findet man oft bei Patienten mit einer gestörten Funktion ihres autonomen Nervensystems; dieses autonome Nervensystem (Sympathicus, Vagus) wird immer dann aktiv, wenn die inneren Blutdruckmeßsysteme des Kreislaufes einen zu hohen oder zu niedrigen Blutdruck melden: Bei zu hohem Blutdruck wird der Vagus aktiv, der die Pumpkraft und die Schlagfrequenz des Herzens dämpft; ist der Blutdruck zu niedrig wird der Sympathicus aktiv, der für eine schneller Herzfrequenz, für eine kräftigere Pumpkraft des Herzens und für die Verengung der Schlagadern (s.o.) sorgt.

Diese Form der Kreislauffunktionsstörung findet man auch bei Menschen, die (aus welchen Gründen) zu wenig Blutvolumen haben.

- Eine Normvariante der orthostatischen Dysregularisation“ ist die sogenannten „initiale orthostatische Dysregularisation“ (Abb. 189): Hierbei kommt es sofort nach dem Aufrichten aus dem Liegen um einen Abfall des Blutdrucks um >40 mm Hg. Es kommt dann aber zu einer sofortigen Gegenregularisation, sodaß der Blutdruck schnell wieder normale Werte annimmt. Die Phase mit dem erniedrigten Blutdruck ist daher nur sehr kurz (<30 sec), sodaß diese Menschen in aller Regel auch keinen Schwindel oder gar eine Ohnmacht verspüren.

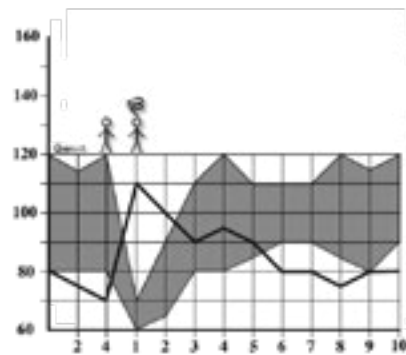


Abb. 189

- Die „verlängerte orthostatische Dysregularisation“ (Abb. 190) kommt häufiger bei älteren Menschen vor. Man erklärt sie sich durch eine vermehrte Steifigkeit des Herzmuskels und schlechter arbeiten Gegenregularisationsmechanismen, die oben genauer beschrieben wurden.

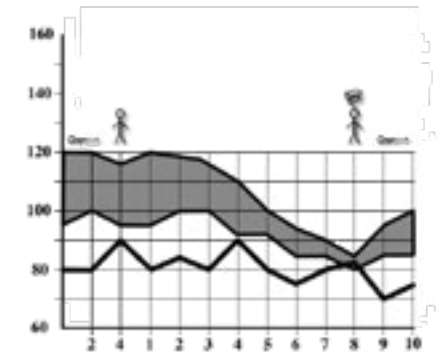


Abb. 190

Bei dieser Kreislaufstörung kommt es nach dem Aufrichten zu einem langsam immer stärkeren Abfall des Blutdrucks. Kommt es gleichzeitig zu einem Abfall der Herzfrequenz infolge einer überschießenden Aktivierung des Vagus spricht man von einer Reflexsynkope.

- Bei einer weiteren Form der orthostatischen Dysregularisation kommt es nach dem Aufrichten aus dem Liegen zu größeren Schwankungen der Blutdruckes, vor allem aber zu einem überschießenden Anstieg der Herzfrequenz bis zu 120/min (Abb. 191). Diese Form der Kreislaufstörung (POTS = postural orthostatic tachycardia syndrome) betrifft meistens junge Frauen, die über Schwindel beim Aufrichten aus dem Liegen klagen, bei denen aber meistens noch keine Ohnmachtsanfälle aufgetreten sind.




Abb. 191

Spätpotentiale

Prinzip

Jeder Herzschlag wird durch einen elektrischen Impuls ausgelöst, der vom Sinusknoten des Herzens ausgeht und sich von hier aus über die gesamte Muskulatur des Herzens verteilt. Die Verteilung dieses elektrischen Impulses verläuft normalerweise harmonisch und gleichmäßig von den oben gelegenen Teilen des Herzens zu den unten gelegenen. Wenn sich nach einem Herzinfarkt Narben im Herzmuskel befinden dann wird diese harmonische Leitung des elektrischen Impulses gestört, denn die Narbe funktioniert als elektrische Barriere. Der Impuls wird verlangsamt, aufgehalten und umgeleitet. Vor allem in den Grenzgebieten zwischen dem normalen und dem vernarbten Herzmuskel entstehen durch die elektrische Inhomogenität dieses Gewebes „kreisende Erregungsimpulse“.

Diese können Ursache für lebensbedrohliche Herzrhythmusstörungen („Kammerflattern“, „Kammerflimmern“) sein und Patienten nach einem erlittenen Herzinfarkt bedrohen. Um diese Bedrohung zu erkennen kann man versuchen, solche „kreisenden Erregungen“ zu finden und durch eine Behandlung mit Anti-Rhythmusstörungs-Medikamenten zu bekämpfen. Zur Suche nach solchen „kreisenden Erregungen“ dient die Suche nach Spätpotentialen. Es handelt sich dabei um winzig kleine elektrische Impulse (Abb. 192), die im Verlauf eines Herzschlages auftreten.

Um die winzigen Spätpotentiale zu finden muß man ein normales EKG viele hundertmal verstärken. Da durch diese Verstärkung auch Störimpulse, z.B. der Skelettmuskel, verstärkt werden und die Erkennung der Spätpotentiale verhindern muß

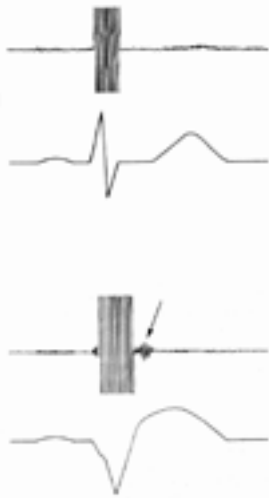


Abb. 192: Oben keine Spätpotentiale, unten Spätpotentiale (Pfeil)

man viele Dutzend Herzschläge aufzeichnen, elektronisch von den Störimpulsen „reinigen“ und filtern.

Wie wird die Untersuchung durchgeführt?

Ein „Spätpotential-EKG“ wird wie ein normales EKG angefertigt.

Während die Ableitung eines normalen EKG aber nur einige wenige Minuten dauert benötigt man für die Aufzeichnung der Spätpotentiale etwa 15 - 30 Minuten. Während dieser Zeit werden die elektrischen Impulse des Herzens von dem Spezial-EKG-Gerät gespeichert, gefiltert und verarbeitet. Am Ende der Untersuchung erhält der Arzt eine graphische Aufzeichnung des hochverstärkten EKG und kann die Spätpotentiale erkennen.

Wann wird der Test durchgeführt?

Der Test wird dann durchgeführt, wenn es darum geht, die Ursache von Ohnmachtszustandes abzuklären, vor allem, wenn man sich bei einem solchen Ohnmachtsanfall verletzt hat.

Die Untersuchung wird heute nur noch sehr selten durchgeführt, weil ihre Aussagekraft nicht sehr groß ist.

Was merkt man und was kann passieren?

Die Aufzeichnung eines Spätpotential-EKG ist absolut schmerzfrei und frei von jedweden Risiken.

Ergebnisse

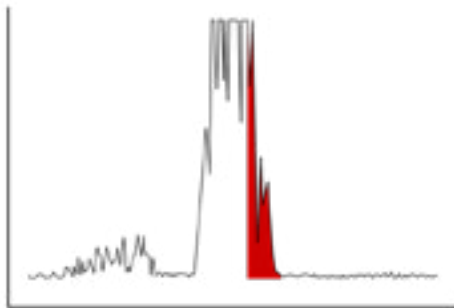


Abb. 193

Sehen Sie in Abb. 193 eine unauffällige Untersuchung ohne Spät-potentiale. Der Kammerkomplex ist auch im hoch verstärkten EKG nicht verbreitert, nach dem Ende des QRS-Komplexes sind keine zusätzlichen elektrischen Aktivitäten mehr zu sehen.

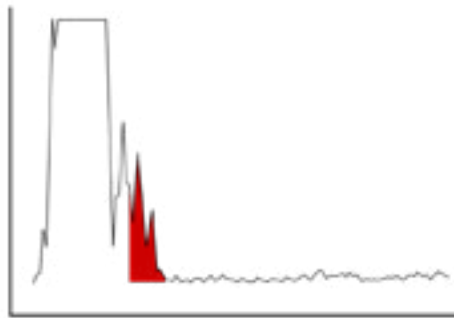


Abb. 194

In Abb. 194 hingegen sehen Sie das hochverstärkte EKG eines Patienten nach einem Vorderwandinfarkt. Nach dem eigentlichen QRS-Komplex erkennt man eine verspätete elektrische Aktivität (in Abb. 194 rot markiert). Dieser Patient hatte mehrere Wochen nach seinem Herzinfarkt bösartige ventrikuläre Rhythmusstörungen („ventrikuläre Tachykardie“), die durch elektrische „Instabilitäten“ im Randbereich der Infarkt Narbe verursacht wurden. Diese elektrischen

„Instabilitäten“ werden durch die Spät-potentiale angezeigt.

Spiroergometrie

Mit der Spiroergometrie werden die Funktion der Lunge, der Bronchien und auch des Kreislaufes in Ruhe und unter Belastung untersucht. Die Untersuchung spielt eine große Rolle bei der Klärung der Frage, ob Luftnot durch eine Funktionsstörung des Herzens oder Lungen verursacht wird und wie leistungsfähig der Kreislauf ist.

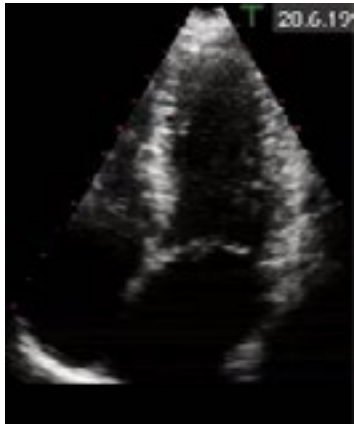Die Kardiologen führen Untersuchungen mit dieser Frage meistens in Gestalt einer Einschwemmkatheteruntersuchung durch. Die sehr viel genauere (allerdings auch viel aufwendigere) Untersuchungsmethode ist allerdings die Spiroergometrie.

Lassen Sie sich diese Untersuchung am besten von jemandem erklären, der es am besten kann, indem Sie im Internet zu der Adresse <http://www.leistungstest.info/Ergospirometrie.html> gehen.

Streß-Echokardiographie

Siehe auch „[Myokardszintigraphie](#)“

Prinzip



Film 43

Die Streß-Echokardiographie basiert auf der Kenntnis, daß sich lebendiger und gut durchbluteter Herzmuskel kräftig bewegt (Film 43), daß sich abgestorbener Herzmuskel überhaupt nicht mehr bewegt und daß Herzmuskel, der infolge einer Gefäßverengung zu wenig Blut bekommt müde bewegt. Man betrachtet bei dieser Untersuchung die linke Herzkammer im Ultraschall. Dabei achtet man darauf, wie sich die einzelnen Herzwände in Ruhe bewegen. Danach führt man eine Belastung mit Hilfe eines Fahrrades oder mit bestimmten Medikamenten (siehe

unten) durch und beobachtet, ob diese Belastung Auswirkungen auf die Pumpbewegungen der Herzwände hat.

Sieht man in Ruhe normale Bewegungen der Herzkammerwände und kommt es unter der Belastung zu einer Ermüdung einzelner Wände so kann dies ein Hinweis darauf sein, daß die Schlagader, die diese Herzwand mit Blut versorgt verengt ist und unter der Belastung zu wenig Blut hindurch fließen läßt. Die Folge einer solchen Durchblutungsstörung unter Belastung ist die Müdigkeit des betroffenen Herzmuskels, den man im Ultraschallbild sieht.

Wenn man in Ruhe eine Müdigkeit einer Herzwand sieht, die sich unter Belastung nicht verbessert dann dürfte eine Vernarbung der Herzwand vorliegen. Wenn sich die Bewegungsintensität der in Ruhe

müde pumpenden Herzwand unter Belastung allerdings verbessert ist die Vernarbung der betreffenden Wand nicht vollständig, d.h. die Wand enthält noch größere Reste lebendigen Herzmuskels, die durch den „Streß“ der Belastung zu verbesserten Arbeit angefeuert wird. Man kann auf diese Weise erkennen, ob eine Durchblutungsstörung des Herzmuskels oder ein Herzinfarkt zu einer irreparablen Schädigung des Herzmuskels geführt hat oder nicht. Diese Frage ist immer dann von Bedeutung, wenn es darum geht, ob man eine verengte oder sogar verstopfte Herzkranzarterien mit Kathetertechniken oder einer Bypass-Operation erweitern oder wieder eröffnen soll: Im Fall einer irreparablen Schädigung des Herzmuskels macht dies wenig Sinn, denn hier würde die Verbesserung der Durchblutung keinen Einfluß auf die Arbeitsweise des Herzmuskels nehmen. Wenn allerdings noch lebendiges Rest-Muskelgewebe nachgewiesen werden kann würde eine Ballonerweiterung oder sogar Bypass-Operation großen Nutzen haben, denn in diesen Fällen kann man die gestörte und geschwächte Arbeitsweise des Herzmuskels verbessern.

Durchführung

Die Untersuchung wird ebenso wie eine normale Echokardiographie mit Hilfe eines kombinierten Ultraschallsenders und -empfängers („Schallkopf“) durchgeführt, der mit Gel bestrichen und dann auf die Haut über des zu untersuchenden Gefäßes aufgesetzt wird.

Zu Beginn einer Untersuchung wird zunächst eine Echokardiographie in Ruhe durchgeführt. Dabei geht es vor allem um die Beurteilung, wie sich die Wände der linken Herzkammer bewegen.

Nach dieser Ruheuntersuchung erfolgt die Belastung. Diese wird entweder mit einem Fahrradergometer ähnlich wie beim Belastungs-EKG oder mit Hilfe bestimmter Medikamente durchgeführt.

Wird die Untersuchung mit dem Fahrrad durchgeführt liegt man (an-

ders als bei einer „normalen“ Echountersuchung) auf einer speziellen Ultraschall-Liege, die schräg nach links gekippt ist und die über dem Herzen einen Ausschnitt hat. Die Neigung des Tisches hat den Zweck, das Herz nach links in die Nähe der Brustwand zu verlagern, damit die Schallbilder eine gute Qualität haben (erinnern Sie sich daran, daß man auch für eine „normale“ Echountersuchung ganz auf der linken Seite liegen sollte).

Wenn die Untersuchung mit bestimmten Medikamenten durchgeführt wird ist eine körperliche Belastung mit dem Fahrrad nicht erforderlich, denn die körperliche Arbeit wird hier durch diese Medikamente „simuliert“. Man benutzt dazu in aller Regel sogenannte Katecholamine, die über eine dünne Kanüle in einer Armvene und mit Hilfe einer Infusionspumpe eingespritzt wird; in einigen Fällen kann man die Wirkung dieses Medikaments noch durch eine Einspritzung von Atropin verstärken, das zu einem zusätzlichen Anstieg der Herzfrequenz führt. Die Menge des eingespritzten Medikamentes wird dabei vom Beginn der Untersuchung an immer stärker erhöht, damit das Herz stufenweise zunehmend belastet wird.

Was merkt man

Von der eigentlichen Ultraschalluntersuchung verspürt man nichts bis auf das kühle glitschige Gefühl des Ultraschallgels auf der Haut.

Eine Belastung mit dem Fahrrad ist „sonderbar“, weil man nicht wie üblich im Sitzen oder im Liegen treten muß, sondern weil der Untersuchungstisch zusammen mit dem Fahrrad schräg gekippt ist.

Wenn Medikamente zur Belastung eingesetzt werden wird man bemerken, daß das Herz heftig klopft. Auch ist es ein sonderbares und manchmal unangenehmes Gefühl, weil man das Gefühl hat, als würde man sich gerade stark belasten, dabei aber in Wahrheit ruhig auf der Untersuchungsliege liegt. Weil durch diese „Belastungsmedikamente“

die Geschwindigkeit des Herzschlages und auch der Blutdruck steigen kann es vorkommen, daß man einen roten Kopf und auch Kopf- oder Brustschmerzen verspürt, daß man Herzstolpern bemerkt oder daß einem etwas übel wird.

Was kann passieren (Komplikationen)?

Die eigentliche Ultraschalluntersuchung ist völlig ungefährlich und auch die körperliche Belastung auf dem Fahrrad hat ähnlich äußerst geringe Risiken wie ein normales Belastungs-EKG.

Auch der Einsatz der oben genannten Medikamente ist eine sichere Untersuchungstechnik, obwohl hier die Möglichkeit bedeutsamer Komplikationen allerdings leicht erhöht ist. So können etwa bedeutsame Formen von Herzrasen (ventrikuläre Tachykardien), Kammerflimmern, Herzinfarkt, Herzstillstand und Blutdruckabfälle auftreten und man kann an den Komplikationen einer solchen Medikamentengabe auch versterben. Dieses Risiko ist aber nur äußerst gering (ca. 0,2%), zumal in allen Abteilungen, in denen solche Untersuchungen durchgeführt werden diejenigen Medikamente oder Geräte vorgehalten werden, mit denen man solche Komplikationen erfolgreich behandeln kann.

Manchmal gibt der Arzt zusätzlich zu den oben genannten Medikamenten zur Leistungssteigerung des Herzens noch ein weiteres Medikament mit Namen „Atropin“ zu. Dieses Medikament steigert den Herzschlag. Wenn Menschen an erhöhtem Augeninnendruck (Glaukom oder grüner Star) oder an einer Vergrößerung der Prostata leiden, die zu einer Entleerungsstörung der Blase führt sollte dieses Atropin nicht gegeben werden.

Wann führt man ein Streß-Echo und wann eine Myokardszintigraphie durch?

Sowohl die [Myokardszintigraphie](#) als auch die Streß-Echokardiographie liefern dieselben Ergebnisse, denn diese Untersuchungen klären, ob eine Durchblutungsstörung des Herzmuskels vorliegt, ob die Verengung einer Herzkranzarterien auch zu einer Durchblutungsstörung führt, ob eine verengte Arterie genügend Blut hindurch fließen läßt und ob eine nicht mehr zu reparierende Schädigung des Herzmuskels vorliegt oder ob noch lebender „Restmuskel“ vorhanden ist, dessen Pumpfähigkeit man mit einer Ballonerweiterung bzw. Bypass-Operation verbessern kann. Daher ist es prinzipiell gleichgültig, welche der beiden Untersuchungen man anwendet. Beide Untersuchungen haben aber jeweils Vor- und Nachteile:

Der **Vorteil** der Streß-Echokardiographie ist, daß diese Untersuchung ohne die Gabe radioaktiven Kontrastmittels durchgeführt werden kann, das ja zur Myokardszintigraphie notwendig ist.

Dazu kommt, daß die Streß-Echokardiographie sofort nach ihrem Abschluß ausgewertet werden kann; bei der Myokardszintigraphie hingegen ist es oft erforderlich, daß man die Belastungsuntersuchung an einem und die Ruhe-Aufnahmen an einem 2. Tag durchführen muß. Dies hängt aber bei der Myokardszintigraphie von der Art des benutzten Kontrastmittels und von der Art der Untersuchung (nur Belastungsuntersuchung oder Belastungs- und nachfolgend Ruhe-Untersuchung) abhängt.

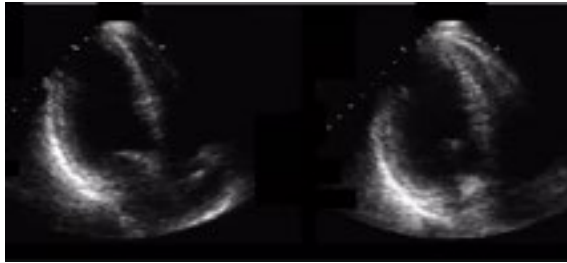
Der größte **Nachteil** der Streß-Echokardiographie ist die oft nicht optimale Sichtbarkeit des Herzmuskels. Dies liegt daran, daß Menschen, die mit dieser Technik untersucht werden müssen Menschen mit einer sicheren oder vermuteten Koronarkrankheit sind; solche Menschen sind meistens schon etwas älter, übergewichtig und haben geraucht,

was zu einer Luftüberblähung des Brustraums und damit zu einer Überlagerung des Herzens mit luftgefüllter Lunge führt, sodaß die Ultraschallbilder oft nicht gut auszuwerten sind. Aus diesen Gründen sind Streß-Echokardiographien nur zu 70-80% auswertbar.

Ein weiterer Nachteil der Streß-Echokardiographie ist, daß die Beurteilung der manchmal nur geringen Veränderungen im Bewegungsverhalten der Herzwände ganz überwiegend durch das Auge des Untersuchers erfolgt. Bei solchen Beurteilungen können nur sehr diskrete Veränderungen im Bewegungsverhalten der einzelnen Herzwände oft nicht ausreichend sicher genug wahrgenommen werden. Bei der Szintigraphie hingegen werden auch nur geringe Durchblutungsstörungen durch eindeutige Farbkennung gekennzeichnet. Diese Farbkennung kann allerdings auf der anderen Seite manchmal auch eine falsche Genauigkeit vortäuschen, sodaß bei der Myokardszintigraphie die Gefahr besteht, eine Durchblutungsstörung anzunehmen, wo gar keine vorhanden ist; beim Streß-Echo hingegen besteht die Gefahr, daß man eine sehr diskrete Durchblutungs- und damit Bewegungsstörung des Herzmuskels „übersieht“.

Letztlich kann man aber sagen, daß bei ausreichend guten Untersuchungsbedingungen des Herzens mit Ultraschall beide Untersuchungstechniken als gleichwertig anzusehen sind und daß derjenigen Methode der Vorzug gegeben werden sollte, mit der der Arzt die größte Erfahrung hat.

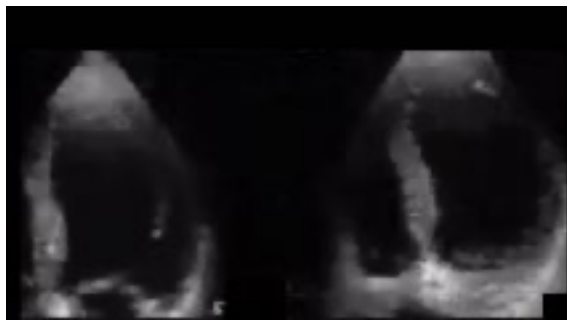Ergebnisse



Film 44

In Film 44 Sehen Sie das Streß-Echo eines Patienten, der mit Brustschmerzen zu uns kam. Das Streß-Echo zeigte, daß es unter Belastung (rechter Teil des Films) zu einer Bewegungsstörung der Hinter- und der angrenzenden Seitenwand kam. Die darauf-

hin durchgeführte Herzkatheteruntersuchung ergab eine hochgradige Einengung in derjenigen Herzkranzarterie, die diesen Teil des Herzmuskels mit Blut versorgt.



Film 45

Und sehen Sie in Film 45 einen Patienten, der einen Vorderwandspitzen-Infarkt erlitten hat. Man erkennt im linken Film (= Ruheaufnahme), das sich die spitzennahe Vorder- und Seitenwand kaum noch bewegen; in der Belastungsaufnahme (rech-

ter Film) hingegen erkennt man, daß sich die Bewegungen zwar nicht normalisiert haben, daß sich diese Wand aber überhaupt (wenn auch wenig) bewegt. Dies bedeutet, daß der betroffene Herzmuskel bei dem Infarkt nicht vollständig abgestorben ist und daß hier noch lebendiger Herzmuskel vorhanden sein muß, denn nur derjenige Herzmuskel, der noch lebt kann sich bewegen. Man könnte in diesem Fall also überlegen, die verengte Arterie durch eine Ballonerweiterung oder Bypass-Operation wieder durchgängig zu machen.

Transösophageale Echokardiographie (TEE)

„TEE“ ist die Abkürzung für „transösophageale Echokardiographie“ (engl: transesophageal echocardiography)

Prinzip

Bei der Echokardiographie benutzt man Ultraschallwellen, um ein Bild des Herzens zu erhalten. Man verwendet hierzu einen sogenannten Ultraschallkopf. Er enthält einen kleinen Ultraschall-Lautsprecher. Aus diesem Lautsprecher treten die Schallwellen aus, dringen durch die Haut in die Tiefe der Brust ein und gelangen zum Herzen. Hier werden sie an den verschiedenen Bauteilen des Herzens, z.B. dem Herzmuskel oder den Herzklappen reflektiert und wieder in Richtung auf den Schallkopf zurück geworfen. In dem Schallkopf befindet sich neben dem Lautsprecher auch ein kleines Mikrophon, das die Schallwellen aufnimmt. Durch die elektronische Verarbeitung dieser Schallreflexe erstellt die Elektronik des Ultraschallgerätes ein Bild, das auf einem Bildschirm angezeigt und mit einem Videorekorder aufgezeichnet wird. Einzelheiten über die [Echokardiographie](#) lesen Sie in dem entsprechenden Kapitel.

Meistens werden Ultraschallbilder des Herzens (Echokardiogramme) aufgenommen, indem der Schallkopf außen auf den Brustkorb aufgesetzt wird. Sie haben das vielleicht schon erlebt und festgestellt, daß die Untersuchung vollkommen schmerzfrei ist.

Bei dieser „normalen“ Echokardiographie müssen die Ultraschallwellen durch die Brustwand eindringen und dazu die Brust bis zum Herzen, das in der Tiefe liegt, durchdringen (Abb. 195). Weil die Ultraschallwellen

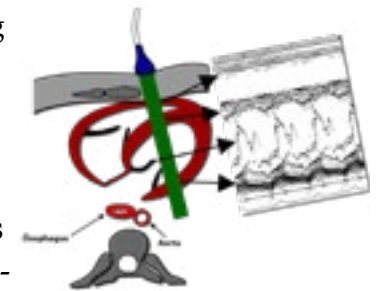


Abb. 195

hierbei durch die Brust (= Thorax) „geschossen“ werden nennt man dieses Verfahren transthorakale Echokardiographie (= TTE). In den meisten Fällen reicht diese Technik aus, um qualitativ gute Bilder des Herzens und der Herzklappen zu erhalten.

Manchmal aber liegt das Herz für eine Ultraschalluntersuchung sehr ungünstig in der Brust oder es hat sich lufthaltiges Lungengewebe

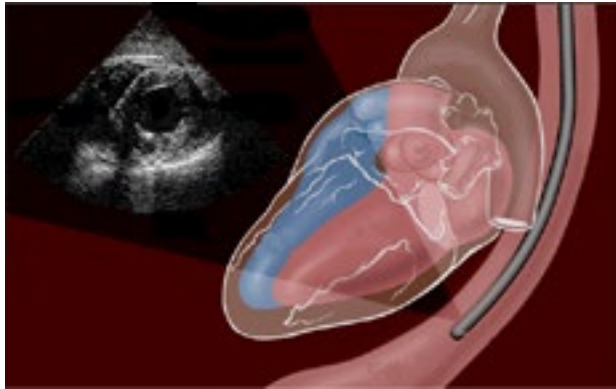


Abb. 196: Dieses Bild verdanke ich Patrick Lynch, einem genialen Medizin-Illustrator, der dieses und viele andere Bilder im Internet für jedermann bereit hält.

zwischen die Brustwand und das Herz geschoben. In solchen Fällen ist es kaum möglich, gute Bilder zu erhalten, um den Zustand des Herzens zu untersuchen. Manchmal kann es auch sein, daß der Arzt nach sehr kleinen und feinen Strukturen im Herzen suchen muß. Diese Strukturen, z.B. kleine Blutgerinnselchen, kleine Bakterienansammlungen auf Herzklappen oder klei-



Abb. 197: Ultraschallsonde für die TEE- Untersuchung; der Schallkopf ist in die Spitze eines Magenschlauches eingebaut

ne Löcher in Herzscheidewänden können so klein sein, daß man sie auf dem etwas groben Bild eines transthorakalen Echokardiogramms nicht erkennt. In diesen Fällen muß man einen kleinen Trick anwenden:

Direkt hinter dem Herzen liegt die Speiseröhre. Zwischen ihr und dem Herzens befindet sich kein lufthaltiges Lungengewebe und der Abstand zwischen Herzen und Speiseröhre beträgt nur wenige Zentimeter. Dies

macht es möglich, spezielle Ultraschallgeräte (Abb. 196, 197) in die Speiseröhre einzuführen, die extrem hochauflösende Bilder von höchster Qualität liefern.

Mit diesem Speiseröhren- (=Ösophagus) Echokardiogramm kann der Arzt nach den feinen Strukturen suchen, die er im „normalen“ Echokardiogramm nicht erkennen konnte (Abb. 198).

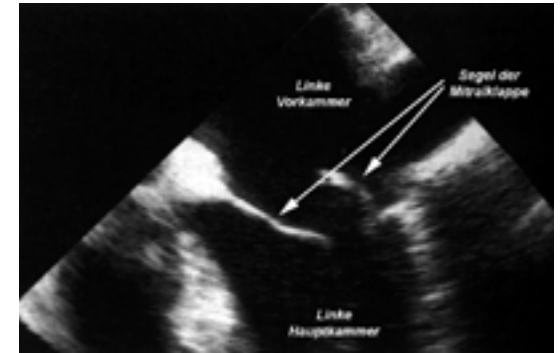


Abb. 198

Da sich der Schallkopf auf der Spitze eines Schlauches befindet und da man diesen Schlauch schlucken muß, damit er in die Speiseröhre gelangt, spricht man bei dieser Untersuchung von „Schluck-Echo“ oder vom „Transösophagealen Echokardiogramm“ (englisches Wort für Speiseröhre (Ösophagus) = Esophagus). Die Abkürzung für diese Untersuchung lautet daher TEE.

Durchführung

Der Schallkopf befindet sich bei der transösophagealen Echokardiographie auf der Spitze eines Schlauches. Dieser Schlauch ähnelt stark einem Endoskop, das man zur Spiegelung des Magens benutzt. Man kann jedoch durch den TEE-Schlauch nicht hindurch sehen, denn sein Inneres ist gefüllt mit Kabeln, Elektronik und einem Steuermechanismus für die Spitze des Gerätes, in dem sich das Ultraschall-Mikrophon und der Ultraschall-Lautsprecher befinden.

Zunächst wird der Schlauch in den Mund eingeführt und dann durch die Speiseröhre bis in den Magen vorgeführt. Hier schaltet man das Echo-Gerät ein und kann die ersten Bilder vom Herzen sehen. Indem

der Arzt die Schlucksonde langsam wieder zurück zieht, an bestimmten Stelle innehält, den Schlauch dreht und seine Spitze bewegt untersucht er die verschiedenen Teile des Herzens und die einzelnen Herzklappen.

Dabei werden die gesamte Untersuchung und alle Bilder vom Herzen auf einem Rekorder aufgezeichnet.

Ebenso wie bei einer „herkömmlichen“ Echokardiographie kann man auch bei der TEE-Untersuchung Messungen der Blutgeschwindigkeit machen ([DOPPLER-Echokardiographie](#)) und die Richtung des Blutflusses durch die Herzkammern und Herzklappen im Bild darstellen ([Farbdoppler-Echokardiographie](#)).

Die gesamte Untersuchung dauert etwa 20 bis 25 Minuten.

Was spüren Sie von der Untersuchung?

Das Einführen des Ultraschallschlauches durch den Mund in die Speiseröhre ist unangenehm, denn es kann zu einem heftigen Würgereiz kommen. Um diese unangenehmen Gefühle zu beseitigen, wird der gesamte Mund und Rachen kurz vor der Untersuchung mit einem Betäubungsspray besprüht. Dadurch wird die Einführung des Schlauches sehr viel angenehmer, ein gewisses Würgegefühl kann aber dennoch auftreten. Der Arzt wird es bemerken, wenn dieses Gefühl zu unangenehm für Sie werden sollte, und sofort noch ein wenig Betäubungsspray nachsprühen.

Kurz vor der Untersuchung wird eine kleine Kanüle in eine Vene des Armes eingelegt. Sie ist dazu da, um während der Untersuchung ein wenig Kontrastmittel einzuspritzen, mit dem der Arzt den Blutfluß im Herzen besser beobachten kann und genauer nach kleinen Löchern in den Scheidewänden zwischen dem rechten und dem linken Herzen suchen kann. Er kann, wenn Sie dies wünschen, aber auch ein Beruhi-

gungsmittel einspritzen, sodaß Sie sich während der Untersuchung in einer Art Halbschlaf befinden. Die Assistentin und auch der Arzt werden Sie vor der Untersuchung auf diese Möglichkeit hinweisen und Sie fragen, ob Sie die Gabe einer solchen Beruhigungsspritze wünschen. Es handelt sich nicht um eine Vollnarkose, daher werden Sie nach der Untersuchung nur kurz (30 - 60 Minuten) ruhen, um danach wieder „voll da zu sein“.

Die eigentliche Ultraschalluntersuchung werden Sie nicht verspüren, Ultraschallstrahlen sind schmerzlos und völlig ungefährlich.

Da der Mund und Rachenraum kurz vor und manchmal während der Untersuchung mit Betäubungsspray besprüht wurde, werden Sie in der ersten Zeit nach der Untersuchung Schwierigkeiten beim Schlucken haben. Sie sollten daher für etwa 1 - 2 Stunden nur sehr vorsichtig trinken, damit Sie sich nicht verschlucken und noch nichts essen. Sie werden sehr schnell bemerken, wenn die Betäubung abgeklungen ist. Sobald Sie das Gefühl haben, wieder gut und normal schlucken zu können dürfen Sie wieder normal essen und trinken.

Wenn Sie eine Beruhigungsspritze bekommen haben dürfen Sie die kommenden 12 Stunden nicht selber mit dem Auto fahren. Lassen Sie sich daher am besten von einem Familienmitglied oder einem Bekannten zur Untersuchung bringen.

Was kann passieren (Komplikationen)?

Komplikationen einer Ultraschalluntersuchung durch die Speiseröhre sind sehr selten:

Möglich sind Verletzungen und Blutungen von Mund, Rachenraumes und Speiseröhre sowie Herzrhythmusstörungen (Herzstolpern), die durch die enge Nachbarschaft der Speiseröhre (und damit der Ultraschallsonde) und dem Herzen entstehen. Um die Risiken von Ver-

letzungen so gering wie möglich zu halten werden Sie vor der Untersuchung gebeten, einiger Fragen zu beantworten, mit denen der Arzt nach Vorerkrankungen in Mund, Rachen oder Speiseröhre sucht. Wenn sich aufgrund Ihrer Antworten auf diese Fragen der Verdacht auf das Vorliegen einer solchen Vorerkrankung ergibt, wird die TEE-Untersuchung selbstverständlich nicht durchgeführt, sondern zuvor eine eingehende Untersuchung durch einen Hals-Nasen-Ohren-Arzt oder einen Magen-Darm-Spezialisten veranlaßt.

Ergebnisse

Man kann bei der TEE-Untersuchungen entzündliche Auflagerungen auf den Herzklappen (Abb. 199),

Löcher in Trennwänden innerhalb des Herzens bei angeborenen Herzfehlern (Abb. 200),

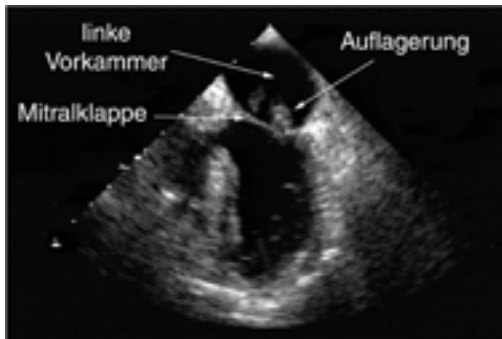


Abb. 199

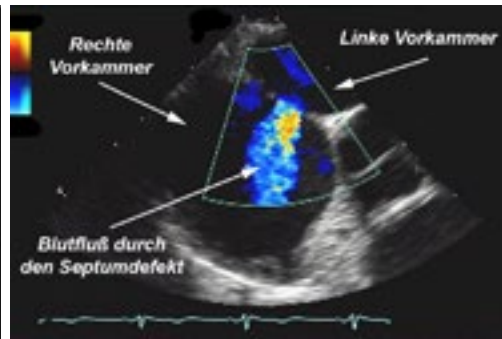


Abb. 200

Vergrößerung der verschiedenen Herzhöhlen (Abb. 201) oder Gerinnsel (= Thrombus) in den Herzvorder- oder -hauptkammern (Abb. 202) finden.

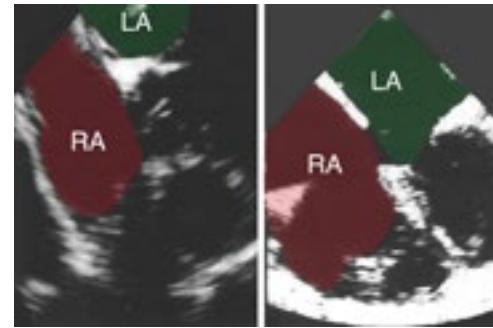


Abb. 201

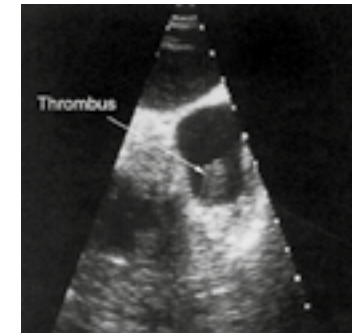

Abb. 202

Vorsorgeuntersuchungen

Was bedeutet „Vorsorgeuntersuchung“?

Es gibt Krankheiten, die sich erst in fortgeschrittenen Stadien bemerkbar machen. Krebserkrankungen z.B. machen sich oft erst dann mit bestimmten Beschwerden bemerkbar, wenn der Tumor schon weit fortgeschritten ist und nicht mehr gut behandelt werden kann. Um den Krebs in einem so frühen Stadium festzustellen, wenn die Behandlungsmöglichkeiten noch optimal sind führt man Vorsorgeuntersuchungen durch. Denken Sie beispielsweise an die verschiedenen Krebsvorsorgeuntersuchungen.

Auch für Krankheiten des Herzens gilt, daß sie oft erst dann zu Tage treten, wenn etwas Schlimmes passiert. Herzinfarkte oder Schlaganfälle treten oft ohne Vorwarnzeichen und völlig überraschend auf. Der Sinn von Vorsorgeuntersuchungen des Herzens besteht also darin, Krankheiten zu finden, die sich noch in einem sehr frühen Stadium befinden. Wenn man solche Vorstadien der Erkrankung früh genug feststellt, so ist die Überlegung, dann kann man ihre schlimmen Folgen (z.B. den Herzinfarkt) rechtzeitig verhindern.

Was gibt es für Vorsorgeuntersuchungen des Herzens?

Man unterscheidet 2 Formen von Vorsorgeuntersuchungen:

1. Primäre Vorsorgeuntersuchungen
2. Sekundäre Vorsorgeuntersuchungen

Primäre Vorsorgeuntersuchungen (Primärprävention) führt man bei Menschen durch, die allem Anschein nach noch gesund sind. Man sucht bei solchen Untersuchungen nach den oben schon erwähnten Vorstadien von Herzkrankheiten und nach bestimmten Lebensumstän-

den und Faktoren (= Risikofaktoren), die die Entstehung von Herzkrankheiten begünstigen.

Sekundäre Vorsorgeuntersuchungen (Sekundärprävention) werden bei Menschen durchgeführt, die schon eine Herzkrankheit erlitten und überstanden haben. In diesen Fällen sucht man nach den schon erwähnten Risikofaktoren, die die schon bestehende Herzkrankheit ungünstig beeinflussen. Man versucht durch solche sekundären Vorsorgeuntersuchungen, das weitere Fortschreiten der Krankheit zu verhindern.

Es gibt sehr viele Krankheiten des Herzens, z.B. Herzmuskelkrankheiten, Herzklappenfehler oder Herzrhythmusstörungen. Vorsorgeuntersuchungen des Herzens zielen heute in aller Regel auf die Erkennung der koronaren Herzkrankheit und ihrer schlimmsten Komplikation, dem Herzinfarkt.

Was ist die koronare Herzkrankheit und welche Komplikationen hat sie?

Die koronare Herzkrankheit betrifft die Herzkranzgefäße, d.h. diejenigen Blutgefäße, die den Herzmuskel mit Sauerstoff und Nährstoffen versorgen. Sie führt zu Ablagerungen in den Gefäßwänden und damit zu Verengungen und den daraus entstehenden Durchblutungsstörungen. Sie kann aber auch zu einem Verschuß von Herzkranzarterien führen, aus dem dann ein Herzinfarkt entsteht.

Lesen Sie hierzu in der [Einleitung dieses eBooks](#) oder holen Sie sich die sehr ausführlichen Informationen im [eBook „Koronare Herzkrankheit“](#).

Die **“Koronare Herzkrankheit”** (KHK) beginnt langsam und schleichend. Niemand bemerkt dies: Der Betroffene nicht, weil die Ablagerungen in den Gefäßen zu Beginn ihrer Entstehung noch keine



Abb. 203

Verengung des Gefäßes, keine Durchblutungsstörung und damit noch keine Beschwerden verursachen; erst bei einer Gefäßeinengung von etwa 75% kommt es zu einer Durchflußbehinderung des Blutes durch die Ader,

es kommt zum Auftreten von Durchblutungsstörungen und damit auch zu Beschwerden (siehe unten).

Und auch der Arzt kann die Krankheit zu diesem Zeitpunkt noch nicht feststellen, weil alle Untersuchungen, die er üblicherweise zur Erkennung der Erkrankung durchführt (z.B. EKG oder Belastungs-EKG) auch erst dann krankhaft ausfallen werden, wenn sich das Gefäß um etwa 75% verengt hat.

Auf diese Weise können die Ablagerungen unbemerkt immer weiter heran wachsen. Wenn die Verengung ein Ausmaß von etwa 50% hat kommt es zu einer entscheidenden Weichenstellung:

Es kann passieren, daß die Ablagerung in den Gefäßen immer weiter heran wachsen und dann irgendwann zu einer Einengung des Gefäßes von 75% führt. In diesen Fällen wird der Herzmuskel vermindert mit Blut versorgt und es kommt zu Druck- und Engegefühlen in der Brust und einem heftiger Schmerz in der Herzgegend, den man Angina pectoris nennt.

In vielen Fällen kann eine Ablagerung in der Gefäßwand aber auch plötzlich aufplatzen, schließlich wird sie bei jedem Herzschlag und bei jedem Blutschwall, der hindurch fließt von einer Druckwelle erfaßt und durchgeschüttelt. Wenn eine solche Ablagerung einreißt entleert

sich das Fett, das sich in seinem Inneren angesammelt hatte plötzlich in das Blut (Film 46).

Wenn sich eine Koronararterie auf diese Weise plötzlich verschließt, wird der Blutzufuß zu einem Teil des Herzmuskels abrupt unterbrochen. Dabei kann der Herzmuskel absterben und hierdurch irreparabel beschädigt werden.



Film 46

Auch wenn es heute mit modernen Behandlungsverfahren (Ballonerweiterung, Stent) und Medikamenten möglich ist, die verstopfte Herzkranzarterie sehr schnell wieder zu eröffnen und den Blutdurchfluß zu normalisieren bleibt oft doch eine mehr oder weniger große Infarkt- narbe mit ihren jeweiligen Folgen (Herzschwäche, Herzrhythmusstörungen) zurück. Daß der Herzinfarkt auch heutzutage ein gefährliches Ereignis ist können Sie daraus ersehen, daß auch heute noch $\frac{1}{4}$ aller Herzinfarktpatienten stirbt, bevor sie das Krankenhaus erreichen, daß $\frac{1}{5}$ aller überlebenden Patienten innerhalb des 1. Monats nach dem Eintritt des Infarktes sterben und daß jährlich in Deutschland etwa 250.000 Menschen an den chronischen Folgen des Infarktes sterben.

Und daß der Herzinfarkt oft heimtückisch und ohne Vorwarnung auftritt werden Sie aus Ihrem Nachbar- und Bekanntenkreis wissen.

Aus diesen Gründen ist es wichtig, Vorsorge zu treffen und zu erfahren, ob man infarktgefährdet ist oder nicht. Dies herauszufinden ist die Aufgabe von primären Vorsorgeuntersuchungen des Herzens.

Risikofaktoren für das Herz

Schlagadern des Körpers, Herzkranzarterien ebenso wie Gehirn-, Nieren- oder Beinarterien erkranken nicht aus Langeweile, sondern weil sie unter dem Einfluß von Risikofaktoren stehen. Seit Jahrzehnten suchen Ärzte nach diesen Faktoren. Dabei haben sie eine Vielzahl solcher Faktoren gefunden und beforscht, von denen aber nur wenige als gesichert angesehen werden:

- Hoher Blutdruck
- Erhöhtes Cholesterin im Blut
- Blutzuckerkrankheit (Diabetes mellitus)
- Zigaretten rauchen
- Übergewicht
- Körperliche Inaktivität
- Herz- und Kreislaufkrankheiten (Herzinfarkt, Schlaganfall usw.) in der Familie (= Erbfaktoren)
- Lebensalter
- Charaktereigenschaften der Menschen ([Typ A-Verhalten, siehe unten](#)).

Bei anderen Faktoren vermutet man einen Zusammenhang mit Gefäßkrankheiten, kann diesen Zusammenhang aber augenblicklich noch nicht beweisen. Zu diesen möglichen Risikofaktoren gehören:

- C-reaktives Protein (bestimmter Blutwert, der im Zusammenhang mit Entzündungen auftritt)

- Erhöhtes Homozystein
- Fibrinogen (bestimmter Faktor, der bei der Blutgerinnung eine Rolle spielt)
- Lipoprotein (a)

Einen speziellen Stellenwert nimmt Stress ein, der ja von vielen als ein wichtiger Auslöser von Herzkrankheiten und Herzinfarkten angesehen wird und der der koronaren Herzkrankheit vor vielen Jahren den Beinamen „Managerkrankheit“ eingebracht ist:

Stress ist als eigenständiger Risikofaktor umstritten, was daran liegen mag, daß niemand sagen kann, was denn Stress eigentlich ist. Es gibt „positiven“ Stress (z.B. bei extremer Freude) und „negativen“ Stress (z.B. Ärger am Arbeitsplatz, Sorgen usw). Einige Menschen brauchen Stress wie ein Lebenselixier, andere leiden darunter, was für den einen Stress ist für den anderen langweilig und Routine. Von den vielen wissenschaftlichen Untersuchungen, die zum Thema Stress angestellt worden sind kenne ich nur eine, die nach meiner Meinung überzeugend ist:

Im 1. Golfkrieg 1991 ist der Staat Israel mit dem Angriff von Giftgas-Raketen bedroht worden. Welchen Stress diese Bedrohung für die Bewohner Israels bedeutete können Sie sich sicherlich gut vorstellen.




Abb. 204: Anzahl der täglichen Herzinfarkte im Januar 1990 (grün) und Januar 1991 (blau). Die Tage, an denen Raketen abgefeuert wurden sind mit einem roten Pfeil gekennzeichnet.

In dieser Zeit ist die Anzahl der Herzinfarkte in den bedrohten Gebieten 2-3mal so hoch wie in normalen Zeiten gewesen. Nach einigen Tagen hat sich die Infarkthäufigkeit allerdings wieder normalisiert, obwohl die Giftgas-Bedrohung noch weiter bestehen blieb.

Man kann dies so interpretieren, daß massiver Streß sehr wohl zur Infarktgefahr führt, daß der Mensch den Streß allerdings nach nur kurzer Zeit innerlich verarbeitet oder sich daran gewöhnt, sodaß die Infarktgefahr trotz weiter bestehenden Streß wieder absinkt. Ehrlich gesagt (aber das ist meine persönliche Meinung) kann ich mir auch nichts Anderes vorstellen:

Wenn Streß wirklich zu gehäuften Herzinfarkten führen würde dann dürfte die Menschheit ihre Entwicklung mit Steinzeit, Kriegen, Verwüstungen und anderen Katastrophen kaum überlebt haben. Aber, wenn man es wissenschaftlich sieht: Streß ist ein umstrittenes Thema.

Weniger umstritten ist allerdings die Persönlichkeitsstruktur eines Menschen. Hier haben die Psychologen bestimmte Charaktermerkmale gefunden, die besonders häufig bei Menschen vorzufinden waren, die einen Herzinfarkt erlitten hatten. Man bezeichnet diesen „Menschen-typ“ als Typ A. Sie sind charakterisiert als leistungsorientierter Einzelkämpfer, die sich selbst unter Zeitdruck setzen, die zu Aggressivität und Feindseligkeit neigen und die andere Menschen beherrschen wollen. Sie setzen sich selbst hohe Ziel und sie sprechen und gestikuliert schnell und unruhig. Im Gegensatz dazu sind Typ B-Menschen ruhig und bedächtig, suchen Erholung, entspannen sich in der Freizeit und haben ein ausgewogenes Bedürfnis nach der Begegnung mit anderen Menschen.

Irgendwie haben auch diese Charaktermerkmale der Menschen etwas mit Streß zu tun.

Untersuchungsmethoden und mögliche Ergebnisse

Vorsorgeuntersuchungen können aus 2 Bestandteilen bestehen:

- Der Suche nach den oben genannten Risikofaktoren
- Der Suche nach evtl. Vorstadien der Krankheit.

Für beide Zwecke kann man verschiedene Untersuchungen einsetzen, die im Folgenden kurz beschrieben werden:

Erhebung von Vorgeschichte und Beschwerden (= Anamnese)

In einem Gespräch versucht der Arzt herauszufinden,

- ob Sie vorher schon einmal Krankheiten des Herzens oder der Gefäße hatten
- ob Sie Beschwerden haben, die Sie selber vielleicht nicht ernst genommen haben, die aber für das Vorliegen einer koronaren Herzerkrankung sprechen
- ob es Lebensumstände gibt, die für Sie als Risikofaktoren gelten müssen, z.B.
- ob Sie rauchen
- ob Sie erhöhten Blutdruck oder erhöhte Cholesterinwerte haben
- ob Sie zuckerkrank sind
- ob in Ihrer Blutsverwandtschaft schon Herz- und Gefäßerkrankungen aufgetreten sind

- ob Sie unter Streß leiden
- ob Sie ein körperlich aktives Leben führen oder körperliche Belastungen wie Sport eher vermeiden.

Körperliche Untersuchung

Bei der körperlichen Untersuchung wird das Herz danach untersucht, wie die Herztöne klingen und ob Herzgeräusche hörbar sind, die auf bestimmte Herzklappenfehler hindeuten.

Die Lungen werden beklopft und danach abgehört, ob die Atmen-geräusche normal sind. Auch der Bauchraum wird nach Geräuschen abgehört, die bei Erkrankungen der Hauptschlagader (Aorta) oder der Nierengefäße auftreten.

Auch wird im Bauchraum nach Vergrößerungen der Leber oder anderen Auffälligkeiten getastet. Und schließlich sucht der Arzt nach den Pulsen der Schlagadern an den Handgelenken, der Leistenregion und den Füßen und horcht die Schlagadern am Hals und an den Leisten auf Strömungsgeräusche ab, die im Fall von Verengungen dieser Adern oft zu hören sind. Die Messung des Blutdruckes an beiden Armen gehört ebenfalls zur gründlichen Vorsorgeuntersuchung ebenso wie die Messungen von Körpergröße und Gewicht.

Blutuntersuchungen

Mit Hilfe einer einfachen Blutuntersuchung kann man verschiedene Werte messen, die oben unter dem Kapitel „Risikofaktoren“ genannt wurden. Es ist sinnvoll, die Blutuntersuchungen nüchtern vornehmen zu lassen, weil dann Werte wie Blutzuckerspiegel und Blutfettwerte am verlässlichsten bestimmt werden können.

EKG

Mit Hilfe eines normalen Ruhe-EKG kann sich der Arzt über die Regelmäßigkeit des Herzschlages informieren und erkennen, ob wegen einer Bluthochdruckkrankheit oder wegen bestimmter Herzklappenfehler Verdickungen der Herzwände vorliegen oder ob es Anzeichen dafür gibt, daß früher schon einmal ein Herzinfarkt aufgetreten ist (siehe [Kapitel „EKG“](#)).

Belastungs-EKG

Das Belastungs-EKG ist eine der wichtigen Herzuntersuchungen, denn es kann durch die Veränderung der Form der EKG-Kurve Anzeichen für das Vorliegen einer Durchblutungsstörung des Herzmuskels. Man kann mit dem Belastungs-EKG aber auch Herzrhythmusstörungen untersuchen, die Reaktion des Blutdruckes auf körperliche Belastungen messen und das Auftreten bestimmter Beschwerden wie Luftnot oder Brustschmerzen auslösen (siehe [Kapitel „Belastungs-EKG“](#)).

Echokardiographie

Mit „Echokardiographie“ bezeichnet man die Ultraschalluntersuchung des Herzens. Der Kardiologe erkennt auf den Bildern dieser Untersuchung die Größe der Herzkammern, die Dicke der Herzwände und die Pumpfunktion der Hauptkammern des Herzens. Er kann Narben der Herzwände erkennen, die als Folgen früherer Herzinfarkte zurück geblieben sind, er kann bei Menschen mit erhöhtem Blutdruck die hierdurch bedingte Verdickung der Herzwände erkennen oder er sieht Müdigkeiten der Pumpfunktion des Herzens wie sie bei bestimmten Herzmuskelkrankheiten auftreten.

Der Arzt kann mit der Echokardiographie auch die Herzklappen in ihrem Aussehen und ihrer Funktion untersuchen. Indem er bestimmte technischen Spezialitäten der Echokardiographie benutzt kann er die

Undichtigkeit von Herzklappen feststellen (mit der Farbdoppler-Echokardiographie) oder die Geschwindigkeit messen, mit der Blut durch verschiedene Teile des Herzens und durch die Herzklappen fließt (mit der Doppler-Echokardiographie). Durch die Messung solcher Blutflußgeschwindigkeiten kann er dann auf den Schweregrad einer Klappenverengung schließen.

Siehe [Kapitel „Echokardiographie“](#).

Streß-Echokardiographie

Bei der Streß-Echokardiographie benutzt der Arzt eine Ultraschalluntersuchung des Herzens, um die Bewegungen des Herzmuskels während einer körperlichen Belastung zu untersuchen.

Bei Durchblutungsstörungen des Herzmuskels infolge einer Verengung der Herzkranzgefäße kommt es unter Belastung zu Bewegungsstörungen des Herzmuskels. Ist beispielsweise die Vorderwandarterie des Herzens verengt dann werden die Bewegungen der Vorderwand der Herzkammer unter Belastung müde.

Siehe [Kapitel „Stress-Echokardiographie“](#).

Myokardszintigraphie

Ebenso wie Belastungs-EKG und Streß-Echokardiographie dient die Myokardszintigraphie der Suche nach Durchblutungsstörungen des Herzens.

Einzelheiten siehe [Kapitel „Myokardszintigraphie“](#).

Ultraschalluntersuchung der Gefäße

Mit Hilfe von Ultraschall kann man bestimmte, von außen gut zugängliche Schlagadern untersuchen wie etwa die Schlagadern des Halses,

die das Blut zum Gehirn führen oder die Schlagadern der Leisten-gegend, die das Blut zu den Beinen führen. Man kann die Wände der Gefäße betrachten und hier evtl. Ablagerungen, Einengungen oder Verstopfungen sehen. Vor allem die Untersuchung der Halsschlagadern wird dazu benutzt, um die Wanddicke der Gefäße zu messen. Die Gefäßwanddicke ist ein wichtiger Hinweis auf das Vorliegen von Gefäßkrankheiten: Je dicker die Gefäßwand ist desto mehr Ablagerungen enthält die Wand und desto kränker ist das Gefäßsystem.

Mit Hilfe einfacher Maßnahmen kann man mit Hilfe des Gefäß-Ultraschalls auch die Durchblutung der Arme und Beine untersuchen, indem man den Blutdruck in den Ober- und Unterarmen, in Ober- und Unterschenkeln mißt. Stellt man hierbei beispielsweise fest, daß der Blutdruck in den Beinen niedriger ist als in den Armen spricht dies für eine bedeutsame Verengung und damit Durchblutungsstörung der Beine. Lesen Sie mehr hierzu im [Kapitel „Knöchel-Arm-Index“](#).

Langzeit-EKG

Mit Hilfe eines Langzeit-EKG, das die Herzschläge über einen Zeitraum von 24 Stunden aufzeichnet sucht man nach dem Auftreten von Herzrhythmusstörungen. Die Aufzeichnung erfolgt mit Hilfe eines kleinen elektronischen Gerätes von der Größe eines MP3-Players, das mit Klebeelektroden am Brustkorb verbunden ist.

Langzeit-Blutdruckmessung

Die Langzeit-Blutdruckmessung dient zur Messung des Blutdruckes über einen Zeitraum von 24 Stunden. Sie wird daher dazu benutzt, um den Blutdruck unter den Bedingungen des Alltages zu messen. Die Langzeit-Blutdruckmessung ist die heute beste Methode, um Menschen zu erkennen, die eine behandlungsbedürftige Hochdruckkrankheit haben und um zu überprüfen, ob die Medikamentenbehandlung gegen erhöhten Blutdruck wirksam ist.

Der Blutdruck wird bei dieser Untersuchung mit Hilfe einer Blutdruckmanschette gemessen, die ebenso wie die Manschette bei der Blutdruckmessung beim Arzt um den Oberarm gelegt wird. Die Manschette ist zusammen mit einigen EKG-Elektroden an einen Kasten angeschlossen, den man sich um die Hüfte schnallen kann. In regelmäßigen Abständen (tagsüber alle 15 Minuten, nachts alle 30 Minuten) wird die Blutdruckmanschette automatisch aufgeblasen und mißt den Blutdruck.

Lungenfunktionsprüfung

Mit dieser Untersuchung wird die Arbeitsweise der Bronchien und der Lungen untersucht. Man atmet durch ein Mundstück ein und aus, wobei die Luftbewegungen bei der Atmung von einem speziellen Gerät aufgezeichnet werden. Aus der Form dieser Kurven kann der Arzt Schlüsse auf den Zustand der Bronchien und der Lungen ziehen.

Es gibt eine „große“ und eine „kleine“ Lungenfunktionsprüfung. Bei der „kleinen“ Untersuchung wird die Atmung wie oben beschrieben mit Hilfe eines Gerätes untersucht, in das man über ein Mundstück ein- und ausatmet. Bei der „großen“ Lungenfunktionsprüfung sitzt man während der Messungen in einer luftdichten Kabine und atmet ebenfalls durch ein Mundstück und einen Schlauch ein und aus. Mit dieser großen Untersuchung kann man nicht nur die Bewegungen der Atemluft in den Bronchien, sondern zusätzlich über die Messung der Bewegungen des Brustkorbes auch den Funktionszustand der Lungen erfassen und beispielsweise nach Lungenüberblähungen suchen.

Kardio-CT

Hierbei handelt es sich um die Untersuchung des Herzens mit Hilfe eines speziellen Röntgengerätes (Computertomographie). Das Gerät ist technisch in der Lage, Schnittbilder des Herzens in sehr schneller Folge herzustellen. Diese schnelle Bildfolge ist notwendig, weil sich

das Herz ja dauernd bewegt, nie im Stillstand ist und die Bilder mit „normalen“ Computertomographen daher stark verwackelt wären. Die feinen Strukturen des Herzens (eine Herzkranzarterien hat schließlich nur einen Durchmesser von 2-4 mm) ließen sich daher mit einem „normalen“ Tomographen nicht erkennen.

Man benutzt das Kardio-CT zu 2 Zwecken:

1. Man kann nach Verkalkungen der Herzkranzgefäße suchen.
2. Wenn man während einer Kardio-CT-Untersuchung eine Infusion mit Kontrastmittel gibt kann man mit den neuesten Geräten auch bestimmte Anteile der Herzkranzgefäße sehen, ohne sie mittels einer Herzkatheteruntersuchung sichtbar machen zu müssen.

Für Einzelheiten lesen Sie das [Kapitel „Kardio-CT“](#) dieses eBooks.

Magnetresonanztomographie (MRT oder Kernspintomographie)

Diese modernsten Geräte benutzen bestimmte magnetische Eigenschaften des Körpers, um dessen Strukturen sichtbar zu machen.

Mit Hilfe der MR-Tomographie erhält man Bilder, die ähnlich aussehen wie Ultraschallbilder des Herzens. Es ist mit der MR-Tomographie allerdings noch schwierig, auch die Herzkranzgefäße des Herzens zu sehen. In einigen Fällen ist dies schon möglich, aber die Kardio-CT-Technik ist dem MRT hier zur Zeit deutlich überlegen und liefert bessere Bilder.

Durch die Verwendung spezieller MR-Kontrastmittel kann man die Untersuchung auch dazu benutzen, um die Durchblutungsverhältnisse ähnlich wie mit der Myokardszintigraphie zu untersuchen und um nach Narben des Herzmuskels (z.B. nach Herzinfarkten oder Herzmuskelentzündungen) zu suchen.

Lesen Sie für Einzelheiten das [Kapitel „Kardio-MRT“](#) dieses eBooks.

(HBA1c)

Welche Untersuchungen sind notwendig?

Die Antwort auf diese Frage hängt stark davon ab, aus welchem Grund Vorsorgeuntersuchungen durchgeführt werden sollen. So unterscheiden sich beispielsweise Untersuchungen bei Menschen, die schon eine bekannte Herzerkrankung haben (Sekundärprävention, siehe oben) von denjenigen bei Menschen, die noch keine bekannte Herzkrankheit haben.

Sekundärprävention

Hier geht es um die Feststellung, ob die schon bekannte Herzkrankheit stabil verläuft, ob die Krankheit weiter fortgeschritten ist und ob die Behandlung der Risikofaktoren, die ja zu einer Verschlechterung der Krankheit führen ausreichend ist.

Für Menschen, die bereits eine koronare Herzkrankheit haben (sei es nach einem abgelaufenen Herzinfarkt, nach einer Ballonerweiterung oder einer Bypass-Operation) empfehlen sich in der Regel die folgenden Untersuchungen:

- Erhebung der Anamnese
- körperliche Untersuchung
- EKG
- Belastungs-EKG
- Echokardiographie
- Blutuntersuchungen: Cholesterin (besonders LDL-Cholesterin, Nüchtern-Blutzucker bzw. bei Diabetikern: „Langzeit-Zuckerwert“

Diese Untersuchungen sollten einmal jährlich durchgeführt werden, solange die Betroffenen keine oder „nur“ die schon bekannten Beschwerden haben. Wenn sich die Beschwerden verändern und stärker oder „anders“ werden sollten die oben genannten Untersuchungen natürlich vorzeitig erfolgen, denn nun besteht der Verdacht darauf, daß die verstärkten oder veränderten Beschwerden Ausdruck einer Verschlimmerung der Herzerkrankung sind.

Zur weiteren Abklärung sind nun meistens auch Myokardszintigraphie, Streß-Echokardiographie oder eine Herzkatheteruntersuchung notwendig.

Wenn sich Beschwerden verschlechtern oder verändert haben spricht man allerdings nicht mehr von einer Vorsorgeuntersuchung; hier nehmen die Betroffenen die Hilfe der Ärzte „über ihren Krankenschein“ bzw. über die normale Versicherung wahr (siehe unten „Was kosten Vorsorgeuntersuchungen?“)

Primärprävention

Wenn man von Vorsorgeuntersuchungen spricht meint man in der Regel die Primärprävention, die immer dann eingesetzt wird, wenn noch keine bekannte Herzerkrankung vorliegt und wenn ein Mensch sich eigentlich noch wohl fühlt. Die Untersuchungen in diesem Zusammenhang zielen auf 3 Fragen ab:

1. Habe ich die Krankheit schon?
2. Bin ich gefährdet, die Krankheit zu bekommen?
3. Was kann ich tun, um den Ausbruch der Krankheit zu verhindern?

Die wichtige Frage, ob man die Krankheit schon hat kann man durch

verschiedene Untersuchungen beantworten.

Welche Untersuchungen man durchführen lassen möchte hängt zum Teil davon ab, wie groß die eigene Angst vor der koronaren Herzkrankheit ist und wieviel Geld man für die Untersuchungen ausgeben möchte.

Das klingt zwar auf den ersten Blick ungerecht und sonderbar, erklärt sich aber aus den Kostenübernahmeverpflichtungen der Krankenkassen; lesen Sie mehr hierzu im Kapitel „[Was kosten Vorsorgeuntersuchungen?](#)“.

Man kann vernünftigerweise in einem abgestuften Programm vorgehen:

- Am Anfang steht ein „**Basisprogramm**“, zu dem neben der
- Erhebung der Vorgeschichte mit der Frage nach Beschwerden, Vorerkrankungen und Risikofaktoren eine
- körperliche Untersuchung
- ein EKG und
- die Bestimmung von bestimmten Blutwerten wie Cholesterin und Nüchtern-Blutzucker gehören.

Seit Anfang 2018 gehört auch eine **Ultraschalluntersuchung des Bauchraums** zu einem kostenlosen Vorsorgeprogramm. Man sucht hier allerdings „nur“ nach Veränderungen und krankhaften Erweiterungen der Bauchschlagader (**Bauchaorten-Aneurysmen**), weil man gelernt hat, daß eine solche Erkrankung mit zunehmendem Lebensalter häufig auftritt, daß erstaunliche viele Menschen solche Bauchaorten-Aneurysmen haben ohne daß sie es bemerken und weil ein solches Aneurysma lebensgefährlich werden kann (wenn es nämlich platzt).

Mit Hilfe dieser wenigen Untersuchungsergebnisse kann man Risikowerte berechnen, die das Risiko des Menschen beschreiben, zukünftig eine bedeutsame Herz- oder Gefäßkrankheit (z.B. Herzinfarkt, Schlaganfall) zu bekommen. Solche Risikoberechnungen führt man auf der Grundlage wissenschaftlicher Untersuchungen der Europäischen Gesellschaft für Kardiologie mit dem sog. ESC-Score durch; man kann aber auch den international anerkannten FRAMINGHAM- oder PROCAM-Score benutzen.

Aus den Werte, die man mit Hilfe solcher Programme berechnet ergibt sich der Gefährdungsgrad, den ein Mensch hat, um zukünftig einen Herzinfarkt oder Schlaganfall zu erleiden. Das weitere Vorgehen ergibt sich nun aus dem Ergebnis dieser Basisuntersuchung:

- Ist der **Risikowert hoch** und zeigt damit einen hohen Gefährdungsgrad auf gilt es zu überprüfen, ob dieses erhöhte Risiko auch bereits tatsächlich zu einer Erkrankung der Herzkranz- und Gehirnarterien geführt hat.

Zur Klärung dieser Frage sollte man mindestens ein Belastungs-EKG oder eine Myokardszintigraphie bzw. ein Streß-Echokardiogramm sowie eine Ultraschalluntersuchung der Halsarterien durchführen lassen.

Fallen diese Untersuchungen ebenfalls **krankhaft** aus dann besteht der dringende Verdacht auf das Vorliegen einer bedeutsamen




Abb. 205: Risikoscore der Europäischen Gesellschaft für Kardiologie. Aus der Tabelle kann man das Risiko eines Menschen ablesen, in den kommenden Jahren einen Herzinfarkt oder Schlaganfall zu erleiden

Gefäßkrankung und es schließen sich nun weitere Untersuchungen wie beispielsweise eine Herzkatheteruntersuchung an. Solche Untersuchungen bezeichnet man nun aber nicht mehr als Vorsorgeuntersuchung.

Fallen diese Untersuchungen **negativ** aus, d.h. sind die Untersuchungsergebnisse normal bedeutet dies, daß man zwar Gefahr läuft eine Gefäßkrankheit zu bekommen, daß aber noch keine Krankheit vorliegt, die so schwer wäre, daß sie zu einer Durchblutungsstörung des Herzens geführt hätte.

In diesen Fällen könnte man sich wünschen, auch von vielleicht sehr frühen Stadien der Krankheit zu erfahren.

Hierzu wäre eine Kardio-CT-Untersuchung des Herzens mit der Messung der Verkalkungsausmasses der Koronararterien sinnvoll:

Diese Untersuchung liefert die nach heutigem Wissensstand genauesten Erkenntnisse darüber, ob die Herzgefäße eines Menschen schon erkrankt sind oder nicht:

Man weiß heute, daß beschwerdefreie Menschen mit stark verkalkten Herzkranzgefäßen, die aber noch zu keinen nachweisbaren Durchblutungsstörungen führen ein erhöhtes Herzinfarkt-Risiko haben.

Man weiß aber auch nach neuen wissenschaftlichen Erkenntnissen nicht, ob die konsequente Beseitigung oder Behandlung der Risikofaktoren (Bluthochdruck, Zuckerkrankheit, Aufgabe des Zigarettenrauchens usw.) dieses erhöhte Infarkt-Risiko auch absenken. Daß die Behandlung der Risikofaktoren die erwünschte Wirkung haben und tatsächlich zu einer Verminderung des Risikos führen ist wahrscheinlich und eigentlich auch logisch, aber bislang nicht bewiesen.

Die Bestimmung der Herzverkalkung mit dem Kardio-CT kann daher sinnvoll sein, aber eigentlich nur dann, wenn man auch bereit wäre, die Konsequenzen einer solchen Untersuchung umzusetzen und Gewicht abzunehmen, Blutdruck, Zuckerkrankheit und Cholesterinerhöhung behandeln zu lassen, das Rauchen aufzugeben und sich sportlich mehr zu betätigen.

- Ist der **Risikowert** aus den Basisuntersuchungen **niedrig** müssen eigentlich keine weiteren Untersuchungen durchgeführt werden, denn der Betroffene weiß jetzt bereits, daß Gefahr, einen Herzinfarkt oder Schlaganfall zu erleiden nur gering ist.

Auch hier könnte man dennoch weitere Untersuchungen durchführen, um festzustellen, ob man nicht vielleicht einer derjenigen Menschen ist, bei dem sich trotz des geringen Risikos eine Herzkrankheit unbemerkt entwickelt. Wir alle kennen ja solchen Menschen, die aus völligem Wohlbefinden und völliger Gesundheit heraus plötzlich einen Herzinfarkt oder Schlaganfall bekommen.

Aus der Sorge heraus, ein solches Schicksal zu verhindern kann man auch hier mit einer Kardio-CT-Untersuchung nach Herzverkalkungen oder nach bislang unbemerkten Verengungen der Kranzgefäße suchen bzw. mit einem MR-Tomogramm ohne Röntgen- oder radioaktive Strahlen die Durchblutung des Herzmuskels genauer untersuchen lassen. Aber auch hier gilt wie schon weiter oben beschrieben wurde:

Diese Untersuchungen sind nur dann sinnvoll, wenn man auch bereit wäre, die Konsequenzen zu ziehen.

Es gibt noch zahlreiche andere Untersuchungen, die von berufener Seite oft für Vorsorgeuntersuchungen empfohlen werden:

- Carotis-Intima-Untersuchungen

- Knöchel-Arm-Index
- Laktatuntersuchungen.

Was sind die Konsequenzen von Vorsorgeuntersuchungen?

Die Konsequenzen sind für die Primär- und Sekundärprävention identisch:

- Beseitigung oder Behandlung aller Faktoren, die dazu führen, daß sich eine schon bestehende Krankheit weiter verschlechtert bzw.
- daß eine Krankheit, die mit erhöhter Wahrscheinlichkeit irgendwann ausbrechen wird tatsächlich auftritt.

Das klingt relativ einfach, ist aber in Wahrheit das Problem aller Vorsorgeuntersuchungen, denn es gibt 2 Personen, die sich um eine solche Risikominimierung kümmern müssen: Der Arzt und der Betroffene selber.

Die Maßnahmen, die der Arzt veranlaßt und vorschlägt bestehen in der Verordnung von Medikamenten gegen erhöhten Blutdruck, Cholesterin oder erhöhten Blutzucker, im schlimmsten Fall wird er auch eine Ballonerweiterung oder sogar Bypass-Operation vorschlagen. Dies sind keine sehr angenehmen Maßnahmen, aber letztlich Dinge, die man über sich ergehen kann, wenn man weiß, daß diese Maßnahmen auch helfen.

Die Maßnahmen, die der Betroffene selber unternehmen muß sind da schon schwieriger umzusetzen als die morgendliche Einnahme von Medikamenten:

- Man muß nämlich bereit sein, diejenigen Risikofaktoren, die man

selber beeinflussen kann auch tatsächlich zu beeinflussen:

- Man müßte sein Gewicht reduzieren, die Ernährung kontrolliert umstellen, sich mehr bewegen und das Rauchen aufgeben.

Wenn Sie dies lesen können Sie sich das Problem schon vorstellen:

Man muß seine Lebensgepflogenheiten U. gravierend verändern, was zugegebenermaßen schwer ist und dies zu einem Zeitpunkt, zu dem man keinerlei Beschwerden hat. Wenn man Zahnschmerzen hat dann geht man mehr oder weniger freiwillig zum Zahnarzt und läßt sich dort behandeln. Aber wenn es nicht weh tut?

Es ist also von entscheidender Bedeutung, sich darüber Gedanken zu machen, ob man zu solchen Konsequenzen auch bereit wäre, wenn man Vorsorgeuntersuchungen in Anspruch nimmt. Wäre man dazu bereit (was eigentlich vernünftig wäre) dann sind Vorsorgeuntersuchungen mehr als sinnvoll.

Wann sollte man eine Vorsorgeuntersuchung durchführen lassen?

Auch hier muß man wieder zwischen Sekundär- und Primärprävention unterscheiden:

Sekundärprävention

Wenn

- man einen Herzinfarkt hatte
- eine Ballonerweiterung mit oder ohne Stent-Einpflanzung früher durchgeführt werden mußten
- man eine Bypass-Operation hinter sich hat oder

- wenn man aus früheren Untersuchungen schon weiß, daß man erkrankte Herzkranzgefäße hat
- wenn man einen Schlaganfall erlitten hat
- am Raucherbein leidet
- Verengungen der Hals- oder Beinarterien hat oder
- wenn an den Hals- oder Beinarterien Ballonerweiterungen mit oder ohne Stent-Einpflanzungen oder gar Gefäßoperationen durchgeführt werden mußten

dann sollte man

- jeden Monat über 2-3 Tage den Blutdruck selber messen
- alle 3 Monate seine Blutwerte (LDL-Cholesterin, evtl. den Langzeitblutzuckerwert (HBA1c)) messen und sich
- bei fehlenden oder unveränderten Herzbeschwerden alle 12 Monate vom Kardiologen bzw. (wenn man eine Erkrankung der Becken- und Beinarterien hat:) vom Gefäßspezialisten (= Angiologen) untersuchen lassen. Bei Kardiologen sollte man dann EKG, Belastungs-EKG, Echokardiographie und ggf. eine Langzeit-Blutdruckmessung durchführen lassen.

Es ist wichtig, daß Sie in diesen Fällen die Ergebnisse der Untersuchungen selber kennen lernen. Dabei ist es oft hilfreich, wenn Sie sich einen „Patientenpaß“ zulegen, in dem Sie die Ergebnisse der Untersuchungen aufzeichnen bzw. den Arzt bzw. seine Helferinnen um eine Eintragung der Untersuchungsergebnisse bitten. Hilfreich kann vielleicht der Paß sein, den Sie über diese Website laden und ausdrucken können und den Sie selber mit ein wenig Bastelarbeit zu einem Paß umgestalten können.

Beachten Sie bitte besonders bei den Blutfettwerten, daß die Angabe, daß die „Werte normal“ sind oft nicht ausreichend ist, denn es gibt verschiedene „Normalwerte“:

Ein Cholesterinwert von 280 mg% kann beispielsweise für einen gefäßgesunden Menschen völlig normal sein, während er für einen Menschen nach überstandem Herzinfarkt viel zu hoch ist. Oder der LDL-Wert: Für gefäßgesunde Menschen sind Werte bis 150 mg% noch normal, während Menschen im Rahmen der Sekundärprävention Werte von weniger als 100 mg% erreichen müssen.

Lassen Sie sich daher von Ihrem Herz- oder Gefäßspezialisten immer den für Sie speziell gelten oberen Grenzwert nennen!

Primärprävention

Wenn Sie bislang kerngesund waren sollten Sie ab einem Lebensalter von 35 Jahren alle 2 Jahre eine einfache Vorsorgeuntersuchung durchführen lassen, die besteht aus

- Erhebung der Vorgeschichte und Erfragung evtl. Beschwerden (= Anamnese)
- Körperliche Untersuchung mit Blutdruckmessung
- Messung des Blutzuckers und des Cholesterins
- Urinuntersuchung
- Ultraschalluntersuchung des Bauches zur Suche nach einem Bauchaortenaneurysma.

Die Basisuntersuchung wird „**Check-up 35**“ genannt.

Wenn Sie

- Risikofaktoren für Ihr Herz und Ihre Gefäße haben und
- wissen, daß Sie erhöhten Blutdruck und/oder eine Erhöhung der Blutzuckerwerte (Diabetes mellitus) oder erhöhte Blutfettwerte haben,
- wenn Sie Zigaretten rauchen oder
- wenn in Ihrer Familie andere Blutverwandte an Herzinfarkt, Schlaganfall erkrankt sind, Ballonerweiterungen oder Bypass-Operationen hatten oder wenn es plötzliche Todesfälle in der Familie gab

dann sollten Sie sich jedes Jahr oder spätestens jedes 2. Jahr zu den oben beschriebenen Check-up-Untersuchungen melden.

In diesen Fällen wird es aber oft notwendig sein, wenn zusätzlich zu den oben genannten Untersuchungen noch ein EKG, Belastungs-EKG, Echokardiogramm und ggf. eine Langzeit-Blutdruckmessung durchgeführt werden.

Wenn Sie Risikofaktoren haben und Ihr Herz noch zusätzlich zu den oben beschriebenen Untersuchungen „checken“ lassen möchten dann können Sie natürlich alle anderen Untersuchungen, über die ich eingangs beschrieben hatte durchführen lassen, dies ist dann oft eine Kostenfrage (siehe unter „Was kosten Vorsorgeuntersuchungen?“).

Wer führt Vorsorgeuntersuchungen durch?

„Einfache“ Vorsorgeuntersuchungen führt jeder Hausarzt durch.

Auch die Check-up 35-Untersuchungen führt der Hausarzt durch. In solchen Fällen würde ich aber eher dazu raten, einen Herz- oder Gefäßspezialisten aufzusuchen, weil diese Ärzte jeden Tag zahlreiche Patienten mit Herz- und Gefäßkrankheiten sehen und daher ein ge-

schultes Auge und Ohr für Herz- und Gefäßprobleme haben.

Spezielle Untersuchungen wie Belastungs-EKG, Echokardiographie, Ultraschalluntersuchungen der Hals- und Beingefäße, CT- oder MRT-Untersuchungen werden von verschiedenen Ärzten angeboten: Hausärzten, Kardiologen, Gefäßspezialisten und Röntgenärzten.

Denken Sie bei der Auswahl der Ärzte daran, daß es nicht ausreichend ist, nur gute und vielleicht beeindruckende Bilder oder Kurven herzustellen, sondern daß das A und O solcher Vorsorgeuntersuchungen in der Interpretation der Ergebnisse besteht.

Ein Röntgenarzt mag sensationell gute Bilder des Herzens anfertigen, aber er ist oft damit überfordert, Sie bezüglich der Konsequenzen aus solchen Untersuchungen gut und seriös zu beraten (das gilt natürlich auch für Hausärzte, Kardiologen und Gefäßspezialisten).

Seien Sie besonders vorsichtig, Angebote von „Vorsorge-Instituten“ (besonders wenn Sie sie im Internet finden) in Anspruch zu nehmen, denn viele solcher Institute arbeiten primär kommerziell und honorar- (d.i. Geld-) orientiert.

Am besten wird es sein, wenn Sie sich an Ihren Hausarzt wenden und sich von ihm beraten lassen, denn er kennt die in Ihrer Region „besten“ und zuverlässigsten Anbieter von Vorsorgeuntersuchungen auch für Ihre spezielle Situation am besten.

Welche Untersuchungen sollte man durchführen lassen?

Wenn man schon eine Erkrankung des Herzens oder der Schlagadern (Arteriosklerose) hat dann sind die Untersuchungen, die oben im Text unter der „Sekundärprävention“ beschrieben wurden unumstritten sinnvoll und sollten von jedem Betroffenen regelmäßig wahrgenom-

men werden.

Ganz anders sieht es aber mit der Primärprävention aus:

Hier gibt es, wie Sie im voran gegangenen Text haben lesen können eine Vielzahl von Untersuchungen, mit denen man das Risiko eines Menschen gut beschreiben kann. Verdickungen der Wände der Halschlagadern oder Verkalkungen der Herzkranzgefäße kann man mit Ultraschall- bzw. CT-Untersuchungen gut feststellen und man weiß auch, daß die übermäßige Verdickung der Halschlagadern und eine überdurchschnittliche Verkalkung der Herzkranzgefäße mit erhöhtem Risiko verbunden sind.

Was man aber bis heute nicht hat nachweisen können ist, daß es durch eine medikamentöse Behandlung der Risikofaktoren gelingt, in solchen Fällen das Risiko zu vermindern. Vom Cholesterin, vom Blutdruck und von der Zuckerkrankheit sind solche Zusammenhänge bewiesen: Je niedriger der Blutdruck und das Cholesterin und je besser die Blutzuckerkrankheit eingestellt ist desto geringer ist auch das Infarkt- und Schlaganfallrisiko; für die anderen Untersuchungen ist dies aber nicht bewiesen. Um es einmal hart zu formulieren:

Ein erhöhtes Risiko kann man schon mit ganz einfachen Mitteln (siehe Primärprävention und Check-35) feststellen. Wenn man ein solches erhöhtes Risiko hat dann wird es nicht sinnvoll sein, weitere Untersuchungen anzustellen, sondern man könnte eigentlich sofort damit beginnen, mit welcher Methode auch immer Cholesterin bzw. Blutdruck zu senken, den Zucker strenger einstellen zu lassen und mit dem Rauchen aufzuhören; weitere (teure) Untersuchungen benötigt man zu dieser Erkenntnis nicht und von dem Geld für diese Zusatzuntersuchungen könnte man eigentlich einmal gut essen gehen!

Wenn man nach den ganz einfachen Grunduntersuchungen ein normales, d.h. ein nicht erhöhtes Risiko hat dann sind weitere Untersuchun-

gen, so schick sie auch sein mögen nicht notwendig, denn wenn man in dieser Situation beispielsweise eine trotzdem verstärkte Verkalkung der Herzkranzgefäße feststellen würde kann niemand Ihnen sagen, ob dies tatsächlich auf ein erhöhtes Risiko hindeutet und ob Sie dieses Risiko durch eine Änderung Ihres Lebensstils korrigieren können oder nicht.

Sinnvoll sind Zusatzuntersuchungen wie die Untersuchung der Halschlagaderwände oder eine Verkalkungsuntersuchung der Herzkranzgefäße mittels CT nur dann, wenn bei den Grunduntersuchungen ein grenzwertiges Risiko festgestellt wurde; hier können diese Untersuchungen bei der Entscheidung helfen, ob Sie schon Cholesterinsenker oder Blutdruckmittel einnehmen sollten oder nicht. Daß man die Zuckerkrankheit immer behandeln muß, daß man mit dem Rauchen aufhören sollte und sein Gewicht normalisieren sollte ist banal und gilt auch unabhängig von irgendwelchen berechneten Risikowerten.

Also, wenn Sie Vorsorgeuntersuchungen erwägen, obwohl Sie noch keine bekannte Herz- oder Gefäßkrankheit haben:

- Beginnen Sie immer mit der [Grunduntersuchung](#) (Check-35)
- Lassen Sie sich von einem Arzt beraten, der Ihr Vertrauen genießt und wenden Sie sich nicht primär an spezielle Vorsorge- oder Präventions-Institute (es sei denn, Sie hätten zuviel Geld)
- Überlegen Sie sich zu Beginn einer Präventionsuntersuchung immer, ob Sie auch bereit sind, Konsequenzen aus diesen Untersuchungen zu ziehen (und seien Sie dabei ehrlich zu sich selber!). Sind Sie beispielsweise bereit, mit dem Rauchen aufzuhören, etwas mehr Sport zu treiben oder Ihr Gewicht zu vermindern auch wenn es Ihnen im Moment bestens geht? Wenn ja: OK, dann lassen Sie sich untersuchen! Wenn nein: Beschränken Sie sich auf die Basisuntersuchungen und lassen Sie die anderen Untersuchungen blei-

ben.

In meinem nun schon längeren Berufsleben habe ich viele Menschen getroffen, die solche Vorsorgeuntersuchungen dazu benutzen, um Absolution zu bekommen: „Mein Risiko ist normal (oder nur grenzwertig), also kann ich weiter rauchen, essen und Alkohol trinken.“

Denken Sie daran:

Absolution bekommen Sie nur bei Ihrem Pastor oder Pfarrer, aber nicht bei Vorsorgeuntersuchungen. Und kaufen (nämlich durch den Erwerb von Vorsorgeuntersuchungen) kann man Absolution seit dem Mittelalter schon nicht mehr (denn dann kam Martin Luther!).

Was kosten Vorsorgeuntersuchungen?

Vorsorgeuntersuchungen im Rahmen der Sekundärprävention sind (bis auf die Praxisgebühr) kostenlos, denn die Krankenkasse übernehmen diese Kosten im Rahmen der Behandlung der jeweiligen Herzerkrankung.

Auch die Kosten für die Check-up 35-Untersuchungen werden alle 2 Jahre von Ihrer Krankenkasse übernommen, bei solchen Untersuchungen fallen nicht einmal Praxisgebühren an.

Alle anderen Untersuchungen, die außerhalb einer Sekundärprävention oder Check-up 35-Untersuchung durchgeführt werden müssen jedoch selber bezahlt werden. Nur einige private Krankenkassen übernehmen auch die Kosten für Zusatzuntersuchungen wie MRT oder Kardio-CT.

Das mag jetzt für viele Leser ungerecht erscheinen. Sie müssen sich aber einmal die Kosten für solche Untersuchungen vor Augen führen. Oft werden solche Vorsorgeuntersuchungen mit „Sonderangebotspreisen“ angeboten, aber sie sind trotzdem teuer, z.B.

EKG: 30 – 50 €

Belastungs-EKG: 50 – 100 €

Echokardiographie: 120 – 220 €

Ultraschalluntersuchung von Blutgefäßen: ... 70 – 100 € (pro Gefäß!)

Kardio-CT: 400 – 800 €

MR-Tomographie: 600 – 1.200 €

Wenn jemand (Sie oder Ihre Krankenkasse) so viel Geld ausgeben dann sollen und wollen sie auch sicher sein, daß sich diese Ausgaben lohnen, indem man Menschen von ihren evtl. Beschwerden befreien kann oder indem man ein erhöhtes Infarktrisiko senkt.

Und genau hier liegt das Problem, denn es fehlt bislang der wissenschaftliche Nachweis für den Nutzen solcher Untersuchungen. Man kann beispielsweise mit einem Kardio-CT vermehrte Verkalkungen der Herzkranzgefäße und damit ein erhöhtes Herzinfarkt nachweisen. Es fehlt aber bislang der wissenschaftliche Beweis dafür, daß man durch eine intensive Betreuung der Risikofaktoren bei solchen Menschen das Infarktrisiko auch senken kann. Und daher argumentieren die gesetzlichen Krankenkassen, daß ein Mensch, der aufgrund der Basisuntersuchungen (Check-up 35) sein erhöhtes Risiko kennt sein Infarktrisiko ja durch Gewichtsabnahme, Aufgabe des Rauchens und Behandlung von Blutdruck, Blutfett- und Zuckerwerte vermindern kann und daß es dazu keiner zusätzlichen Untersuchungen bedarf. Man mag darüber denken wie man will: So will es letztlich das Gesetz!

Die Tatsache, daß man spezielle Untersuchungen selber bezahlen muß, wenn man glaubt, daß sie erforderlich sind gilt natürlich nur für Vorsorgeuntersuchungen, d.h. für Menschen, die keine Beschwerden

haben. Immer dann, wenn man Beschwerden hat (und seien sie noch so geringfügig) bezahlt die Krankenkasse natürlich alle erforderlichen Untersuchungen, die zur Abklärung und Behandlung dieser Beschwerden nötig sind.

Und wenn Sie sich nun darüber aufregen, daß die gesetzlichen Krankenkassen nicht alle von Ihnen gewünschten Untersuchungen bezahlen bedenken Sie Folgendes:

Viele Untersuchungen haben ihren unumstrittenen Stellenwert in der Untersuchung bestimmter Symptome oder Erkrankungen, denn in diesen Fällen ist es erwiesen, daß diese Untersuchungen einen Nutzen (außerhalb des Finanziellen) haben. Bei vielen Untersuchungen ist dieser medizinische Nutzen aber auch nach der Auffassung der wichtigen internationalen Fachgesellschaften nicht bewiesen. D.h.: Diese Untersuchungen kosten oft sehr viel Geld ohne daß bewiesen wäre, daß sie einem Menschen auch tatsächlich helfen, indem sie beispielsweise Herzinfarkte oder Herzschwäche verhindern.

Dieselben Erkenntnisse wie Spezialuntersuchungen wie Kardio-CT oder Kardio-MRT kann man nämlich prinzipiell auch mit einer normalen „kleinen“ Vorsorgeuntersuchung gewinnen, nämlich ob man ein erhöhtes Risiko für das Auftreten eines Herzinfarktes hat. D.h. mit anderen Worten: Das Risiko der Untersuchung (vor allem die Strahlenbelastung und das Kontrastmittel-Risiko) ist für den untersuchten Patienten ohne erkennbaren Nutzen.

Wenn Sie erwägen, eine solche Untersuchung durchführen zu lassen:

- Denken Sie daran, daß Sie die Untersuchung selber bezahlen müssen.
- Wenn Sie im Internet schicke Bilder sehen bedenken Sie, daß 75% des Internet-Inhaltes Werbung ist. Oder würden Sie glauben, daß

ich so super wie der unbekannte Kollege rechts im Bild aussehe, bloß weil ich Ihnen dieses Bild von „mir“ im Internet zeige? (Sorry, George!)

Wenn Sie sich für den Patientenpaß interessieren:

Sie finden ausdrückbare Exemplare (für reine Vorsorge-Dokumentation oder als Paß bei Herzkrankheiten) in der Website http://www.meinherzdeinherz.info/Untersuchungen/21_Praevension/Pat_Pass.html.